

Medicina Cutánea

Ibero-Latino-Americana

Volumen **32**
Volume

Número **2**
Number




Marzo-Abril **2004**
March-April

Artículo:




Valor clínico de las imágenes de
capilaroscopia periungueal en pacientes
con psoriasis

Derechos reservados, Copyright © 2004:
Colegio Ibero-Latino-Americano de Dermatología

**Otras secciones de
este sitio:**

-  **Índice de este número**
-  **Más revistas**
-  **Búsqueda**

***Others sections in
this web site:***

-  ***Contents of this number***
-  ***More journals***
-  ***Search***



Medigraphic.com

Valor clínico de las imágenes de capilaroscopia periungueal en pacientes con psoriasis

Clinical Value of the Nailfold Capillaroscopy Images in Psoriasis

M. Bibiana Leroux, Silvia Barraza, Verónica Estrella, Marina Rinaldi, Ramón Fernández Bussy, Mercedes Leiva, Hebe Bottai

Cátedra de Dermatología. Facultad de Ciencias Médicas. Área Estadística de la Facultad de Ciencias Bioquímicas. Universidad Nacional de Rosario. Rosario. Argentina.

Correspondencia:

María Bibiana Leroux
Marull 575. 2000. Rosario. Argentina
Tel.: (+54) 341 455 6698 - Fax: (+54) 341 437 4039
e-mail: leroux_mb@hotmail.com

Resumen

Las anomalías vasculares han sido detectadas in vivo por medio de capilaroscopia convencional y videocapilaroscopia del pliegue periungueal de las manos en pacientes psoriásicos.

Objetivos: 1.- Determinar el patrón vascular en pacientes con psoriasis. 2.- Estudio de la relación entre el tiempo de evolución, extensión y forma clínica con el patrón vascular.

Material y métodos: Se estudian 63 pacientes con psoriasis y un grupo control de 60 sujetos. Se realiza capilaroscopia convencional con lupa estereoscópica a 40 aumentos, de los pliegues periungueales de los dedos de ambas manos.

Resultados: Se determinó que existen diferencias significativas a nivel del patrón vascular en pacientes psoriásicos y sujetos normales a nivel de la microcirculación cutánea visualizada por este método y que la presencia de patrón patológico en psoriásicos aumenta a medida que el tiempo de evolución de la enfermedad es mayor.

Conclusión: Se detectan más alteraciones vasculares con capilaroscopia convencional en pacientes con psoriasis que el sujetos normales.

(Leroux MB, Barraza S, Estrella V, Rinaldi M, Fernández Bussy R, Leiva M, Bottai H. Valor clínico de las imágenes de capilaroscopia periungueal en pacientes con psoriasis. Med Cutan Iber Lat Am 2004; 32(2): 61-64)

Palabras clave: capilaroscopia, periungueal, psoriasis.

Summary

Vascular abnormalities have been detected by in vivo conventional capillaroscopy (CC) and videocapillaroscopy of nailfold of psoriasis patients.

Objectives: 1. To characterize the vascular pattern in psoriasis patients. 2. To study the correlation between evolution, extension and disease clinics with the vascular pattern.

Materials and methods: we included 63 patients with psoriasis and control group of 60 subjects, all of them were studied with nailfold capillaroscopy used 40X.

Results: Significant differences were observed regarding the vascular pattern in psoriasis patients in comparison with normal individuals, analyzing the skin microcirculation by means of CC. Furthermore, It was also observed that the pathologic pattern in psoriasis increases in function of disease development.

Conclusion: we detected more vascular abnormalities with conventional capillaroscopy in psoriasis patients than normal group.

Key words: capillaroscopy, nailfold, psoriasis.

La microcirculación cutánea en sujetos normales está organizada en dos plexos superficial y profundo; y además presenta bucles capilares que se desprenden del plexo vascular superficial y alcanzan las papilas dérmicas. Los vasos de la dermis papilar se componen de arteriolas, capilares venoso y arterial, y vénulas postcapilares. El bucle capilar crece desde la arteriola terminal asociada al plexo papilar horizontal y está formado por un brazo ascendente, una zona transicional semejante a una horquilla y un brazo descendente que lo conecta con la vénula postcapilar, descargando en el plexo horizontal[1].

El rol de la microcirculación en la fisiopatogenia de psoriasis aún no está dilucidado. Estudios histopatológicos en piel comprometida con psoriasis muestran alteraciones

de los capilares en las papilas dérmicas, como dilatación, tortuosidades y alteraciones endoteliales. Estos rasgos son visibles en piel tomada del borde de las placas psoriásicas, alcanzando su máxima expresión cuando se observan muestras extraídas del centro de las mismas placas[1-4].

Las aberturas en las células endoteliales presentes en bucles capilares y vénulas postcapilares del plexo superficial proveen una base morfológica a la idea de que la dilatación del bucle capilar con su exudado rico en proteínas se comporta como un gatillo para la hiperplasia epidérmica[5]. Sin embargo, otros investigadores sostienen que los cambios vasculares serían un evento tardío en la formación de placas de psoriasis, y que los cambios epidérmicos característicos de esta enfermedad podrían darse incluso en presencia de

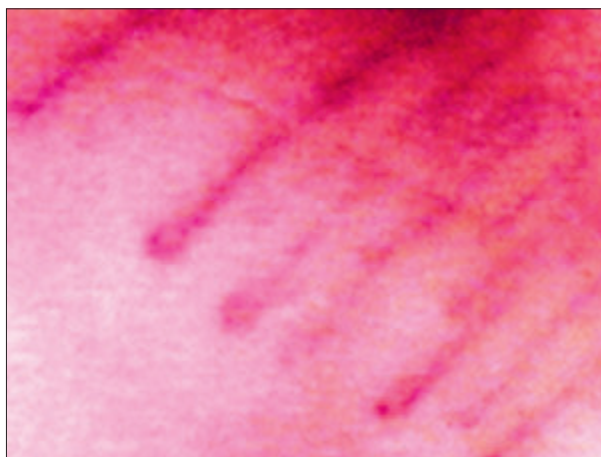

Figura 1. Imagen obtenida por videocapilaroscopia ampliada 200x. Se observan capilares muy finos, delicados, algunos apenas visibles, ordenados sobre el lecho ungueal. Patrón Normal.

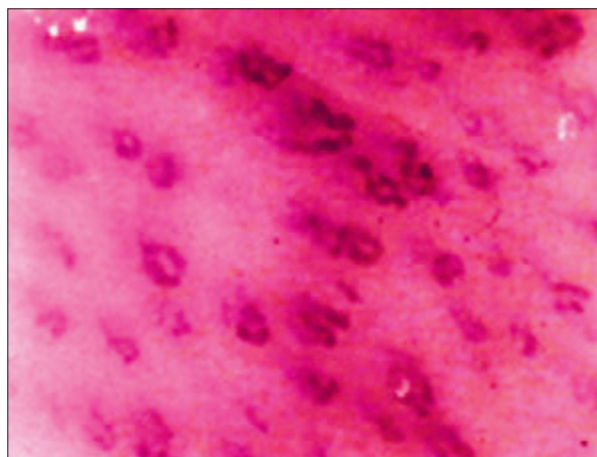


Figura 2. Imagen obtenida por videocapilaroscopia ampliada 200x. Gran profusión capilar. Los vasos se presentan dilatados y con paredes francamente tortuosas. Patrón patológico tortuoso.

vasoconstricción. De todas maneras, la mayoría de los autores concuerdan en el hecho de que las alteraciones vasculares como dilatación vascular, aberturas y pérdida plasmática presentes en psoriasis alcanzan su máxima expresión en piel enferma, sin embargo también pueden hallarse en piel aparentemente sana[1, 4-6].

Se han detectado *in vivo* anomalías vasculares por medio de capilaroscopia convencional y videocapilaroscopia del pliegue periungueal de las manos en pacientes psoriásicos. Recientemente se ha descrito un patrón vascular característico en pacientes con psoriasis: "capilares tortuosos y cortos"[7].

Los principales objetivos del trabajo quieren:

1. Determinar las características morfológicas microvasculares agrupadas como patrón vascular en pacientes con psoriasis. Este estudio se realiza por capilaroscopia convencional del pliegue periungueal de ambas manos. Comparar nuestra población con un grupo control seleccionado de pacientes dermatológicos.
2. Estudio de la relación entre el tiempo de evolución de la enfermedad, la extensión de la enfermedad (forma localizada y forma generalizada) y la forma clínica (compromiso ungueal y periungueal, en gotas, en placas, cuero cabelludo) con el patrón vascular.

Material y métodos

Se estudia un grupo de 63 pacientes con psoriasis confirmada por estudio histopatológico y 60 controles normales.

Se realiza estudio de microcirculación cutánea medida por Capilaroscopia convencional periungueal en ocho dedos

de manos por medio de lupa estereoscópica de 40 aumentos. Todos los pacientes fueron controlados por el mismo observador.

Se determina el patrón vascular predominante:

A.- Normal

B.- Patológico: Tortuoso o Tortuoso y corto.

Se seleccionan 63 pacientes con diagnóstico de psoriasis que concurren al Servicio de Dermatología del Hospital Provincial del Centenario de la Ciudad de Rosario, que depende de la Cátedra de Dermatología de la Facultad de Ciencias Médicas de la Universidad Nacional de Rosario, Argentina.

El grupo control de 60 pacientes fue tomado de consultas dermatológicas con patologías varias, teniendo en cuenta el criterio de exclusión, referido a continuación.

Criterios de exclusión

Se excluyen del estudio tanto del grupo con psoriasis como de los controles; los siguientes pacientes: diabéticos, hipertensos, fumadores de jerarquía, portadores de collagenopatías y todos aquellos que padezcan condiciones que alteren su microcirculación cutánea.

Las edades promedio del grupo psoriásico y del grupo control no registran diferencias significativas entre ambos aplicando los test basados en las variables F. de Snedecor y test de Student[8].

El estudio de la microcirculación se realiza por capilaroscopia convencional con lupa estereoscópica a 40 aumentos, observando los pliegues periungueales de los dedos de ambas manos. El paciente deberá estar relajado y en un ambiente cercano a 25°, treinta minutos previos al

estudio. Se le indicará no fumar veinticuatro horas antes de la consulta. Se observan los pliegues periungueales limpios previa aplicación de una gota de aceite de inmersión para favorecer la transparencia de la epidermis.

El protocolo de estudio incluye el estudio de las características de la morfología microvascular de la población de enfermos, agrupadas bajo el nombre de “patrón vascular”. El concepto de patrón se basa en la morfología de los capilares de la papila dérmica (bucle capilar), que como sabemos tiene una rama ascendente arterial y una rama descendente o venosa con una cresta capilar o zona transicional. Los capilares se pueden ver en toda su extensión cuando están sobre la matriz ungueal, en todo el resto del organismo sólo se observa la cresta papilar. En sujetos normales se ven como finas horquillas, de color rojo, semejantes en forma y tamaño y ordenados en forma semicircular siguiendo el reborde periungueal. Existen dos clases de patrones: *normal* (descrito anteriormente) (Figura 1) y *patológico*. Dentro del tipo patológico se incluye el patrón *tortuoso* (Figura 2). Estas imágenes ofrecen capilares que presentan paredes con ondulaciones o tortuosidades semejantes a meandros. También es posible ver el capilar torcerse sobre sí mismo una o varias veces.

Se considera que el paciente presenta forma localizada de la enfermedad cuando la enfermedad al momento del estudio, toma una región del cuerpo por ejemplo manos y pies, o palmoplantar, etc; mientras que forma generalizada se asume al paciente que presenta más de una región corporal comprometida.

Resultados

1. Estudio de los patrones vasculares hallados en 63 pacientes con psoriasis y grupo control (Tabla 1). Luego de aplicada la prueba basada en la variable Chi-Cuadrado con la corrección de Yates se concluye que la proporción de individuos con patrón patológico es significativamente mayor en el grupo con psoriasis que en el grupo control ($p < 0.0001$) [7].

Tabla 1. Estudio de los patrones vasculares hallados en 63 pacientes con psoriasis y grupo control.

	Normal	Patológico	Total
Pacientes con psoriasis (63)	14	49	63
Controles Normales (60)	57	3	60

2. Estudio de la asociación entre el tiempo de evolución de la enfermedad psoriasis y patrón vascular. Los 63 pacientes con psoriasis fueron clasificados según el tiempo de evolución de la enfermedad: menos de un año, entre uno y cinco años, entre seis y diez años y mayor de diez años (Tabla 2).

Tabla 2. Estudio de la asociación entre el tiempo de evolución de la enfermedad psoriasis y el patrón vascular.

Tiempo de evolución	Patrón Normal	Patrón patológico	Total
< de 1 año	3	5	8
1 a 5 años	8	15	23
6 a 10 años	3	19	22
> de 10 años	0	10	10

Dado que una de las variables es dicotómica y la otra ordenada, se aplicó el test de Cochran para estudiar la existencia de una posible tendencia lineal de la proporción de patrón patológico en función del tiempo de evolución.

El valor de la estadística básica del test fue de 6.395 al que le corresponde una probabilidad asociada de 0.0114. Por lo tanto, esto indicaría un aumento lineal significativo en la proporción de pacientes con patrón patológico a medida que aumenta el tiempo de evolución de la enfermedad [7].

3. Estudio de la asociación entre la extensión de la enfermedad y patrón vascular. Los pacientes fueron clasificados según la extensión de la enfermedad (forma localizada y generalizada) (Tabla 3). Luego de aplicada la prueba de Probabilidad Exacta de Fisher, se concluye que no existe asociación entre los dos criterios de clasificación utilizados. La proporción de pacientes psoriásicos con patrón patológico en el grupo con forma localizada no difiere significativamente de los que presentan forma generalizada [7].

Tabla 3. Estudio de la asociación entre la extensión de la enfermedad y el patrón vascular.

Extensión de la enfermedad	Normal	Patológico	Total
Localizada	6	15	21
Generalizada	8	34	42

4. Estudio de la asociación entre forma clínica de la enfermedad y patrón vascular. Los 63 pacientes fueron clasificados según la enfermedad se localice en dorso de manos y dedos, palmoplantar y compromiso ungueal (Grupo 1) o en gotas, en placas y compromiso del cuero cabelludo (Grupo 2) (Tabla 4). Luego de aplicada la Prueba de la Probabilidad exacta de Fisher, se concluye que no existe asociación significativa entre los dos criterios de clasificación utilizados. La proporción de pacientes psoriásicos con patrón patológico en el grupo 1 no difiere significativamente de aquella considerando el grupo 2 [7].

Tabla 4. Estudio de la asociación entre la forma clínica de la enfermedad y el patrón vascular.

	Normal	Patológico	Total
Grupo 1	2	18	20
Grupo 2	12	31	43

Comentario

Las técnicas de Capilaroscopia convencional y videocapilaroscopia ofrecen imágenes patológicas en pliegue periungueal sano y comprometido en pacientes con psoriasis. Investigadores japoneses[7] definen el *patrón psoriásico: capilares tortuosos y cortos*. Estos resultados señalan que las alteraciones vasculares del pliegue periungueal en psoriasis están estrechamente relacionados con la afección de la uña. Las fositas ungueales y la onicolísis se correlacionan estadísticamente con el patrón psoriásico. Recientemente Ramos Silva et al.[9] señalan que tortuosidades y dilatación del brazo venular del capilar se da con mayor frecuencia en psoriásicos que en individuos normales. Ambos grupos de trabajo coinciden que este patrón psoriásico sería característico pero no patognomónico de psoriasis. Su hallazgo es útil como ayuda diagnóstica cuando la clínica e histopatología no son concluyentes de psoriasis[10].

Nuestros hallazgos nos permiten confirmar que el patrón patológico (tortuoso sumado a tortuoso y corto) es significativamente más frecuente en pacientes con psoriasis que en controles normales. Si bien este hecho ya fue referido en la literatura[10-12] nos preguntamos cual es su significado clínico y de allí nace la motivación de este estudio. Se estudia entonces, la relación entre tiempo de evolución y patrón vascular y se puede decir que en nuestra población se evidenció un aumento de patrón vascular patológico a medida que aumenta el tiempo de evolución de la enfermedad. Sin embargo, creemos que es necesario un estudio longitudinal en un grupo de pacientes psoriásicos para confirmar estos resultados.

Otros objetivos contemplados fueron la relación de la presencia del patrón vascular patológico con la extensión, y con la localización de la enfermedad. En ambos casos no se

hallaron evidencias que corroboren la relación de estas variables con el patrón vascular patológico. Sería lógico suponer que los pacientes con psoriasis muy extendida presentarían mayor compromiso a nivel de la microcirculación cutánea, pero esta hipótesis no pudo probarse. Por otro lado, la proposición del estudio de relación del patrón vascular y la localización estaba basada en el supuesto que la psoriasis que comprometiera las uñas, o la piel de manos y pies, afectaría en mayor medida la microcirculación cutánea a nivel de los pliegues periungueales. Sin embargo, tampoco este supuesto pudo ser comprobado en el presente estudio. Bhushan et al. en un trabajo reciente hallaron que el patrón específico de psoriasis no estaba relacionado con la presencia ni con la ausencia de compromiso ungueal por psoriasis[13]. Es interesante la detección del patrón patológico en pacientes con sospecha de psoriasis ungueal como única localización, ya que este hecho podría ser una alternativa a la biopsia del lecho ungueal y ayudar al diagnóstico diferencial con otras patologías que comprometen las uñas como las onicomiosis y el liquen ungueal.

Conclusión

En este estudio se recogieron evidencias para poder concluir que existen diferencias significativas a nivel del patrón vascular en pacientes psoriásicos y sujetos normales a nivel de la microcirculación cutánea visualizada por capilaroscopia convencional del pliegue periungueal de las manos; y que la presencia de patrón patológico en pacientes psoriásicos aumenta a medida que el tiempo de evolución de la enfermedad es mayor.

Sin embargo, no se hallaron evidencias a favor de la relación entre el patrón vascular patológico con la localización y con la extensión de la psoriasis.

Bibliografía

- Braverman IM. Ultrastructure and Organization of the Cutaneous microvasculature in normal and pathologic states. *J Invest Dermatol* 1989; 93: 2-9.
- Braverman IM. Electron microscopic studies of the microcirculation in Psoriasis. *J Invest Dermatol* 1972; 59: 91-8.
- Braverman IM, Yen A. Ultrastructure of the capillary loops into the dermal papillae of psoriasis. *J Invest Dermatol* 1977; 68: 53-60.
- Parent D, Bernard BA, Desbas C, Heenen M, Darmon MY. Spreading of Psoriatic plaques: Alteration of epidermal differentiation precedes capillary leakiness and anomalies in vascular morphology. *J Invest Dermatol* 1990; 95: 333-40.
- Barton SP, Abdullan MS, Marks R. Quantification of microvascular changes in the skin in patients with psoriasis. *Br J Dermatol* 1992; 126: 569-74.
- Bull RH, Bates DO, Mortimer PS. Intravital video-capillaroscopy for the study of the microcirculation in psoriasis. *Br J Dermatol* 1992; 126: 436-45.
- Ohtsuka T, Yamakage A, Miyachi Y. Statistical definition of nailfold capillary pattern in patients with psoriasis. *Int J Dermatol* 1994; 33: 779-82.
- Everitt B. 2x2 contingency tables. En: Everitt B., editor. *The analysis of contingency tables*. Londres: Chapman and Hall; 1992. p.11-8.
- Ramos eSilva M, Bernardini E, Lima Figueira A. Capillaroscopy in psoriasis vulgaris. *JEADV* 1996; 7: 192-3.
- Zaric D, Clemmensen OL, Worn AM, Stahl D. Capillary Microscopy of nailfold in patients with psoriasis and psoriatic arthritis. *Dermatologica* 1982; 164: 10-4.
- Fonseca ML, Batán S, Catalán Pellet AC, Cousseau M, Franco LG, Refojo L, Fossati LM. Capillaroscopia en pacientes psoriásicos. *Rev Arg Reumatol* 1993; 4: 8-14.
- Zaias N. Psoriasis of the nail. *Arch Derm* 1969; 99: 567-79.
- Bhushan M, Moore T, Herrick AL, Griffiths CE. Nailfold video capillaroscopy in psoriasis. *Br J Dermatol* 2000; 142: 1171-6.