

Medicina Cutánea
Ibero-Latino-Americana

Volumen 32
Volume

Número 3
Number




Mayo-Junio 2004
May-June

Artículo:




Infección de tejidos blandos por
pasteurella multocida

Derechos reservados, Copyright © 2004:
Colegio Ibero-Latino-Americano de Dermatología

**Otras secciones de
este sitio:**

-  **Índice de este número**
-  **Más revistas**
-  **Búsqueda**

***Others sections in
this web site:***

-  ***Contents of this number***
-  ***More journals***
-  ***Search***

Infección de tejidos blandos por *pasteurella multocida*

Cellulitis Due to Pasteurella Multocida

María Huerta Brogeras, Jose Antonio Avilés, Celso Bueno, M. Isabel Longo Imedio, Ricardo Suárez, Pablo Lázaro
Servicio de Dermatología. Hospital General Universitario Gregorio Marañón. Madrid. España.

Correspondencia:

María Huerta Brogeras
Secretaría de Dermatología
c/ Dr. Esquerdo 46. CP 28007 Madrid. España
Tel.: (+34) 915 866 680; (+34) 649 905 338
e-mail: mhbrogeras@hotmail.com

Mujer de 66 años, hemodializada, que acude a urgencias por dolor y tumefacción en miembro inferior derecho, de 8 días de evolución. A la exploración se observó una placa eritemato-edematosa en cara medial de pierna derecha. Se realizaron ecodoppler y flebografía descartándose trombosis venosa profunda. La paciente estaba afebril y en la analítica no se objetivó leucocitosis. Con el diagnóstico de celulitis no complicada la paciente fue dada de alta con tratamiento antibiótico de amplio espectro (amoxicilina-clavulánico y clindamicina). A los 3 días, acude a su sesión de hemodiálisis y es avisado nuestro servicio porque la lesión en la pierna derecha ha empeorado. A la exploración presentaba ampollas de contenido hemorrágico confluentes, formando una gran flictena, sobre una zona eritematosa, empastada, muy dolorosa a la palpación (Figura 1). Como dato epidemiológico destacable la paciente mencionó que convivía con un gato. Dada la tórpida evolución del cuadro se decidió el ingreso de la paciente y comenzar tratamiento antibiótico de amplio espectro vía parenteral (tazobactam y clindamicina). Se recogieron muestras del exudado de las ampollas para cultivo, y biopsia para estudio histológico y microbiológico. En el cultivo del exudado se aisló *pasteurella multocida* y el antibiograma reveló que era sensible a beta-lactámicos por lo que se suspendió el tratamiento con clindamicina, continuando con tazobactam. En 1 semana la paciente presentó una notable mejoría, evolucionando a la resolución del cuadro en 3 semanas (Figura 2).

La *pasteurella multocida* es un cocobacilo gramnegativo, que forma parte de la flora orofaríngea y respiratoria de animales domésticos, entre otros. La primera infección en un ser humano se describió en el año 1941. Desde entonces son cada vez más numerosas las series de casos recogidas en la literatura[1]. Existe claramente una población susceptible que son aquellos pacientes con enfermedades crónicas subyacentes, como hepatopatía, diabetes mellitus, neoplasias hematológicas y viscerales, lupus eritematoso crónico, bronquitis crónica, SIDA, e insuficiencia renal crónica.

Estudios epidemiológicos en EEUU han revelado que hasta el 50% de los norteamericanos que conviven con animales domésticos sufrirán una mordedura o arañazo a lo largo de su

vida[2]. En un 25% de las celulitis que son consecuencia de esas mordeduras y abrasiones se aísla *pasteurella multocida*, entre otros microorganismos, dado que suelen ser infecciones polimicrobianas. Las lesiones producidas por animales domésticos suponen un 1% de las urgencias en Norteamérica[3].

La infección por *pasteurella multocida* puede dar lugar a varios cuadros clínicos de distinta severidad. En primer lugar, las infecciones de tejidos blandos, a las que hacemos referencia más abajo, artritis y osteomielitis. En segundo lugar las infecciones orofaríngeas y respiratorias (epiglotitis, sinusitis, empiema y neumonía), que suelen presentarse en pacientes con enfermedades pulmonares crónicas. Por último, también se asocia con infecciones invasivas graves como meningitis[4], endocarditis, peritonitis y endoftalmitis; de éstas el 50% desembocan en bacteriemia y sepsis con un pronóstico fatal[5].

Las infecciones cutáneas son, en la mayoría de los casos, consecuencia de mordeduras, arañazos, abrasiones y secreciones de animales domésticos. La *pasteurella multocida* sobrevive en agua y en tierra de 15 a 20 días, explicándonos así la infección a partir de secreciones. Hay casos descritos de infección de heridas quirúrgicas, principalmente en cirugías ortopédicas y ginecológicas[6]. Estos casos se explican porque este cocobacilo se aísla en un 2-3% del tracto digestivo y aéreo superior de humanos en contacto directo y habitual con animales domésticos[1]. Actualmente no se ha descrito contagio entre personas, por lo que se considera una enfermedad zoonótica.

El tratamiento de elección son los betalactámicos pero debido a que existen un 10-20% de cepas resistentes a penicilinas[7], se suelen combinar con fluorquinolonas, macrólidos, tetraciclinas, cotrimoxazol y fosfomicina. La *pasteurella multocida* está infradiagnosticada como causa de infección de tejidos blandos. Ello se debe a la buena respuesta a derivados betalactámicos, y a la frecuencia con que se tratan las celulitis en la práctica diaria con penicilinas y derivados.

Ante un cuadro de celulitis de aparente etiología infecciosa que no responde al tratamiento empírico conviene realizar un estudio histológico y microbiológico. Mediante el estudio histológico se descartan otras patologías que clínicamente simulan un

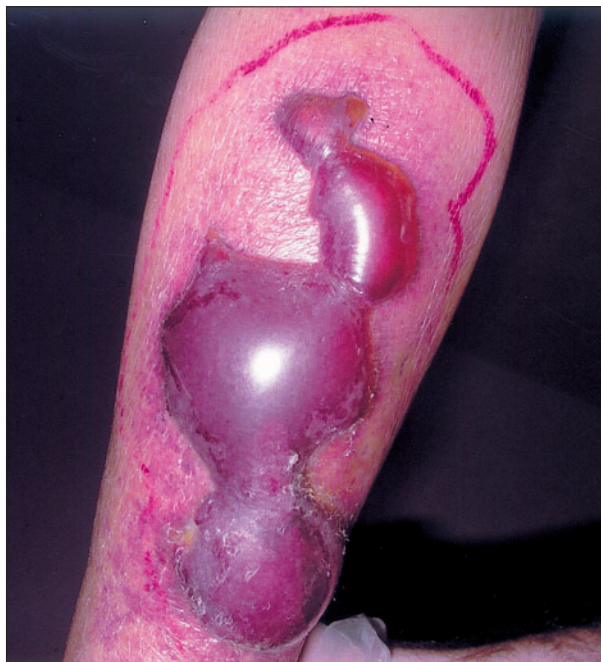

Figura 1. Ampollas confluentes de contenido hemorrágico.

cuadro de celulitis como es el caso de dermatosis neutrofílicas (pioderma gangrenoso). Mediante el estudio microbiológico se evalúan otros posibles patógenos no habituales así como la sensibilidad a la antibioterapia.

Es interesante resaltar la pobre respuesta al tratamiento antibiótico oral inicial que presentó nuestra paciente y que no

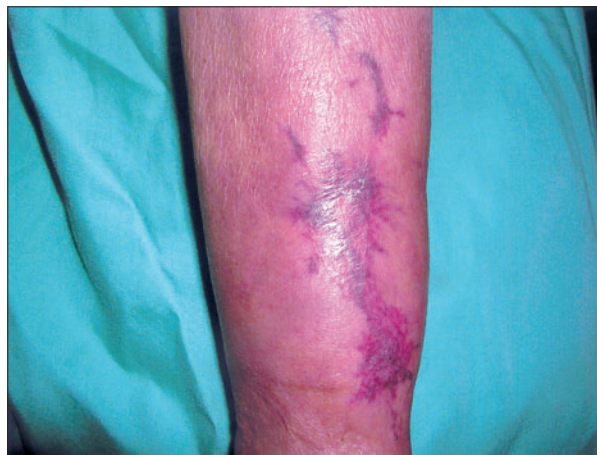

Figura 2. Resolución de la celulitis a las 4 semanas del ingreso.

fue debido a resistencia antibiótica. En pacientes con patología crónica subyacente es frecuente la administración concomitante de múltiples fármacos vía oral que junto con otros tratamientos como la hemodiálisis pueden modificar de forma considerable la farmacocinética de determinados antibióticos. Es por este motivo, además de por el riesgo de diseminación a distancia, que se recomienda administrar antibióticos vía parenteral a los pacientes con patologías crónicas severas, especialmente si están en hemodiálisis. Por último destacar la importancia de vigilar mínimas abrasiones en la piel en pacientes con factores de riesgo que conviven con animales domésticos.

Bibliografía

1. M.Félix, P. Tallón, M. Salavert, V. Navarro, JR. Bretón, C. Pérez-Bellés, M.Gobernado. Bactriemia due to *Pasteurella multocida*: a rare process in our hospital over the last 8 years. *Enferm Infecc Microbiol Clin* 2003;21: 334-9.
2. RD Griego, T. Rosen, IF. Orengo, JE. Wolf. Dog, cat and human bites: a review. *J Am Acad Dermatol* 1995;33:1019-29.
3. EJ Goldstein. Management of human and animal bite wounds. *J Am Acad Dermatol* 1989;21:1275-9
4. I. Perrin, P. Balnc, T. Karam, R. Carbajal. Meningitis and osteitis caused by *Pasteurella multocida* in a three-month-old infant. *Arch Pediatr* 2003;10:439-41.
5. MK. Athar, MS. Karim, S. Mannam, M Ahmed. Fatal *Pasteurella* sepsis and hairy-cell leukemia. *Am J Hematol* 2003;72:285.
6. A. Córdoba, I. Bueno, J. Monterrubio, G. Corcho. Surgical wound infection due to *Pasteurella multocida*. *Enf Infecc Microbiol clin* 2002;20:536-7.
7. ML. Chun, TE. Buekers, AK. Sood, JI. Sorosky. Postoperative wound infection with *Pasteurella multocida* from pet cat. *Am J Obstet Gynecol* 2003;188:1115-6.