

Medicina Cutánea Ibero-Latino-Americana

Volumen **33**
Volume

Número **3**
Number

Mayo-Junio **2005**
May-June

Artículo:

Dermatosis cenicienta (Eritema
discrómico perstans)

Derechos reservados, Copyright © 2005:
Medicina Cutánea Ibero-Latino-Americana

Otras secciones de
este sitio:

-  [Índice de este número](#)
-  [Más revistas](#)
-  [Búsqueda](#)

*Others sections in
this web site:*

-  [Contents of this number](#)
-  [More journals](#)
-  [Search](#)

Dermatosis cenicienta (Eritema discrómico perstans)

Ashy dermatosis (Erythema dischromicum perstans)

Adriana López-Bárceñas, José Contreras-Ruiz, Marisol Carrillo-Correa, María Teresa Hojyo-Tomoka, Roberto Arenas, Luciano Domínguez-Soto, Elisa Vega-Memije

Servicio de Dermatología, Hospital General Dr. Manuel Gea González. México D.F. México.

Correspondencia:

Elisa Vega-Memije
Hospital General Manuel Gea González.
Calzada de Tlalpan 4800, México D.F., 14000. México.
Tel./Fax:(+525) 56 65 76 91
e-mail: dra_lopezbarceñas@yahoo.com.mx

Resumen:

La dermatosis cenicienta (DC) es una hipermelanosis idiopática, adquirida, generalizada, macular, azul grisáceo ceniciento que aparece en individuos sanos. Descrito por primera vez por Oswaldo Ramírez en El Salvador en 1957. La etiología de la DC es desconocida; es más común en América Latina y Asia, aunque se han descrito casos en diferentes partes del mundo. Afecta principalmente a individuos de piel oscura, de ambos sexos, con un predominio por la segunda década de la vida. La DC se presenta como una enfermedad crónica y asintomática, de larga evolución, de importancia cosmética principalmente. Afecta comúnmente el tronco, brazos, cuello y cara, sin preferencia por áreas expuestas. El diagnóstico diferencial debe hacerse con el liquen plano pigmentado y pigmentación macular eruptiva idiopática, principalmente.

En la histopatología, se observa una epidermis ligeramente aplanada con áreas de vacuolización e hiperpigmentación de la capa basal, con infiltrado escaso perivascular linfocitario. Las opciones terapéuticas son muchas, pero pocas han resultado efectivas, el único tratamiento que al parecer tiene más eficacia es la clofazimina a una dosis promedio de 100mg tres veces por semana durante tres a cinco meses.

(López-Bárceñas A, Contreras-Ruiz J, Carrillo-Correa M, Teresa Hojyo-Tomoka M, Arenas R, Domínguez-Soto L, Vega-Memije E. Dermatosis cenicienta (Eritema discrómico perstans). Med Cutan Iber Lat Am 2005;33:97-102)

Palabras clave: dermatosis cenicienta, eritema discrómico perstans, clofazimina.

Summary:

The ashy dermatosis (AD) is an idiopathic acquired blue-gray macular hypermelanosis, widespread, that appears in healthy individuals. It was first described by Oswaldo Ramírez from El Salvador in 1957. The etiology of the AD remains unknown; it's more common in Latin America and Asia, though cases have been described worldwide. It affects both sexes, most commonly dark skin individuals, in the second decade of the life. The AD has a chronic and asymptomatic course with a long evolution, with just cosmetic importance. It usually affects the trunk, arms, neck and face, rarely the exposed areas. The differential diagnosis must be done especially with the lichen planus pigmentosus and idiopathic macular eruptive pigmentation.

The histopathology shows a lightly smoothed epidermis with areas of vacuolization and hyperpigmentation of the basal cell layer, with scanty perivascular lymphocytic infiltration. There are many therapeutic options, but few of them are effective. The only treatment that apparently has been more effective is clofazimine using an average dose of 100 mg three times per week during three to five months.

Key words: erythema dischromicum perstans, ashy dermatosis, clofazimine.

La dermatosis cenicienta (DC) es una hipermelanosis idiopática, adquirida, generalizada, macular, azul grisáceo ceniciento que aparece en individuos sanos[1].

La DC[2] también llamada eritema discrómico perstans (EDP)[3] o eritema figurado crónico con melanodermia[4], fue descrito por primera vez por Oswaldo Ramírez en El Salvador en 1957, bajo el nombre de dermatitis cenicienta (refiriéndose a los afectados como los cenicientos), Sulzberger propuso el término de EDP como la forma más simple

y descriptiva, e hizo notar que el borde eritematoso representa una lesión activa[3]. Combemale et al.[5] se refiere al eritema discrómico perstans y a la dermatosis cenicienta como dos entidades diferentes, sin embargo, el resto de los autores, al igual que nosotros, consideramos a la DC y el EDP como la misma entidad, por lo tanto, en la presente comunicación, nos referiremos a ambas con el término de dermatosis cenicienta.

Originalmente se observó en pacientes de Centro y Sudamérica[6], Stevenson y Miura describieron los primeros casos en Estados Unidos; casos adicionales fueron descritos por Knox et al.[7] en 1968.

Fisiopatología

La etiología de la DC es desconocida[3,7,8,9]. Se han ci-

Tabla 1. Dermatitis Cenicienta. Factores asociados

- Ingestión de nitritos de amonio
- Parasitosis intestinales causadas por nematodos (Al controlar la infección se produce remisión del EDP)
- Medios de contraste VO para rayos X
- Alergia al cobalto (Se ha observado en plomeros)
- Exposición al clorotanolil (Trabajadores de las granjas de plátanos)
- Factores ambientales (Debido a la distribución geográfica)
- Carcinoma bronquial (Un caso reportado[9])

tado una variedad de factores predisponentes, los cuales se incluyen en la tabla 1. Vega y cols.[2] mencionan en su revisión una posible condición socioeconómica y ecológica no definida. Otros autores[8,10] no encuentran relación en cuanto a factores raciales, climáticos o alimentarios. La DC puede ser vista como un estadio temprano de reacción inflamatoria a un agente ambiental (químico, ingerido o de contacto), seguido por una hiperpigmentación persistente. Una anomalía inmunológica mediada por células podría también jugar un papel importante[3]. Existen estudios de inmunopatología[11] en los cuales se encontró la expresión de antígenos Ia en los queratinocitos de la epidermis, la presencia de antígenos OKT4 y OKT6 en las células dendríticas de la epidermis, el infiltrado dérmico constituido por una subpoblación de linfocitos CKT4 y CKT8 positivos y la presencia de cuerpos coloides con los depósitos de IgG, patrón relacionado al liquen plano, sin embargo faltan estudios que sustenten o expliquen estos hallazgos. El caso en el que Miyagawa et al.[11] hizo estos estudios inmunopatológicos nos parece que clínicamente corresponde a una pigmentación macular eruptiva idiopática.

Epidemiología

La DC es más común en América Latina y Asia[3,12], siendo la mayoría de los casos reportados en el Salvador, donde fue originalmente descrita; aunque se han descrito casos en diferentes partes del mundo. Afecta principalmente individuos de piel oscura (tipo IV)[2,9,13], de ambos sexos, con preferencia por las mujeres, el rango de edad es amplio, se ha observado desde niños de un año hasta adultos de 80 años,

con un predominio por la segunda década de la vida[14]. Se deben tomar en cuenta los factores genéticos ya que se presenta en determinado tipo de población o pacientes.

Manifestaciones clínicas

La DC se presenta como una enfermedad asintomática, de importancia cosmética principalmente, de larga evolución, (Navarro y cols.[15] en su serie, reportan un mínimo de 3 meses y el máximo de 12 años). Afecta comúnmente el tronco, brazos, cuello y cara, sin preferencia por áreas expuestas[2,6,7,12]. Las lesiones respetan las palmas, plantas, uñas, mucosas y piel cabelluda. En ocasiones existe tendencia a la distribución simétrica, particularmente en las localizadas en cara y cuello; se caracteriza por manchas azul grisáceas, que varían desde 0.5 a varios centímetros, y en su etapa activa se acompañan de bordes eritematosos[2,8,13]. Ramírez refiere que cuando existe el borde eritematoso, éste puede desvanecerse, formando en su lugar un halo hipocrómico, que posteriormente es sustituido por la coloración grisácea de la lesión (Figura 1). Inician como máculas grisáceas (que varían desde gris oscuro a claro), y algunas veces presentan márgenes elevados y eritematosos de cerca de 1 a 2 mm de grosor[4,12]; los cuales desaparecen

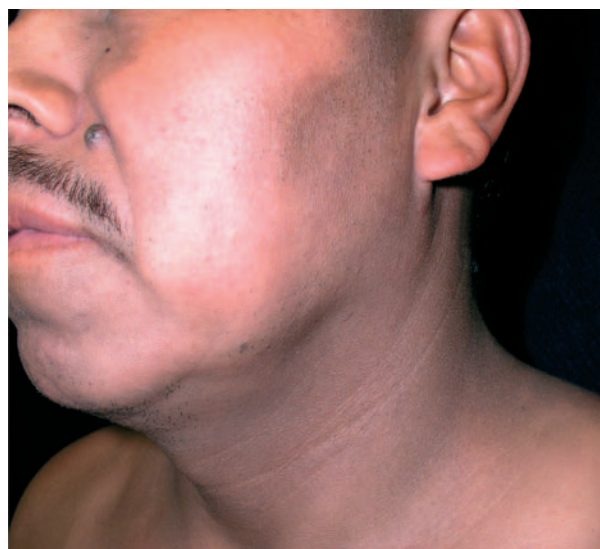

Figura 1. Dermatitis localizada a cara y cuello, constituida por manchas hiperpigmentadas café-grisáceo confluentes de límites bien precisos.

después de algunos meses. Las lesiones antiguas[3] están ocasionalmente rodeadas por un halo pálido que contrasta con el color normal de la piel adyacente y acentúa el color grisáceo de las lesiones (Figura 2). La forma puede variar de

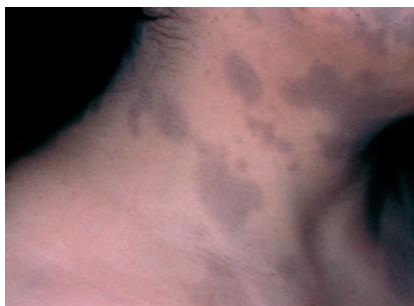

Figura 2. Manchas hiperpigmentadas, color café de aspecto cenizo de límites bien definidos, forma oval que confluyen entre sí.

oval a policíclica irregular, que es la más frecuente. Aparecen sucesivamente sin síntomas precedentes, se extienden lentamente hacia la periferia, llegando a ser confluentes y pudiendo afectar a todo el cuerpo. No se han reportado complicaciones significativas.

Carvajal y cols.[8] proponen dos formas clínicas diferentes en base al color, tamaño y disposición de las lesiones: 1) dermatitis cenicienta castaña (DCC) caracterizada por una localización específica y disposición de manchas cenizas que inicialmente ocupan la cara, la V del escote, la parte alta del dorso, los miembros superiores, los muslos y las piernas, en cuyas vecindades existen manchas pequeñas numulares, algunas de las cuales, en su periodo inicial presentan un borde rojizo en la periferia. Esas manchas cenizas luego de un lapso no extenso, cambian inexorablemente a un color castaño el cual finalmente puede cubrir todo el tegumento; y 2) dermatitis cenicienta numular (DCN) con la existencia de formas circulares y/o elipsoidales (como las descritas por Ramírez), independientes, asintomáticas, escasas o muy abundantes, de 5 mm hasta 2 cms de diámetro, de límites siempre precisos, localizadas habitualmente en el pecho, la espalda, abdomen, miembros superiores y su color en la mayoría de los casos es gris, aunque excepcionalmente puede ser color castaño claro. Estas formas clínicas no las encontramos descritas en ningún otro artículo de esta revisión.

Diagnóstico diferencial

El diagnóstico diferencial debe hacerse con el liquen plano pigmentado (LPP)[2,9,10,14,15,16,17], el cual se caracteriza por una hiperpigmentación con máculas o placas café oscuro, sin bordes activos presentes, ni distribución característica, que predomina en áreas expuestas y zonas de flexión, puede presentar ocasionalmente pápulas o patrón reticular e involucra superficies mucosas a diferencia de la DC. Algunos autores[16] incluyen la DC como una variante de LPP, Vega y cols.[2,11] así como Leonforte et al.[17] las

describen como dos condiciones diferentes. También se debe hacer diagnóstico diferencial con pigmentación macular eruptiva idiopática. En algunas ocasiones se hecho diagnóstico diferencial con dermatitis de contacto, alergia, eritema pigmentado fijo, lepra tuberculoide, mal del pinto, pitiriasis rosada, erupción por drogas, urticaria pigmentosa, enfermedad de Addison, dermatitis calórica y amiloidosis[2,3,4,6,9].

No existe ningún estudio de laboratorio o gabinete que nos de un diagnóstico definitivo o relacionado con la DC[3,6,7,12,15].

Histopatología

Se observa el estrato corneo sin alteraciones, una leve atrofia epidérmica, en donde los cambios principales consisten en una extensa hiperpigmentación de la capa basal, la extensión de la pigmentación intraepidérmica se aprecia mejor con la tinción de Fontana-Masson; en donde la mayoría de éstos está confinada a las células basales y suprabasales, la melanina se observa focalmente en los queratinocitos,

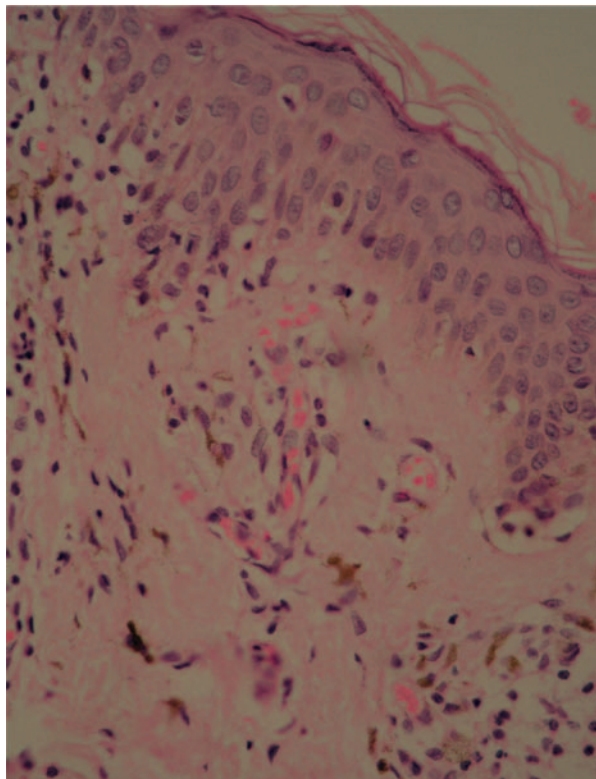


Figura 3. En la imagen histológica se observa aplanamiento de la epidermis, vacuolización de la capa basal, caída de pigmento, melanófagos, infiltrado inflamatorio moderado de linfocitos y vasos dilatados y congestionados (HE 40x).

alrededor de la epidermis y en el estrato corneo, así mismo existe una discreta vacuolización de las células de la capa basal[2,3,15,18]. Sánchez et al.[18] describen dentro de sus hallazgos en la capa basal, una distribución de las células disqueratóticas con una frecuencia de una por cinco células basales. Numerosos melanófagos están presentes en las papilas, especialmente en las áreas perivasculares y entre las venas. Los macrófagos cargados con gránulos de melanina se observan en la dermis reticular. Focalmente hay un infiltrado perivascular de linfocitos en la dermis superficial, con vasos dilatados y congestivos (Figura 3). Aunque los hallazgos histológicos frecuentemente son mínimos y podrían parecer muy insignificantes, estos nos pueden ayudar a sospechar o confirmar el diagnóstico, así como descartar entidades como LPP donde la epidermis tiende a ser atrófica, el infiltrado inflamatorio es denso y con disposición en banda[2]. Es importante, cuando se selecciona el lugar donde se efectúa la biopsia[7], escoger un área con eritema activo, ya que es donde mejor se muestran los cambios descritos.

Soter et al.[19] encuentran un ensanchamiento de los espacios intercelulares, y espacios libres de membrana tanto en las células de la capa basal como en la de la espinosa, discontinuidad de la lámina basal y melanófagos dérmicos. Estos cambios ultraestructurales son inespecíficos si se observan individualmente, y por separado se pueden encontrar en varias dermatosis; juntos, claramente proveen una composición ultraestructural consistente DC.

Tratamiento

La DC es un padecimiento de etiología desconocida y aún sin tratamiento efectivo[2,6,14,20]. Las opciones terapéuticas son muchas, pero pocas han resultado efectivas, se han utilizado corticoides tópicos, fosfatos de cloroquina, griseofulvina, protectores solares, hidroquinona 5-15%[20], exfoliación química (peelings) y queratolíticos; el único tratamiento que al parecer tiene más eficacia es la clofazimina[22], que es una amina derivada de fenazinas, que se acumula en las grasas y colorea la piel de manera uniforme. Originalmente fue sintetizada para el tratamiento de la tuberculosis, pero ha sido utilizada en el tratamiento de otras infecciones por micobacterias, así como algunas enfermedades no infecciosas, como LES y pioderma gangrenoso; ya que presenta efectos antimicrobianos, antiinflamatorios, propiedades inmunológicas e inmunoestimulantes y algunos creen que puede disminuir la respuesta inmune. Su mecanismo de acción es desconocido[21], pero los sitios de acción primaria parecen ser los neutrófilos y los monocitos. La clofazimina

estimula el consumo de O_2 y la generación de superóxido por los neutrófilos, con un incremento en la liberación de lisofosfatidilcolina y ácido araquidónico por la membrana de los neutrófilos. En este respecto tiene un modo de acción similar al interferón gamma, que también estimula la producción de fosfolipasa A2. En adición, afecta la función de las células linfoides y ejerce efectos en una variedad de células[22]. Este medicamento muestra un estimable efecto en la fase inflamatoria de la DC, ya sea por los efectos inmunomoduladores que ésta presenta o por el camuflaje de la lesión de forma cosmética[8]. Su administración es vía oral, la biodisponibilidad aumenta si se administra con alimentos, una vez absorbido se concentra en los tejidos ricos en lípidos, principalmente en sistema retículo endotelial, pero concentraciones altas se encuentran en hígado e intestino. Tiene una vida media de 70 días, con una lenta eliminación. Se excreta en varios fluidos corporales como lágrimas, leche y esputo. Los efectos adversos se localizan más comúnmente a piel, tracto gastrointestinal y ojo. En piel, la coloración rosa-anaranjada es común y desaparece meses después de discontinuar el tratamiento. La dermatosis ictiosiforme es el segundo efecto más común, que mejora al disminuir la dosis y con lubricante. El efecto adverso más serio de la clofazimina es el depósito de cristales en la mucosa del intestino delgado, que puede causar una severa y rara enteropatía fatal, lo cual se ha encontrado en tratamientos a altas dosis (mayores a 100mg/día); más comúnmente se presentan diarrea y náusea. Hay depósito en la córnea, sin afección visual, otros efectos raros son infarto esplénico y enteritis eosinofílica. Se sugiere su utilización con precaución durante el embarazo[22]. No se ha precisado aún en que casos debe administrarse, pero parece ser más activo en formas iniciales, siendo necesarias dosis promedio de 100mg tres veces por semana durante tres a cinco meses[14]. En una serie de 8 pacientes[13], se encontraron resultados buenos a excelentes en 7 pacientes, con la administración de clofazimina 100mg/cada tercer día en pacientes con peso <40kg o 100mg/día en pacientes con peso >40kg, utilizando el medicamento por 3 meses, con una reducción posterior a 200 y 400mg/sem respectivamente, el otro paciente solo tuvo una respuesta marginal. En el estudio de Domínguez-Soto encontraron una mejoría en casos tempranos, sin curación en ninguno de estos casos[9]. La administración de clofazimina no es suficiente para hacer desaparecer la dermatosis por completo, es probable que sea necesario dar un tratamiento combinado o encontrar la mejor época para su administración, así como determinar el tiempo necesario para asegurar una mejor especificidad terapéutica.

Bibliografía

- Mosher DB, Fitzpatrick TB, Ortonne JP, Hori Y. *Dermatología en medicina general*. Quinta edición. Argentina. Editorial Médica Panamericana. 2001:1058.
- Vega-Memije ME, MD., Waxtein L, M.D., Arenas R, M.D., Hojyo-Tomok MT, M.D., Domínguez-Soto L. Ashy dermatosis and lichen planus pigmentosus: a clinicopathologic study of 31 cases. *Int J Dermatol* 1992;31:90-4.
- Schwartz R. Erythema Dischromicum Perstans. www.emedicine.com/derm/topic132.htm. 2001.
- Convit J, M.D., Piquero-Martín J, M.D., Pérez R, M.D. Erythema Dyschromicum Perstans. *Int J Dermatol* 1989;28:168-9.
- Combemale P, Faisant M, Guennoc B, Duplin M, Jean-Denis Heyraud. Erythema Dyschromicum Perstans: Report of a new case and critical review of the literature. *J Dermatology* 1998;25:747-53.
- Novick L N, Phelps R. Erythema Dyschromicum Perstans. *Int J Dermatol* 1985;24:630-3
- Knox J, Billy C, Freeman R. Erythema Dyschromicum Perstans. *Arch Dermatol* 1968;97:263-72
- Carvajal Huerta L, Uraya Pazmiño E, Loayza Vivanzo E, Sabando Sánchez R, García Ahaga I, Jeny E. Dermatitis Cenicienta. *Med Cutan Iber Lat Am* 1986;14:95-9
- Domínguez-Soto L, Hojyo-Tomoka T, Vega-Memije E, Arenas R, Cortes-Franco R. Pigmentary problems in the tropics. *Dermatol Clinics* 1994;12:777-84
- Vega E, Waxtein L, Arenas R, Hojyo-Tomoka T, Domínguez-Soto. L Ashy Dermatitis versus lichen planus pigmentosus: a controversial matter. *Int J Dermatol* 1992;31:87-8
- Miyagawa S, Komatsu M, Okuchi T, Shirai T, Sakamoto K. Erythema Dyschromicum perstans Immunopathologic studies. *J Am Acad Dermatol* 1989;20:882-6
- Tschen J, Tschen E, McGavran M. Erythema Dyschromicum Perstans. *J Am Acad Dermatol* 1980;4:295-302
- Arenas R, Bautista M. Dermatitis Cenicienta. Estudio de 8 pacientes tratados con clofazimina. *Rev Colombiana Dermatol* 1992;1:103-5
- Arenas R. Atlas Diagnóstico y Tratamiento Dermatología. 2a Ed. México. Interamericana-McGraw-Hill Casa Editorial México 1996:92-3
- Navarro Jiménez B, Sánchez Navarro L. Dermatitis Cenicienta (Erythema Dyschromicum Perstans): Estudio Prospectivo de 23 pacientes. *Med Cut Iber Lat Am* 1988;16:407-12.
- Berger R, Hayes T, Dixon S. Erythema Dyschromicum Perstans and lichen planus : Are they related?. *J Am Acad Dermatol* 1989;21:438-442.
- Leonforte J, Pelaez de Di B.O. Eritema discrómico persistente versus liquen plano. *Med Cutan Iber Lat Am* 1987;15:89-92
- Sánchez NP, Pathak MA., Syozo S. Sato, Sánchez JL, Mihm MC, Fitzpatrick TB. Circumscribed Dermal Melaninosis: Classification, Light, Histochemical, and Electrón Microscopic Studies on Three Patients with the Erythema Dyschromicum Perstans Type. *Int J Dermatol* 1982;21:25-31.
- Soter N.A, Wands C, Freeman R.G. Ultrastructural Pathology of Erythema Dyschromicum Perstans. *J Invest Dermatol* 1969;52:155-161.
- Peachey R.D.G. South West of England and Wales Dermatology Society Ashy Dermatitis. *J Dermatol* 1976;94:227-8.
- Baranda L, Torres-Alvarez B, Cortes-Franco R, Moncada B, Portales Pérez D, González-Amaro R. Involvement of Cell Adhesion and Activation Molecules in the Pathogenesis of Erythema Dyschromicum Perstans (Ashy Dermatitis) The effect of Clozamine Therapy. *Arch Dermatol* 1997;133:325-28
- Jack L. Arbiser, M.D., Samuel L. Moschella, M.D. Clofazimine: A Review of its medical uses and mechanisms of action. *J Am Acad Dermatol* 1995;32:241-7.

Cuestionario de autoevaluación

- Sinónimo de dermatosis cenicienta.
 - Eritema discrómico perstans.
 - Eritema figurado grisáceo.
 - Liquen plano pigmentado.
 - Melanodermia cenicienta.
- Quién describió la DC por primera vez?
 - Stevenson y Miura.
 - Sulzberger.
 - Ramírez.
 - Carvajal.
- Lugares en donde se presenta principalmente?
 - Centro y norte de América.
 - América latina y Asia.
 - Europa y Asia.
 - Estados unidos.
- Cuál es la etiología?
 - Exposición a radiación UVB.
 - Exposición al cobre.
 - Ingesta de carotenos.
 - Se desconoce.
- Puede ser vista como un estadio precoz de?
 - Reacción inflamatoria a un agente ambiental.
 - Eritema fijo pigmentado.
 - Lepa tuberculóide.
 - Liquen plano.
- Cuales son los antígenos que se encuentran en los queratinocitos en la DC?
 - Ia, OKT4, OKT6.
 - IgG, IgE, OKT6.
 - Ia, IgG, OKT 8.
 - OKT8, Ia, IgE.
- Cuál es la evolución de la enfermedad?
 - Crónica, asintomática, de importancia cosmética.
 - Crónica, puede ocasionar enteropatía fatal.
 - Subaguda, con resolución espontánea.
 - Aguda, con tendencia a la recidiva.
- Cuál es el fototipo de piel principalmente afectado?
 - II al IV.
 - I y II.
 - IV.
 - V.
- Cuál es la edad de presentación más frecuentemente?
 - Primera década de la vida.
 - Quinta y sexta década.
 - Segunda década.
 - Tercera década.
- Cuál es la topografía más frecuentemente afectada?
 - Tronco, brazos, cuello y cara.

- b) Áreas expuestas al sol.
 - c) Abdomen y tronco.
 - d) Regiones acrales.
11. Cuál es la principal característica clínica?
- a) Máculas azul grisáceas con borde eritematoso.
 - b) Placas hiperpigmentadas con centro en diana.
 - c) Máculas eritematosas con borde grisáceo.
 - d) Máculas hipocrómicas.
12. Cuál es el principal diagnóstico diferencial?
- a) Pigmentación macular eruptiva idiopática.
 - b) Liqueo plano pigmentado.
 - c) Erupción por drogas.
 - d) Pitiriasis rosada.
13. Cuál es la tinción con la que se aprecia mejor la hiperpigmentación intraepidérmica?
- a) Fontana Masson.
 - b) Hierro coloidal.
 - c) BAAR.
 - d) H y E.
14. Cuál es la localización adecuada para toma de biopsia?
- a) Área hiperpigmentada.
 - b) Piel sana perilesional.
 - c) Borde con eritema.
 - d) Halo hipocrómico.
15. Cuáles son las principales alteraciones histopatológicas?
- a) Hiperpigmentación y discreta vacuolización de la capa basal.
 - b) Nidos de melanocitos con hiperpigmentación de la basal.
 - c) Infiltrado perivascular y caída de pigmento.
 - d) Hipergranulosis y acantosis irregular.
16. Los diagnósticos histológicos diferenciales son?
- a) Pigmentación macular eruptiva.
 - b) Liqueo plano pigmentado.
 - c) Eritema pigmentado fijo.
 - d) Enfermedad de Addison.
17. Cuáles son los tratamientos que se han utilizado?
- a) Corticoesteroides, ciclofosfamida, hidroquinona.
 - b) Clotazimina, corticoesteroide, cloroquina.
 - c) Hidroquinona, clotazimina, colchicina.
 - d) Cloroquina, clotazimina, talidomida.
18. Por medio de cuál de sus efectos se cree que la clotazimina realiza su función en el tratamiento de esta enfermedad?
- a) Inmunomodulador.
 - b) Antiinflamatorio.
 - c) Antimicrobiano.
 - d) Despigmante.
19. En qué fase presenta mejor efecto la clotazimina?
- a) Fase hiperpigmentaria.
 - b) Fase inflamatoria.
 - c) Fase hipocrómica.
 - d) Fase tardía.
20. Cuáles son los efectos adversos habituales de la clotazimina?
- a) Hiperpigmentación y dermatosis ictiosiformes.
 - b) Depósito de fibrina en la mucosa GI.
 - c) Coloración violácea de la córnea.
 - d) Coloración grisácea de la piel.

Respuestas del cuestionario: Aparecerán en esta página en el número 5 de 2005.

Respuestas del cuestionario del número 1 de 2005: 1e 2f 3e 4f 5d 6b 7v 8a 9h 10c 11f 12e 13v 14v 15f 16b 17v 19v 19c 20d