

Medicina Cutánea Ibero-Latino-Americana

Volumen 33
Volume

Número 4
Number

Julio-Agosto 2005
July-August

Artículo:

Quistes miliares en placa

Derechos reservados, Copyright © 2005:
Medicina Cutánea Ibero-Latino-Americana

Otras secciones de
este sitio:

- 👉 Índice de este número
- 👉 Más revistas
- 👉 Búsqueda

*Others sections in
this web site:*

- 👉 *Contents of this number*
- 👉 *More journals*
- 👉 *Search*



Medigraphic.com

Quistes miliares en placa

Milia en plaque

Ofelia Baniandrés Rodríguez^a, Manuel Martín González^a, Jesús Cuevas Santos^b

^aServicio de Dermatología. ^bServicio de Anatomía Patológica. Hospital Universitario de Guadalajara. España.

Correspondencia:

Ofelia Baniandrés Rodríguez
c/ Dulcinea 23, Bajo A
CP 28020 Madrid. España.
e-mail: ofelia_baniandres@yahoo.es

Resumen

Los quistes miliares en placa son una variante de quistes miliares primarios poco frecuente, o al menos poco descrita en la literatura. Aportamos el caso de una mujer con lesiones bilaterales en la región retroauricular y en párpado superior derecho y revisamos las localizaciones y los tratamientos utilizados en el resto de los casos publicados.

(Baniandrés Rodríguez O, Martín González M, Cuevas Santos J. Quistes miliares en placa. Med Cutan Iber Lat Am 2005;33:179-182)

Palabras clave: quistes miliares, milia en placa, retroauricular, palpebral.

Summary

Milia en plaque is an unusual variant of primary milia, possibly underreported. We report the case of a woman with this disorder occurring bilaterally in the retroauricular region and on the right upper eyelid. The previous reported cases, their locations and different treatments are reviewed.

Key words: milia cyst, milia en plaque, retroauricular, eyelids.

Los quistes miliares son pequeñas pápulas blanquecinas habitualmente secundarias a agresiones como dermoabrasión, radioterapia, quemaduras, uso prolongado de corticoides tópicos, 5-fluoracilo, o secuelas de enfermedades ampollas y trastornos inflamatorios de la piel.

Balzer y Fouquet en 1903[1] describieron por primera vez la presencia de pequeños quistes miliares agrupados en una placa eritematosa en la región retroauricular, y en 1978 Hubler et al.[2] denominaron a esta variante primaria, poco frecuente, *milia en plaque*.

Caso clínico

Mujer de 72 años con antecedentes de hipertensión arterial en tratamiento con hidroclorotiazida y amilorida y de polimialgia reumática desde hacía 5 años, controlada con una dosis baja de prednisona (5 mgr/día) y metotrexate (7,5 mgr/semana).

Desde hacía aproximadamente cuatro años la paciente notaba la aparición progresiva de una placa asintomática en párpado superior derecho (Figura 1), y desde hacía tres meses presentaba dos placas similares simétricas retroauriculares (Figura 2). La placa del párpado medía 1 x 0,5

cm y las retroauriculares 2,5 x 2 cm; estaban constituidas por pápulas muy pequeñas, blanquecinas, sin comedones, sobre una base amarillenta levemente elevada. La paciente no llevaba gafas, ni recordaba ningún traumatismo, agresión química o tratamiento farmacológico tópico de las zonas afectadas. A la exploración no se encontraron lesiones similares en otras localizaciones.

En la biopsia realizada de la placa retroauricular izquierda se observaban quistes agrupados en la dermis superior, rellenos de queratina ortoqueratósica laminada con una pared constituida por un epitelio escamoso de pocas capas y en alguna localización una capa granulosa (Figura 3). No había infiltrado inflamatorio acompañante, ni elastosis solar marcada y los folículos pilosos estaban conservados.

Ante el diagnóstico de quistes miliares en placa primarios se propuso tratamiento con tretinoína al 0,05% pero la paciente rechazó cualquier medida terapéutica.

Comentario

Los quistes miliares en placa consisten en pápulas blanquecinas de 1 ó 2 mm agrupadas sobre una base eritematosa, a veces asociadas a comedones. Desde su primera descrip-

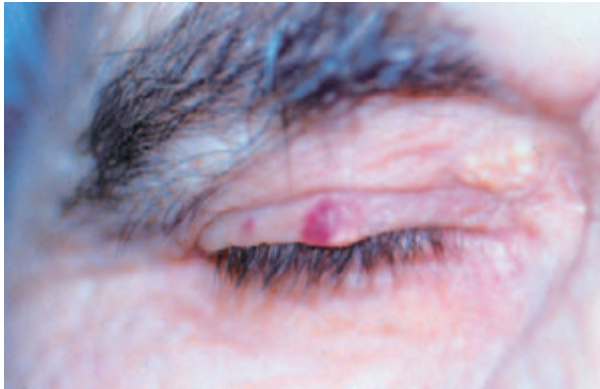

Figura 1. Placa de quistes miliars en párpado derecho.

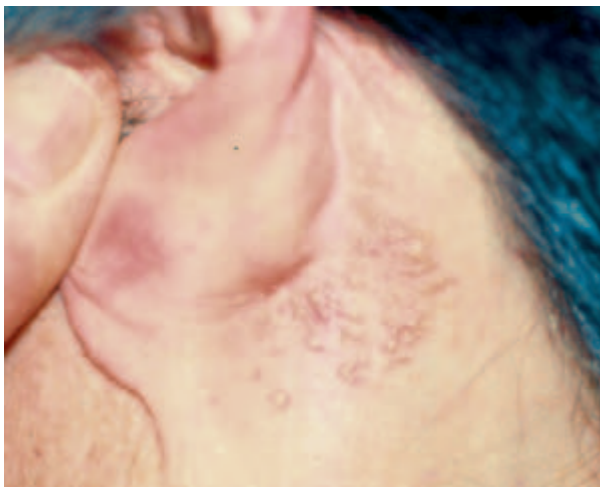

Figura 2. Quistes miliars sobre una placa amarillenta en región retroauricular izquierda.

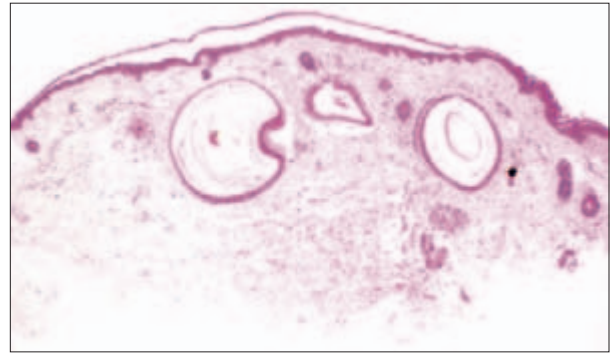


Figura 3. Quistes llenos de queratina ortoqueratósica, agrupados en la dermis superior.

ción por Balzer et Fourquet en 1903 sólo se han publicado una veintena de casos[2,23]. Afectan con más frecuencia a mujeres de mediana edad en la región retroauricular; pero también se han encontrado en la zona preauricular[9], el lóbulo de la oreja[8], puente nasal[19], párpados[11,15,16, 21], canto interno del ojo[14], región submandibular[12], y en localizaciones extrafaciales como en el dorso de la mano[22] y la región supraclavicular[4].

En la histología se observan quistes revestidos por un número escaso de células escamosas aplanadas derivadas del infundíbulo de los folículos pilosos y que contienen en su interior queratina ortoqueratósica; la mayoría de los casos descritos presentan además un infiltrado inflamatorio linfocítico alrededor, pero en otros este infiltrado está ausente[12, 16,18] como ocurre con nuestra paciente. La ausencia de rotura de la unidad pilosebácea o de los conductos ecrinos apoya el origen primario de estas lesiones.

Tanto la patogenia de estos quistes como el papel que juega el infiltrado inflamatorio alrededor de ellos queda aún por aclarar. La expansión de los folículos y la formación de los quistes se pueden deber a una degeneración del tejido conectivo o de las fibras elásticas, como han propuesto algunos autores[24,25].

El principal diagnóstico diferencial hay que realizarlo con el liquen planus tumidus follicularis, una variedad del liquen plano pilaris descrita en 1977 por Belaich et al.[26]. Se presenta como una placa eritematosa-violácea con quistes y comedones principalmente en la región retroauricular. La histología coincide con la del liquen plano, lo que ayuda a distinguir ambas entidades. La mucinosis folicular puede presentarse como pequeñas pápulas inflamatorias, de aspecto folicular, con quistes y comedones que confluyen formando placas con alopecia secundaria. Histológicamente se caracteriza por una degeneración mucinosa del epitelio folicular acompañado de un infiltrado inflamatorio crónico; en lesiones avanzadas el folículo se destruye por completo. Si las lesiones se localizan en los párpados se pueden plantear confusión con los xantelasmas pero la histología nos dará el diagnóstico. El síndrome de Favre-Racouchot, también llamado elastosis nodular con quistes y comedones, es fácil de diferenciar por su topografía en zonas de exposición solar crónica como arcos zigomáticos, sienes y regiones periorbitaria y nasal; en la anatomía patológica, además de folículos sebáceos atróficos y quistes foliculares, existe una marcada elastosis dérmica. Otros cuadros como el nevus comedoniano o tricoepiteliomas múltiples, aparecen a edades más tempranas de la vida y presentan una disposición e histología características.

Por último, existe un caso descrito de formación de quistes miliars sobre placas previas de lupus eritematoso discoide[27] y recientemente se ha publicado la aparición de quistes miliars en placa sobre piel sana con una histología

Tabla 1. Casos descritos de quistes miliares en placa.

Casos (n° ref.)	Edad/Sexo	Nacionalidad	Duración (meses)	Localización	Infiltrado inflamatorio	Tratamiento	Evolución
(2)	49/M	Americana caucásica	<12	Retroauricular izquierda	Intenso	Tretinoína tópica	Resolución en 3 meses
(2)	43/M	Americana caucásica	2	Retroauricular izquierda	Presente	Tretinoína tópica	Resolución en 3 meses
(3)	39/M	Filipina	12	Retroauricular izquierda	Leve	Tretinoína tópica	Resolución en 3 meses
(4, 18)	42/H	Francesa	12	Supraclavicular izquierda	Leve	Tretinoína tópica	Resolución en 3 meses, recidiva al año
			24	Retroauricular bilateral	Ausente	Tretinoína tópica	
			<12	Canto interno izquierdo	NE	Enucleación	
(5)	14/H	Coreana	24	Retroauricular derecha	Moderado	Electro-deseccación	Cicatriz moderada
(6)	47/M	Uruguaya	4	Retroauricular bilateral	Presente	NE	
(6)	45/M	Uruguaya	60	Retroauricular bilateral	Presente	Sin tratamiento	Periodos de regresión espontánea
(10)	50/M	Griega	>12	Retroauricular izquierda	Leve	Empeoramiento con corticoides tópicos	Resolución espontánea. 7 años seguimiento
(7)	49/M	Checa	3	Retroauricular bilateral	Leve	Tretinoína tópica	No respuesta. Sin cambios en 1 año
(8)	50/H	Inglesa	6	Lóbulos auriculares bilaterales	Denso	Minociclina (100 mgr/día; 3 meses)	Resolución
(8)	48/H	Inglesa	12	Lóbulos auriculares bilaterales	Denso	Minociclina (100 mgr/día; 2 meses)	Resolución
(9)	59/M	Española	24	Preauricular derecho, hélix izquierdo	Reacción a cuerpo extraño	Tretinoína tópica	Irritación. Sin cambios en 2 años
(11)	10/M	Americana caucásica	<1	Párpados superiores bilaterales	Denso	Minociclina (100 mgr/día) Enucleación	Mejoría Resolución
(12)	84/M	Española	NE	Submandibular bilateral	Ausente	Rechazado por la paciente	
(13)	28/H	Tunecina	48	Temporal izquierda	NE	Tretinoína tópica Enucleación	No respuesta Resolución
(13)	39/H	Tunecina	60	Retroauricular bilateral	NE	Enucleación	Mejoría
(14)	6/M	Tunecina	7	Canto interno izquierdo	Leve	Tretinoína tópica Enucleación	No respuesta Resolución
(15)	39/H	China	3	Párpados superiores e inferiores	Denso	Tretinoína tópica doxiciclina	Irritación No respuesta
(17)	65/M	Italiana	12	Retroauricular bilateral	Leve	Rechazado por la paciente	
(16)	62/M	Turca	1	Canto interno izquierdo	Ausente	Enucleación	Resolución
(19)	35/H	Kuwaití	NE	Lateral derecho nasal	Denso	Tretinoína tópica Minociclina (100 mgr/d; 1 mes)	No respuesta Mejoría
(20)	32/M	Inglesa	36	Retroauricular bilateral	NE	Crioterapia	Resolución durante 2 años
(21)	35/M	Griega	24	Párpados superiores e inferiores, preauricular izquierda	Leve	Tretinoína tópica Ac. tricloroacético T. fotodinámica	No respuesta No respuesta Mejoría. Seguimiento 1 año
(22)	9/M	Española	3	Dorso mano izquierda	Leve	NE	
(23)	37/H	India	48	Retroauricular izquierda	Moderado	CO2 láser	Mínima cicatriz e hiperpigmentación a los 2 meses.
caso actual	72/M	Española	48	Párpado superior derecho	Ausente	Rechazado por la paciente	
			3	Retroauricular bilateral			

NE= No especificado

e inmunofluorescencia directa concordantes con lesiones lúpicas[28]. Estos autores consideran que estas placas de milio representan un nuevo subtipo de lupus eritematoso cutáneo.

A pesar de que las lesiones habitualmente son estables y asintomáticas, muchos pacientes reclaman un tratamiento por motivos estéticos. Algunos pacientes respondieron a la tretinoína tópica 2 veces al día durante 3 meses[2,3], pero otros pacientes no respondieron[7,14,19] o tuvieron que suspender el tratamiento por irritación[9,15]; también se ha descrito la recidiva de las lesiones tras suspender el tratamiento[4,18]. Lesiones de apariencia granulomatosa

o con intenso infiltrado inflamatorio evolucionaron satisfactoriamente con minociclina 100 mgr durante 1-3 meses[8, 19]. Otras medidas terapéuticas utilizadas fueron la enucleación[11,14,16,18], electrodesecación[5], crioterapia en una única sesión durante 75 segundos[20], láser CO₂[23], cirugía plástica[18] o terapia fotodinámica[21]. La falta de seguimiento posterior no nos permite asegurar que las lesiones no recidivaran a largo plazo.

En conclusión, los quistes miliares en placa son lesiones probablemente infradiagnosticadas, que responden a múltiples tratamientos, pero tienen tendencia a recidivar.

Bibliografía

- Balzer F, Fouquet C. Milium confluent rétroauriculaires bilatéral. Bull Soc Fr Derm Syphilol 1903;14:361.
- Hubler WR, Rudolph HA, Kelleher RM. Milia en plaque. Cutis 1978;22:67-70.
- Samlaska CP, Benson PM. Milia en plaque. J Am Acad Dermatol 1989;21:311-3.
- Combelade P. Milium en plaque retroauriculaire ou milia en plaque. J Dermatol 1991;6-9:114-5.
- Lee DW, Choi SW, Cho BK. Milia en plaque. J Am Acad Dermatol 1994;31:107.
- De Anda G, Vignale R, Carlevaro A, Casella de Vilaboa E. Quistes en placa infundibulopilares retroauriculares. Med Cutan Iber Lat Am 1985;13:331-4.
- Stork J. Retroauricular bilateral milia en plaque. Dermatology 1995;191:260-1.
- Keohane SG, Beveridge GW, Benton EC, Cox NH. Milia en plaque- a new site and novel treatment. Clin Exp Dermatol 1996;21:58-60.
- Losada Campa A, del a Torre Fraga C, Cruces Prado M. Milia en plaque. Br J Dermatol 1996;134:970-2.
- Tsoitis G, Papadimitriou C, Asvesti C, Lefaki J, et al. Retroauricular dermatitis of the *milia en plaque* type. Ann Dermatol Venereol 1993;120:58-64.
- Bridges AG, Lucky AW, Haney G, Mutasim DF. Milia en plaque of the eyelids in childhood: case report and review of the literature. Pediatr Dermatol 1998;15:282-4.
- García Sánchez MS, Gómez Centeno P, Rosón E, Sánchez-Aguilar D, et al. Milia en plaque in a bilateral submandibular distribution. Clinical and Experimental Dermatology 1998;23:227-9.
- Boudaya S, Bouassida S, Méziou T, Mseddi M, et al. Milium en plaque. Ann Dermatol Venereol 1998;125:3598.
- Bouassida S, Meziou TJ, Mlik H, Fourati M, et al. Childhood plaque milia of the inner canthus. Ann Dermatol Venereol 1998;125:906-8.
- Wong SS, Goh CL. Milia en plaque. Clin Exp Dermatol 1999;24:183-5.
- Ergin S, Baçak P, Sarit A. Milia en plaque. J Eur Acad Dermatol Venereol 2000;14:47-9.
- Calabrese P, Pellicano R, Lomuto M, Castelvetero M. Milia en plaque. J Eur Acad Dermatol Venereol 1999;12:195-6.
- Le Guyadec T, Bosonnet S, Saint-Blancard P, Maccari F, et al. Milium en plaque à localisations multiples successives. Ann Dermatol Venereol 2000;127:208-9.
- Alsaleh QA, Nanda A, Sharaf A, Al-Sabah H. Milia en plaque: a new site. Int J Dermatol 2000;39:614-5.
- Noto G, Dawber R. Milia en plaque: Treatment with open spray Cryosurgery. Acta Derm Venereol 2001;81:370-1.
- Stefanidou MP, Panayotides JG, Tosca AD. Milia en plaque: a case report and review of the literature. Dermatol Surg 2002;28:291-5.
- Pereiro Ferreiros M, Sánchez Aguilar D, Gómez Vázquez M, Pestoni Porven C, et al. Quistes miliares en placa extrafacial. Actas Dermosifiliogr 2002;93:564-6.
- Sandhu K, Gupta S, Handa S. CO2 laser therapy for Milia en plaque. J Dermatolog Treat 2003;14:253-5.
- Tsuji T, Kadoya A, Tanaka R, et al. Milia induced by corticosteroids. Arch Dermatol 1986;122:139-40.
- Cho SH, Cho BK, Kim CW. Milia en plaque associated with pseudoxantoma elasticum. J Cutan Pathol 1997;24:61-3.
- Belaich S, Bonvalet D, Civatte J. Liquen plan folliculaire tumidus retro-auriculaire. Ann Dermatol Venereol 1977;104:147-50.
- Boehm I, Schupp G, Bauer R. Milia en plaque arisin in discoid lupus erythematosus. Br J Dermatol 1997;137:649-51.
- Kouba DJ, Owens NM, Mimouni D, Klein W, et al. Milia en plaque: a novel manifestation of chronic cutaneous lupus erythematosus. Br J Dermatol 2003;149:424-6.