

## Medicina Cutánea Ibero-Latino-Americana

Volumen **33**  
Volume

Número **6**  
Number

Noviembre-Diciembre **2005**  
November-December

*Artículo:*

Granuloma anular generalizado:  
respuesta al tratamiento con vitamina E

Derechos reservados, Copyright © 2005:  
Medicina Cutánea Ibero-Latino-Americana

Otras secciones de  
este sitio:

-  [Índice de este número](#)
-  [Más revistas](#)
-  [Búsqueda](#)

*Others sections in  
this web site:*

-  [Contents of this number](#)
-  [More journals](#)
-  [Search](#)



Medigraphic.com

# Granuloma anular generalizado: respuesta al tratamiento con vitamina E

*Generalized granuloma annulare: improvement with vitamin E therapy*

**María Victoria Guiote Domínguez, Anna Vilanova Mateu, Ricardo Vieira, Jesús Hernández-Gil Sánchez, Ramón Naranjo Sintés, María Teresa Gutierrez Salmerón.**  
Hospital Clínico Universitario San Cecilio, Granada. España.

Correspondencia:

María Victoria Guiote Domínguez  
C/ San Isidro, 9 2º D. CP 18005 Granada. España.  
Tel.: (+34) 958 252 623  
e-mail: viviguiote@yahoo.es

## Resumen

Presentamos 2 pacientes de sexo femenino con granuloma anular generalizado confirmado histológicamente, sin respuesta a terapéuticas previas con corticoides tópicos, corticoides orales, inmunomoduladores, retinoides e inmunosupresores. En ambos casos se ha instaurado tratamiento con vitamina E, tópica en uno y oral en otro, con evolución favorable. En ningún caso se ha observado recurrencia de la dermatosis. Pensamos que el tratamiento con vitamina E, podría ser una posible alternativa a tener en cuenta ante granulomas anulares generalizados recalcitrantes.

(Guiote Domínguez MV, Vilanova Mateu A, Vieira R, Hernández-Gil Sánchez J, Naranjo Sintés R, Gutierrez Salmerón MT. Granuloma anular generalizado: respuesta al tratamiento con vitamina E. Med Cutan Iber Lat Am 2005;33:261-263)

**Palabras clave:** Granuloma anular, vitamina E.

## Summary

*We present 2 female patients with generalized granuloma annulare confirmed histopathologically with no improvement after topical and oral steroids, immunomodulators, retinoids and immunosuppressive drugs. Vitamin E therapy was successfully performed in both cases, topical in the first one and oral in the other, with no following recurrence. We think that topical or oral vitamin E are possible alternatives to consider in the treatment of recalcitrant generalized granuloma annulare.*

**Keywords:** Granuloma annulare, vitamin E.

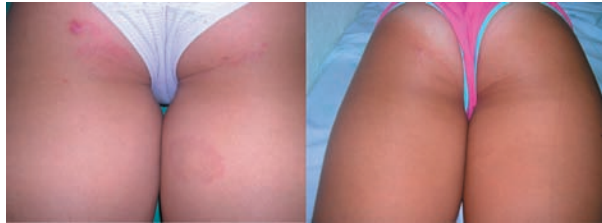El granuloma anular (GA) es una dermatosis crónica y benigna, de etiología desconocida, caracterizada por una inflamación granulomatosa de la dermis. Representa un motivo de consulta frecuente, más que por su trascendencia clínica, por los problemas cosméticos que puede plantear al paciente, sobretudo la variante de GA generalizado.

Se presenta bajo dos formas clínicas[1], el GA localizado, que predomina en dorso de manos, pies, codos y rodillas y el GA generalizado, con predominio en tronco y extremidades, y con diferentes variantes histológicas tales como el GA perforante, el profundo y el asociado a necrobiosis lipoídica.

Su evolución es impredecible[2,3], así como la respuesta a las distintas líneas de tratamiento existentes, representando, sobretudo la forma generalizada, un gran reto para el clínico.

## Caso clínico

CASO 1: Niña de 11 años, sin antecedentes familiares de interés, que consultó por la aparición, 4 años antes, de lesiones en piernas y muslos, constituidas por pápulas firmes, eritematosas, con bordes sobre-elevados, de morfología ovalada, asintomáticas y con un tamaño comprendido entre 0.8 y 1.5 cm (Figura 1). Tras el diagnóstico clínico de GA, se realiza estudio histológico que demuestra, en dermis



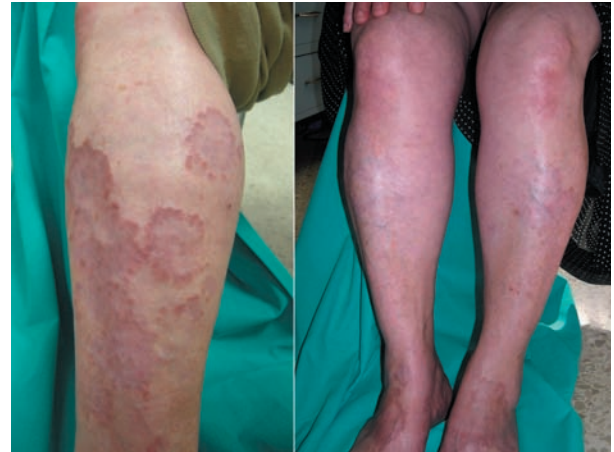**Figura 1.** Caso1: Antes y a las 4 semanas de tratamiento con vitamina E tópica.

subpapilar, la presencia de áreas de colágeno necrobiótico rodeadas por histiocitos en “empalizada”. La paciente había realizado tratamiento con corticoides tópicos sin ninguna respuesta. Ante la preocupación de la madre por la repercusión cosmética y, tras revisar las distintas opciones terapéuticas, decidimos por su inocuidad, instaurar tratamiento con vitamina E tópica, 2 veces al día, formulada en aceite de germen de trigo al 0.5%. Se observó una evolución favorable, con resolución total de las lesiones a las 4 semanas de tratamiento (Figura 1) que se mantuvo en los seguimientos posteriores realizados durante 1 año.

**CASO 2:** Mujer de 69 años con antecedentes personales de osteoporosis severa, dislipemia e hiperglucemia sin criterios de diabetes mellitus, que consultó por la aparición, 10 años antes, de lesiones en cara, cuello, brazos y piernas, constituidas por múltiples placas anulares y semicirculares, eritematosas, con bordes sobreelevados y curación central, con un tamaño que oscilaba entre 2 y 3 cm (Figura 2) y que se acompañaban de escaso prurito. Las lesiones eran clínicamente compatibles con granuloma anular, diagnóstico que fue confirmado histológicamente. La paciente había realizado tratamientos previos con corticoides tópicos, corticoides orales, pentoxifilina, inmunomoduladores, retinoides y ciclosporina con nula respuesta, por lo que decidimos instaurar tratamiento con vitamina E oral (200 mg/día). La respuesta fue muy favorable y a las 4 semanas pudimos objetivar un aclaramiento parcial de las lesiones, con desaparición prácticamente total a las 8 semanas (Figura 2). De igual forma que en el caso de la paciente anterior, no se evidenció recurrencia en los seguimientos posteriormente realizados en el último año.

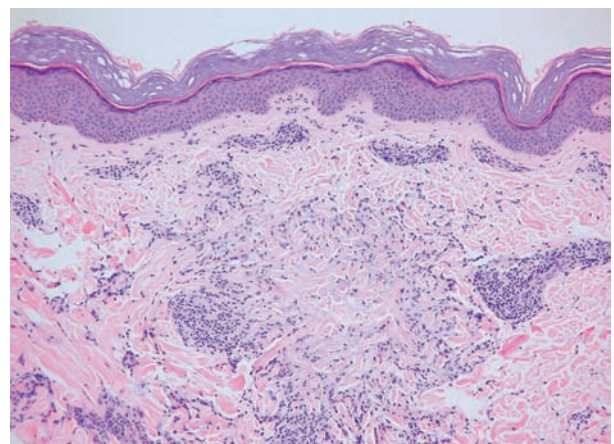
## Comentario

El GA generalizado, reviste especial interés, tanto por su presentación inusual[1], sus posibles asociaciones patológicas y por las dificultades terapéuticas que plantea, pero sobretudo



**Figura 2.** Foco de necrobiosis del colágeno rodeado por histiocitos en “empalizada”.

por las escasas esperanzas de una resolución espontánea, a diferencia de la forma localizada[2]. Por todo ello, son frecuentes los artículos que aparecen en la literatura con objeto de valorar diferentes opciones terapéuticas que faciliten un mejor abordaje de estos pacientes y con los mínimos efectos secundarios, incluso con fármacos recientemente aparecidos en el mercado e inicialmente aprobados para otras indicaciones[4] y que podrían significar nuevas alternativas para el tratamiento de este tipo de patología.



**Figura 3.** Caso 2: Antes y a las 8 semanas del tratamiento con vitamina E oral.

La mayor parte de autores parecen coincidir en la existencia de dos grandes líneas de tratamiento representadas por:

Tratamiento de primera línea: Fotoquimioterapia[5], isotretinoína[6] y dapsona[7].

Tratamiento de segunda línea: Ciclosporina[8], corticoides sistémicos[9], antipalúdicos[10], yoduro potásico[11], pentoxifilina[12], clorambucil[13] y vitamina E tópica y oral[14,15].

A pesar de la gran cantidad de opciones terapéuticas disponibles (la mayoría no exentas de efectos adversos importantes), la juventud de nuestra primera paciente, así como el gran impacto psicológico que aquejaba, nos llevó a decidimos por un tratamiento aparentemente inocuo que ya se utilizó con éxito en 1954[15], la vitamina E, que se administró en este primer caso por vía tópica.

En el caso de nuestra segunda paciente, nos enfrentá- bamos a una situación similar en cuanto a la repercusión psicológica, pero con unas connotaciones diferentes:

El mayor tiempo de evolución (10 años), multitud de tra- tamientos previos fallidos, así como su edad más avanzada. Todo ello nos llevó a decidimos también por la vitamina E, administrada en este caso por vía oral.

En ambos casos, la respuesta obtenida fue muy simi- lar e igualmente favorable, sin evidencia de recurrencias en los seguimientos posteriores a la suspensión de dicho tratamiento.

Por todo ello, pensamos que el tratamiento con vitamina E, podría ser una posible alternativa a tener en cuenta ante granulomas anulares generalizados recalcitrantes.

## Bibliografía

1. Fitzpatrick TB, Eisen AZ, Wolff K, Freedberg I, Austen KF, editors. *Dermatology in General Medicine*. 4th ed. Nueva York: McGraw-Hill, 1998:1187-1191
2. Levin NA, Patterson JW, Yao LL, Wilson BB: Resolution of patch-type granuloma annulare lesions after biopsy. *J Am Acad Dermatol* 2002;46:426-9
3. Rubegni P, Sbrano P, Fimiani M: A case of disseminated granuloma annulare treated with defibrotide: complete clinical remission and progressive hair darkening. *Br J Dermatol* 2003;149:437-9
4. Jain S, Stephens CJM: Successful treatment of disseminated granuloma annulare with topical tacrolimus. *Br J Dermatol* 2004;150: 1042-43
5. Grundmann-Kollmann M, Ochsendorf FR, Zollner TM et al: Cream psoralen plus ultraviolet A therapy for granuloma annulare. *Br J Dermatol* 2001;144:996-9
6. Looney M, Smith A: Isotretinoin in the Treatment of granuloma Annulare. *Ann Pharmacother* 2004;38:494-7
7. Czarnecki DB, Gin D: The response of generalized granuloma annulare to dapsona. *Acta Derm Venereol* 1986;66: 82-4
8. Fiallo P: Cyclosporin for the treatment of granuloma annulare. *Br J Dermatol* 1998; 138:369-70
9. Larralde J: Granuloma annulare generalized. *Arch Dermatol* 1963;87:777-8
10. Simon M, von den Driesch PJ: Antimalarials for control of disseminated granuloma annulare in children. *J Am Acad Dermatol* 1994;31:1064-65
11. Smith JB, Hansen CD, Zone JJ: Potassium iodide in the treatment of disseminated granuloma annulare. *J Am Acad Dermatol* 1994;30:791-2
12. Rubel DM, Wood G, Rosen R et al: Generalised granuloma annulare successfully treated with pentoxifylline. *J Am Acad Dermatol* 1993;34:103-8
13. Kossard S, Winkelmann RK: Low-dose chlorambucil in the treatment of generalised granuloma annulare. *Dermatologica* 1979;158:443-50
14. Asamalla L, Maurice M, Sidhom K: Topical vitamin E in granuloma annulare. *Int J Dermatol* 1998;27:348
15. Welsh AL: Granuloma annulare: response to massive dose therapy of vitamin E combined with pantothenic acid derivatives. *Arch Derm Syphilol* 1954;70:468-76