

Medicina Cutánea Ibero-Latino-Americana

Volumen **33**
Volume

Número **6**
Number

Noviembre-Diciembre **2005**
November-December

Artículo:

Siringometaplasia escamosa ecrina asociada a quimioterapia

Derechos reservados, Copyright © 2005:
Medicina Cutánea Ibero-Latino-Americana

Otras secciones de
este sitio:

-  [Índice de este número](#)
-  [Más revistas](#)
-  [Búsqueda](#)

*Others sections in
this web site:*

-  [Contents of this number](#)
-  [More journals](#)
-  [Search](#)



www.Medigraphic.com

Siringometaplasia escamosa ecrina asociada a quimioterapia

Eccrine squamous syringometaplasia associated with chemotherapy

Elena Vera Iglesias, Marta Bergón Sendin, Iolanda Prats Coelles, Miriam Corral de la Calle

Servicio de Dermatología. Hospital Universitario La Paz. Madrid. España.

Correspondencia:

Elena Vera

Avda Torreón del Alcazar, 11 5B

CP 13004 Ciudad Real. España

e-mail: everaigl@hotmail.com

La siringometaplasia escamosa ecrina (SSE) es una entidad clinicopatológica rara, asociada en muchas ocasiones a la administración de quimioterapia.

La morfología de las lesiones cutáneas es variada, en forma de máculas, pápulas, placas, vesículas, pústulas, etc, acompañadas habitualmente de fiebre. Pueden aparecer en cualquier area, siendo las localizaciones más frecuentes palmas y plantas y/o zonas intertriginosas, fundamentalmente axilas e ingles[1,2]. En la mayoría de los casos se afectan 2 o más localizaciones, apareciendo varias morfologías simultáneamente.

Suele aparecer entre una a dos semanas después de la quimioterapia, con resolución espontánea en 7-10 días.

La mayoría de los pacientes han recibido por lo menos dos fármacos quimioterápicos, siendo los más frecuentemente asociados: ciclofosfamida, citarabina, metotrexate, busulfán, etopósido, carmustina, tiotepa y melfalán.

Caso clínico

Varón de 70 años con antecedentes de dudosa alergia a sulfamidas, hipertensión arterial, adenoma de próstata, linfoma no Hodgkin de bajo grado folicular en estadio IV. El tratamiento actual del paciente era acenocumarol, omeprazol, naproxeno y alopurinol.

Consulta por lesión cutánea discretamente pruriginosa, en antebrazo izquierdo, de un mes de evolución que había sido tratada con cloxacilina sin mejoría. Dicha lesión apareció tres días después del tercer ciclo de quimioterapia con ciclofosfamida, vincristina, prednisona y doxorubicina (CHOP). No presentaba otra sintomatología.

En la exploración cutánea se observaba una placa eritematoviolácea infiltrada, con leve aumento de temperatura local, ligera descamación en superficie, de consistencia blanda, con leve dolor a la palpación, de 8 por 6 cm, loca-

lizada en tercio proximal del dorso de antebrazo izquierdo (Figura 1). Dicha lesión no coincidía con vía venosa.

En el estudio histológico se observaban numerosos queratinocitos necróticos, algunos con atipia celular, moderada vacuolización de la basal (Figura 2) y sustitución de las células cilíndricas por células escamosas en gran parte de las glándulas sudoríparas ecrinas (Figura 3). Todos estos hallazgos fueron compatibles con siringometaplasia escamosa ecrina

La lesión desapareció espontáneamente en 10 días, tras la suspensión de la quimioterapia.

Comentario

El diagnóstico clínico de la SEE es difícil, ya que las lesiones son generalmente inespecíficas, presentan numerosas morfologías sin una localización característica.

Cuando aparecen múltiples lesiones de SEE es necesario hacer diagnóstico diferencial con las múltiples reacciones cutáneas que aparecen en enfermos oncológicos, tales como EICH agudo, exantemas víricos, erupción por recuperación linfocitaria o secundaria a factores estimulantes de colonias, toxicodermia, infiltración específica tumoral, etc.

Para llegar a un diagnóstico es prioritaria una historia clínica detallada y un estudio histológico

La SEE es un hallazgo histológico en el que. lo más llamativo es la alteración de la glándula ecrina, apareciendo metaplasia escamosa, es decir sustitución de células cilíndricas por células escamosas a veces con queratinización. Puede afectarse el ovillo, conducto y acrosiringio. Otros hallazgos son vacuolización de la basal con poco componente celular, necrosis focal de queratinocitos, espongirosis, excitosis, paraqueratosis focal y cambios madurativos en la epidermis[1,4].

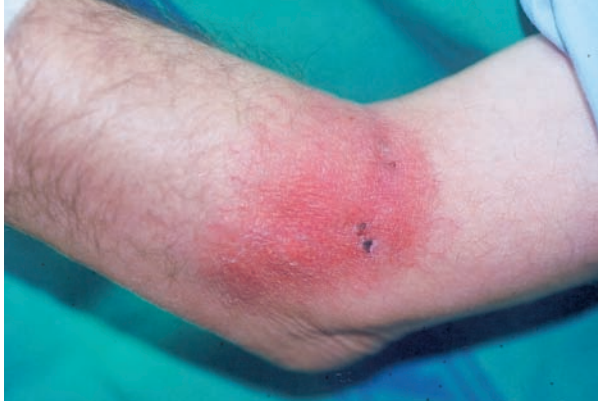

Figura 1. Placa eritematoviolácea en antebrazo.

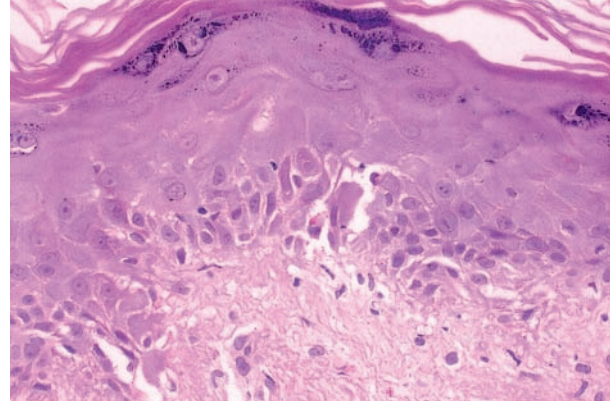


Figura 2. Alteración vacuolar de la capa basal y queratinocitos necróticos.

La SEE se trata de un marcador histológico específico de reacción a quimioterapia, sin olvidar que puede aparecer en otros procesos que no están asociados a quimioterapia, fundamentalmente cicatrices recientes, úlceras, erosiones y en muy raras ocasiones secundario a fármacos no citotáticos[3].

La SEE no asociada a quimioterapia se puede diferenciar tanto clínica como histológicamente de la asociada a quimioterapia, ya que suele tener localizaciones diferentes, no afectando palmas, plantas, axilas e ingles y está restringida habitualmente a una zona anatómica, presentando la clínica del proceso de base. La histología es focal, en relación con la patología subyacente local y no se acompaña de dermatitis de interfase vacuolar[3].

La etiopatogenia es desconocida. Se ha implicado el efecto tóxico directo de la quimioterapia, el sudor (apareciendo así en zonas con gran número de glándulas ecrinas y/o donde el sudor puede quedar ocluido), la dosis y características del fármaco y la suma de efectos tóxicos de varios fármacos[1,5].

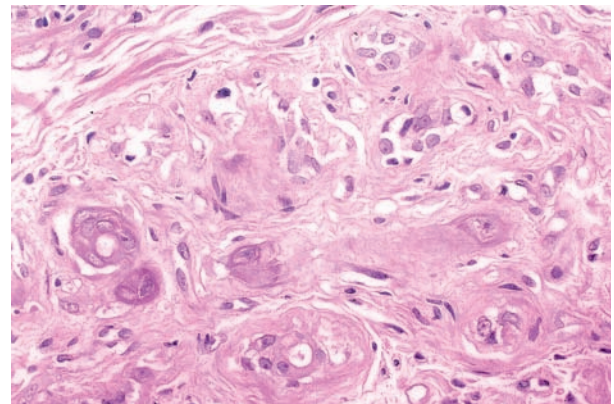


Figura 3. Metaplasia escamosa en la glándula ecrina.

Conclusión

En nuestro caso la SEE aparece en forma de lesión cutánea única. Según los casos revisados en la literatura se trata de una presentación inusual. Esta presentación hizo muy difícil la sospecha y el diagnóstico clínico.

Habrà tener presente la SEE dentro del diagnóstico diferencial de las erupciones cutàneas del paciente oncológico.

Bibliografía

1. Fariñas Sabarís C. Manifestaciones cutàneas en relación con la administración de quimioterapia. Estudio clinicopatològico. *Actas Dermosifilogr* 2000;91:121-144.
2. Valks R, Buezo GF, Dauden E, Fraga J, García-Díez A. Eccrine squamous syringometaplasia in intertriginous areas. *Br J Dermatol* 1996;134:984-6.
3. Valks R. Siringometaplasia escamosa ecrina. *Actas Dermosifilogr* 2001;92:13-24.
4. Jones-Caballero M, Fraga Fernández J, Sánchez Pérez J, Fernández Herrera J, García Díez A Siringometaplasia escamosa ecrina. *Actas Dermosifilogr* 1990;81:825-7.
5. Valks R, Fraga J, Porras-Luque J, Figuera A, García-Díez A, Fernández-Herrera J. Chemotherapy-Induced eccrine squamous syringometaplasia .A distinctive eruption in patients receiving hematopoietic progenitors cells. *Arch Dermatol* 1997;133:873-8.