

Colgajo bipediculado en V-Y nasal

V-Y Bipedicle flap for resurfacing the nasal region

Eva Fagundo González, Matilde Martínez Fernández, Jesús Vega Gutiérrez,
Pedro Sánchez Sambucety, Manuel Ángel Rodríguez Prieto

Servicio de Dermatología del Hospital de León. Altos de Nava. León. España.

Correspondencia:

Eva Fagundo González

C/ Maya, 8 1º D. La Laguna 38202.

Santa Cruz de Tenerife. Canarias. España.

e-mail: fagundo@aedv.es

Los colgajos de avance son aquellos colgajos en los que la epidermis y la dermis se deslizan hacia delante para cubrir defectos. Son colgajos seguros, que deben tener un pedículo de 2-2,5 cm por cada cm de defecto.

El colgajo bipediculado en V-Y representa un colgajo simple de avance con doble pedículo que se utiliza cuando el defecto a cubrir se encuentra en una zona muy visible como la nariz, y sobre todo para la reconstrucción de lesiones entre la punta y el dorso nasal. La piel en esta localización tiene una textura y color diferente al resto de la nariz, y por eso es importante que la piel utilizada para la reparación del defecto sea lo más parecida a ésta. El colgajo bipediculado en V-Y, es un colgajo local que permite una buena reconstrucción de los defectos de esta localización ya que provee una piel similar a la del defecto y permite ocultar las cicatrices en los pliegues alares y en los glabellares[1].

Técnica quirúrgica

En primer lugar debe de rotularse la lesión para lograr una extirpación adecuada y de forma elíptica, llegando los extremos de la misma hasta el surco nasogeniano. Se diseña la plastia en V invertida cuyo vértice es la zona media superior de la glabella y cada rama baja oblicua por la raíz nasal y canto interno finalizando en la línea que une el párpado inferior con la mejilla (Figura 1). Posteriormente se extirpa la lesión y se realiza una incisión sobre el colgajo (Figura 2). Se despegue todo el dorso nasal hasta ambos surcos nasogeniano (Figura 3). El plano de despegamiento es el pericondrio. La piel avanza distalmente más de 1 cm. y la piel de la punta se despegue ligeramente para facilitar el cierre. Se sutura directamente el defecto y posteriormente el colgajo en V-Y (Figura 4).

Comentario

El colgajo bipediculado en V-Y permite extirpar defectos de hasta 1,5 cm, entre la punta y el dorso nasal, ya que el colgajo avanza fácilmente 1 cm y la punta nasal puede moverse hasta 0,5 cm cuando se despegue[2]. Este colgajo permite cerrar fácilmente y esconder las cicatrices en los pliegues. Proporciona un tejido de color y textura óptimos y además presenta una irrigación excelente[3].

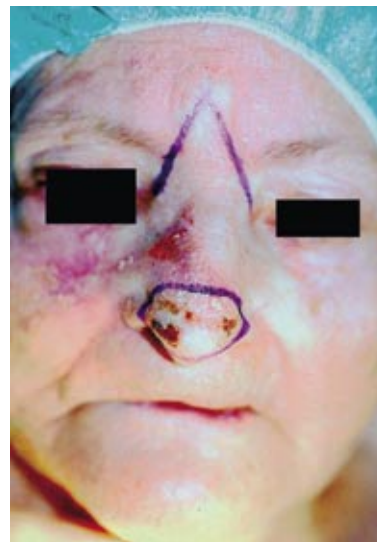


Figura 1. Diseño de la extirpación fusiforme de la lesión y de la plastia en V invertida.

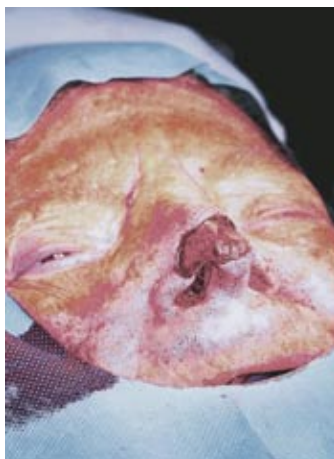

Figura 2. Extirpación del tumor e incisión sobre el colgajo.

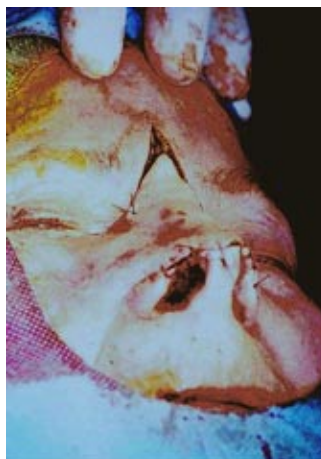

Figura 3. Avance distal de 1,5 cm y sutura directa del defecto.

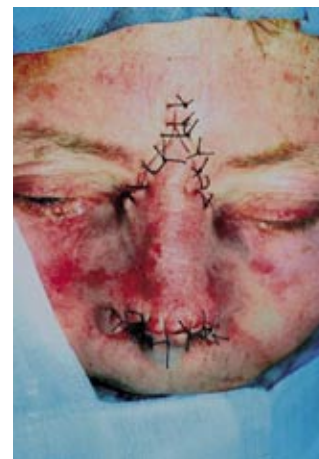

Figura 4. Sutura del colgajo en V-Y.

En esta zona también se podrían utilizar otros colgajos como el colgajo bilobulado, pero deja más cicatrices que el bipediculado en V-Y, o el colgajo nasogeniano en 2 tiempos, pero éste tiene el inconveniente de ser más laborioso y de que hay que realizar dos intervenciones.

La reconstrucción de un defecto en el área superior de la punta nasal con un injerto proporciona peores resultados estéticos que un colgajo ya que dan lugar a cambios en el color, en la textura y en el contorno.

El colgajo bipediculado V-Y, por tanto proporciona una opción quirúrgica excelente para extirpar defectos no superiores a 1,5 cm. localizados entre la punta y el dorso nasal, ya que es un colgajo rápido y fácil de realizar y muy estético. Entre sus inconvenientes hay que destacar que se puede producir acortamiento de la punta nasal, que es técnica agresiva que despega

todo el dorso nasal y en ocasiones puede producirse protusión del cartílago que puede llevar a confusión con recidiva del tumor si se trataba de un carcinoma basocelular.

Bibliografía

1. Strauch B, 1. Fox M. V-Y bipedicle flap for resurfacing the nasal supratip region. *Plast Reconstr Surg* 1989;83:899.
2. Strauch B and Fox M. V-Y bipedicle flap for resurfacing the nasal supratip region. En: B Strauch, LO Vasconez, and EJ Hall Findlay, eds. *Grabb's encyclopedia of flaps*, 2nd ed. Lippincott-Raven, Philadelphia, 1998;149-151.
3. Furnas DW, Furnas H. Angular artery flap for total reconstruction of lower eyelid. *Ann Plast Surg* 1983;10:322.