

Carcinoma adenoide quístico de glándulas salivares

Adenoid cystic carcinoma of the salivary gland

Rosa Ojeda Cuchillero, Manel Sánchez Regaña, Pablo Umbert

Departamento de Dermatología. Hospital Sagrado Corazón. Barcelona. España.

Correspondencia:

Rosa Ojeda
Departamento de Dermatología
Hospital Sagrado Corazón
París 83.87. 08029 Barcelona. España.
e-mail: ireaumu@retemail.es

El carcinoma adenoide quístico (CAQ) es una variante específica del adenocarcinoma de glándulas salivares y mucosas, que asienta sobre las células epiteliales secretoras de las glándulas[1]. Representa el 10% de las neoplasias de origen salivar, localizándose preferentemente en las glándulas salivares menores de cabeza y cuello[2]. Se han empleado como sinónimos términos confusos como cilindroma, ceruminoma y adenoma bronquial.

Aportamos el caso de una paciente diagnosticada en nuestro servicio de CAQ de glándulas salivares, a propósito del cual revisamos la presentación, el comportamiento biológico, las características histológicas y sus opciones terapéuticas, poco descritas en la literatura dermatológica.

Caso clínico

Se trata de una mujer de 81 años que consultó por presentar una lesión tumoral asintomática, localizada en el paladar duro, de 2.5 años de evolución. En la exploración se apreció una tumoración bien delimitada de 2x 2.5 cm de diámetro, firme y no desplazable, ulcerada en uno de sus extremos. No se apreciaron adenopatías locorregionales. El resto de la exploración física resultó también normal.

El estudio histológico mostró una tumoración dérmica, no encapsulada y formada por nidos tumorales basofílicos de diferente tamaño y con patrón cribiforme, en cuyo interior se apreciaba la existencia de ductos, que en su interior estaban ocupados por un material positivo al PAS y al hierro coloidal. Las células que componían el tumor eran cuboidales, uniformes, de núcleo grande, sin atipias ni mitosis y con

escaso citoplasma. El estroma circundante al tumor estaba hialinizado. El estudio inmunohistoquímico mostró positividad al EMA y CEA, siendo negativos el S-100, vimentina y citoqueratinas.

Con los hallazgos clínicos, histológicos e inmunohistoquímicos se diagnosticó de carcinoma adenoide quístico de glándulas salivares.

El estudio de extensión resultó negativo, descartando el TAC craneo-facial y cervical lesiones óseas en el área adyacente al tumor y la radiografía de tórax lesiones a dicho nivel.

Dado que la paciente rechazó el tratamiento quirúrgico, se efectuó irradiación con intención radical mediante una energía de fotones de 6 Mev (acelerador lineal), administrando una dosis de 56 Gy y fraccionamiento de 200 cGy (5 fracciones /semana). Se indujo la desaparición de la masa tumoral y tras 24 meses de iniciado el tratamiento no se produjeron recurrencias locales ni a distancia.

Comentario

El CAQ fue descrito inicialmente como "cilindroma" por Billroth en 1859. Aunque frecuentemente está clasificado como adenocarcinoma de glándulas salivares, puede asentar en cualquier localización donde existan glándulas mucosas.

Las localizaciones más frecuentes son el paladar y la glándula parótida, siguiéndole en frecuencia la glándula submaxilar, el antrum, la lengua y la cavidad nasal[3]. Otras localizaciones más inusuales son el conducto auditivo externo, la nasofaringe, las glándulas lacrimales, mama, bronquio, cérvix uterino e incluso la piel[4,5,6].

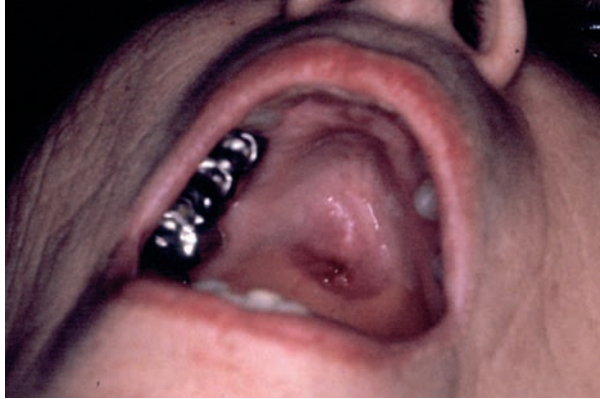

Figura 1. Tumoración en paladar duro, ulcerada en uno de sus extremos.

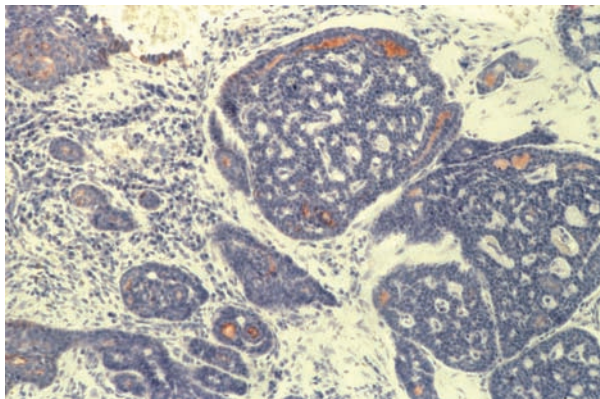


Figura 2. Estudio anatomopatológico: presencia de ductos formados por células cuboidales sin atipias.

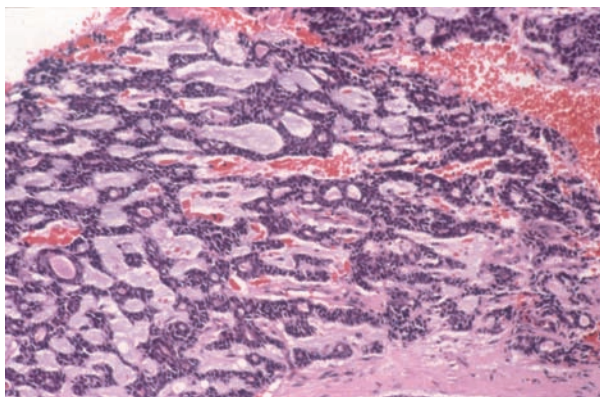


Figura 3. Estudio inmunohistoquímico: positividad para EMA (antígeno de membrana epitelial).

Afecta a ambos sexos por igual y se presenta habitualmente entre la quinta y séptima décadas de la vida[2].

Clínicamente se presenta como una tumoración unilobular, firme y de crecimiento lento. El tamaño suele oscilar entre dos y cuatro centímetros de diámetro[7].

Su origen parece proceder de las células epiteliales secretoras de las glándulas. Se han descrito tres patrones histológicos: cribiforme, tubular y sólido[1]. Con frecuencia aparecen dos de ellos conjuntamente e incluso los tres en una proporción variable. El patrón cribiforme se caracteriza por la presencia de nidos o islotes celulares, en cuyo interior se localizan uno o más ductos, dando un aspecto en queso suizo. En el patrón tubular las unidades son más pequeñas y tienen un único ducto central. Finalmente el patrón sólido se caracteriza por la ausencia de estructuras ductales. Las estructuras ductales contienen un material PAS positivo que corresponde a la presencia de sulfomucina y sialomucina[3].

Las células que componen el tumor (mioepiteliales y ductales) son pequeñas, cuboidales y de núcleo grande, pero con escasa o nula atipia y pocas mitosis. Es común observar un estroma hialinizado rodeando las unidades celulares. Los estudios inmunohistoquímicos han revelado positividad al EMA, CEA, S-100, citoqueratinas, alfa-lactalbúmina y amilasa. En estudios comparativos con el carcinoma primario de piel no se han observado diferencias inmunohistoquímicas significativas[8].

El diagnóstico diferencial es básicamente histológico. Fundamentalmente debe realizarse con el adenocarcinoma polimorfo de bajo grado, que presenta también un patrón de crecimiento cribiforme, tubular o fascicular, pero que está conformado por células con citoplasma eosinófilo y con núcleo vesicular. También debemos diferenciarlo del adenoma pleomórfico, adenoma trabecular y adenoma tubular[9].

El pronóstico del CAQ parece ser algo mejor comparado con el carcinoma escamoso originado en la región maxilofacial. Se caracteriza por un crecimiento lento, pero presenta recurrencias y metástasis a distancia de manera tardía, décadas tras el diagnóstico, siendo el índice de supervivencia a los 5 años del 70% y a los 15 años, tan solo del 10%[10].

Numerosos estudios han investigado los factores predictivos clinicopatológicos de pronóstico. En 1978, Perzin y cols. clasificaron el CAQ en tres grados, basándose en el porcentaje en el que se visualiza cada patrón histológico. En el grado I predomina el patrón tubular, en el II el patrón cribiforme, presentando menos del 30% de áreas sólidas. El grado III (más del 30% de patrón sólido) es el que tiene peor pronóstico[11]. Yamamoto y cols demostraron que en estadios precoces predomina el patrón tubular y en las fases más avanzadas, incluyendo lesiones metastásicas y recurrentes, hay predominio del patrón sólido[12]. No

obstante, otros autores no encuentran relación entre el grado histológico y el pronóstico del tumor. Tampoco se ha encontrado correlación entre los diferentes marcadores inmunohistoquímicos y el pronóstico. Actualmente está siendo objeto de numerosos estudios la importancia pronóstica de marcadores de proliferación como el Ki-67/MIB-1[4].

Otros factores predictores de mal pronóstico son el tamaño superior a 4 cm, la localización diferente al paladar y la parótida, la invasión ósea o neurológica, la afectación de los márgenes quirúrgicos y la existencia de metástasis a distancia[13].

El tratamiento de elección es la exéresis quirúrgica, aunque Guillaumondegui y cols describen una tasa de recidiva del 50% cuando se realiza de manera aislada[14].

La radioterapia tiene una tasa de respuesta elevada, pero con un alto índice de recurrencia local, mientras que su uso postoperatorio muestra una mejora en el control local y en la supervivencia. Los resultados con la radioterapia convencional con fotones parece ser subóptima, mientras que la utilización de neutrones parece producir un mejor control

local, por lo que es recomendable su uso en los pacientes con enfermedad residual o con tumores irsecables[14].

Algunos agentes quimioterápicos como la ciclofosfamida, fluorouracilo, doxorubicina o el cisplatino presentan una actividad significativa, pero no existe todavía un régimen quimioterápico de elección y su utilización en este tumor sigue siendo motivo de discusión[15].

El CAQ es uno de los tumores malignos más frecuentes de glándulas salivares, que debe ser diferenciado de otros de mejor comportamiento como el adenocarcinoma polimorfo de bajo grado, el adenoma pleomórfico o los adenomas monomorfos. Es necesario reconocer los factores pronósticos desfavorables y realizar un seguimiento a largo plazo dada su capacidad de producir metástasis y recidas tardías. En general se recomienda el tratamiento quirúrgico con exéresis amplia y radioterapia posterior. Nuestro caso destaca por el empleo de radioterapia como única modalidad terapéutica, obteniéndose la desaparición de la lesión sin signos de recidiva durante su seguimiento.

Bibliografía

- Szanto PA, Luna MA, Tortoledo E, White RA. Histologic grading of adenoid cystic carcinoma of the salivary glands. *Cancer* 1984; 54:1062-9.
- Regezi JA, Sciubba J. Salivary gland diseases. En: Regezi JA, Sciubba J. *Oral Pathology* 2ª ed. Philadelphia: W.B. Saunders Company, 1993:239-302.
- Spiro RH. Salivary neoplasms: overview of a 35-year experience with 2807 patients. *Head Neck Surg.* 1986;8:177-84.
- Friedrich RE, Bleckmann V. Adenoid cystic carcinoma of salivary and lacrimal gland origin: localization, classification, clinical pathological correlation, treatment results and long term follow-up control in 84 patients. *Anticancer Res.* 2003;23:931-40.
- Cooper PH, Adelson GL, Holthaus WH. Primary Cutaneous adenoid cystic carcinoma. *Arch Dermatol* 1984;120:774-7.
- Kuramoto Y, Tagami H. Primary adenoid cystic carcinoma masquerading as syringoma of the scalp. *Am J Dermatopathol* 1990;12:169-74.
- Gonzalez-Lagunas J, Rodado C, Raspall G, Bermejo B, Huguet P, Giralt J. Malignant tumors of the salivary glands. Retrospective study. *Med Oral* 2001 ;6:142-7.
- Bergman R, Lichting C, Moscona R A, Friedman R. A comparative immunohistochemical study of adenoid cystic carcinoma of the skin and salivary glands. *Am J Dermatopathol* 1991;13:162-8.
- Lopes Ma, Kowalsky LP, Santos GC. A clinicopathologic study of 196 intraoral minor salivary glands tumors. *J Oral Pathol Med* 1999;28:264-7.
- Sung MW, Kim HK, Min YG. Clinicopathologic predictors and impact of distant metastasis from adenoid cystic carcinoma of the head and neck. *Arch Otolaryngol Head Neck Surg* 2003;129: 1193-7.
- Perzin KH, Gullane P, Clairmont AC. Adenoid cystic carcinomas arising in salivary glands: a correlation of histologic features and clinical course. *Cancer* 1978; 42:265-82.
- Yamamoto Y, Saka T, makimoto K, Takahashi h. Histological changes during progression of adenoid cystic carcinoma. *J Laringol Otol* 1992;106:1016-20.
- Van der Wal J, Becking A, Snow GB, Van der Waal I. Distant metastases of adenoid cystic carcinoma of the salivary gland and the value of diagnostic examinations during follow-up. *Head Neck* 2002;24:779-83.
- Huber PE, Debus J, Latz D, Zierhut D, Bischof M. Radiotherapy for advanced adenoid cystic carcinoma: neutrons, photons or mixed beam? *Radiother Oncol* 2001;59: 61-7.
- Spiers A, Esseltine D, ruckdeschel J, Davies J, Horton J. Metastatic adenoid cystic carcinoma of salivary glands: case reports and review of the literature. *Cancer Control* 1996;3:336-42.