

# Dermatosis neutrofílica del dorso de la mano

## *Neutrophilic dermatosis of the dorsal hands*

Carmen Rosa García Acebes, Elena Tévar Valiente, Lucía Barchino Ortiz, Sonsoles Aboín González,

Ana Fernández-Tresguerres, Francisco Sánchez de Paz

Servicio de Dermatología. Hospital Clínico San Carlos.

### Correspondencia:

Carmen Rosa García Acebes  
Servicio de Dermatología  
Hospital Clínico San Carlos  
c/ Prof. Martín Lagos, s/n  
28040 Madrid (España)  
Tel.: +34 917416655 - 699403355 (Tlf. móvil)  
Fax: +34 917416655  
e-mail: carmen\_rgacebes@yahoo.es

### Resumen

La Dermatitis Neutrofílica del dorso de la mano (DNDM) es una entidad descrita recientemente. Se presenta con placas eritematosas, pústulas y ampollas limitadas al dorso de las manos, y la anatomía patológica se caracteriza por un denso infiltrado de neutrófilos. Desde hace unos años existe un debate para clasificar esta patología dentro de las dermatosis neutrofílicas o de las vasculitis pustulosas. Presentamos un nuevo caso de DNDM en la que no se objetiva vasculitis en la anatomía patológica.

(García Acebes CR, Tévar Valiente E, Barchino Ortiz L, Aboín González S, Fernández-Tresguerres A, Sánchez de Paz F. Dermatitis neutrofílica del dorso de la mano. Med Cutan Iber Lat Am 2007;35:32-34)

**Palabras clave:** dermatosis neutrofílica, vasculitis pustulosa, síndrome de Sweet, dorso de la mano.

### Summary

*Neutrophilic dermatosis of the dorsal hands (NDDH) is a recently described disorder. This condition presented with erythematous plaques, pustules and bullae limited to the dorsal hands, and it is characterized histologically by a dense neutrophilic infiltrate. Controversy remains to categorize this entity as a neutrophilic dermatosis or a pustular vasculitis. We described a new case of NDDH that lack vasculitis in the biopsy findings.*

**Key words:** neutrophilic dermatosis, pustular vasculitis, Sweet syndrome, dorsal hands.

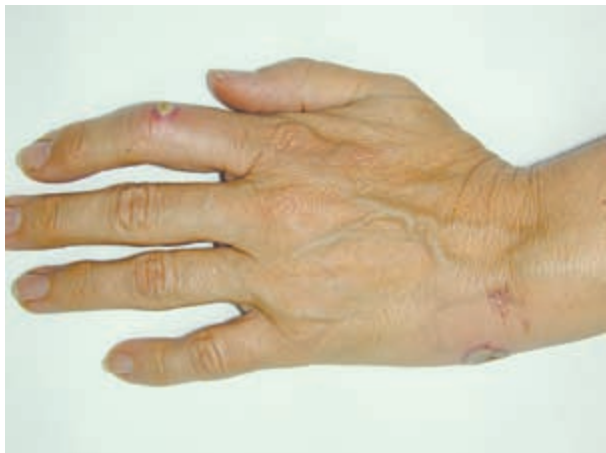Las dermatosis neutrofílicas (DN) constituyen un espectro de enfermedades heterogéneas, con una superposición histológica y similares mecanismos patogénicos y enfoques terapéuticos. Desde el punto de vista histológico, se caracterizan por un infiltrado de neutrófilos sin ningún microorganismo presente, ni vasculitis asociada. Clínicamente se presentan con vesículas, pústulas, placas, nódulos y ulceraciones, que pueden coexistir en un mismo paciente[1, 2]. El término vasculitis pustulosa se comenzó a utilizar para describir las lesiones pustulosas con base purpúrica que se observaban en la enfermedad de Behçet y en el síndrome dermatosis-artritis asociado a intestino, en cuya anatomía patológica existía vasculitis leucocitoclástica[4].

Presentamos un caso de DNDM con clínica e histología compatible con una dermatosis neutrofílica y se revisa la literatura.

### Caso clínico

Mujer de 57 años, en tratamiento con paroxetina por un síndrome ansioso-depresivo. Refiere la aparición hace una semana de dos lesiones en el dorso de la mano izquierda, asintomáticas. Se acompañan de fiebre y malestar general.

A la *exploración física* se observa una lesión pustulosa en el dorso de la mano izquierda de 1 cm de diámetro, con



**Figura 1.** Placas eritemato-edematosas, pustulosas en el dorso de la mano izquierda.

base eritemato-edematosa y superficie ulcerada y otra de 0,5 cm en el dorso del segundo dedo de la misma mano (Figuras 1 y 2). No presenta adenopatías loco-regionales.

Ante la sospecha de una infección bacteriana cutánea se inicia *tratamiento* de forma empírica con antibiótico vía oral, en espera del resultado de las pruebas complementarias, sin objetivarse mejoría de las lesiones.

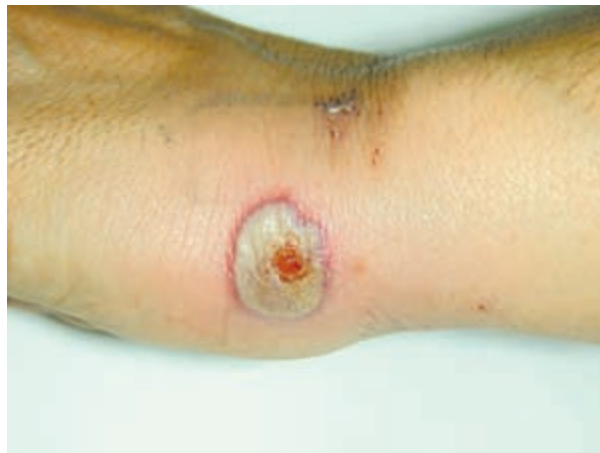En la *analítica* se observa un aumento de la velocidad de sedimentación globular (VSG) y de la proteína C reactiva (PCR), sin leucocitosis ni neutrofilia. Los cultivos para bacterias, hongos y micobacterias son negativos.

En la *anatomía patológica* (Figura 3), presenta una úlcera en la epidermis, junto a esta, aparecen pústulas neutrofílicas. En dermis superficial se observa un intenso edema y un amplio infiltrado en banda de neutrófilos. No existen signos de vasculitis.

Se diagnostica de Dermatitis neutrofílica del dorso de la mano y se inicia tratamiento con corticoides vía oral, con resolución de las lesiones en pocos días. La paciente no ha presentado recurrencias hasta el momento.

## Comentario

La DNDM aparece con mayor frecuencia en mujeres de mediana edad. Se presenta con placas eritematosas que evolucionan a pústulas de base eritematosa, y estas a placas ulceradas dolorosas. Las lesiones se localizan en el dorso de las manos, habitualmente en la zona radial. No suelen acompañarse de clínica sistémica, aunque algunos pacientes presentan fiebre y malestar general. En un principio son diagnosticados como infecciones cutáneas, pero los cultivos son negativos y el tratamiento antibiótico no es eficaz. En la

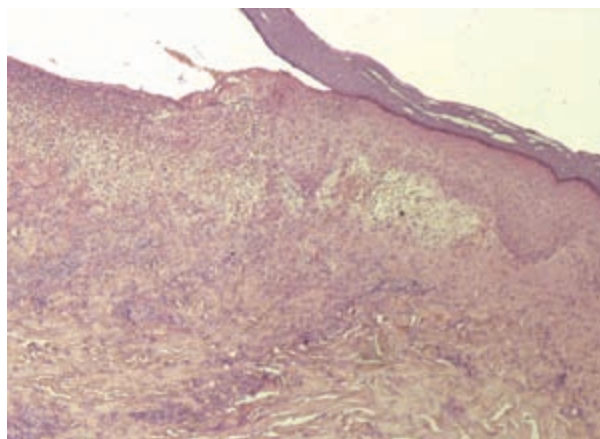


**Figura 2.** Detalle de una de las lesiones.

analítica se puede objetivar una leucocitosis con neutrofilia, aumento de la VSG y PCR. En la anatomía patológica, en epidermis se puede observar una ulceración y pústulas. En la dermis existe edema en dermis superficial, un intenso infiltrado de neutrófilos y en algunos casos se observa vasculitis, leucocitoclastia y/o necrosis fibrinoide de los vasos[4, 6, 7].

El diagnóstico diferencial debe realizarse con una infección cutánea, vasculitis pustulosa, vasculitis leucocitoclástica, pioderma gangrenoso, el eritema elevatum diutinum, reacciones medicamentosas y la dermatosis neutrofílica reumatoidea.

En general, el tratamiento de primera elección son los corticoides orales, pero existe un elevado riesgo de recidivas, que se tratan con corticoides sistémicos solos o asocia-



**Figura 3.** La biopsia mostraba una úlcera en la epidermis, junto a esta, aparecen pústulas neutrofílicas. En dermis superficial, se observa un intenso edema y un amplio infiltrado en banda de neutrófilos. No existen signos de vasculitis.

dos a dapsona[4,14]. Está en estudio la posibilidad del uso de la dapsona como tratamiento de primera elección y su utilización a largo plazo para evitar recurrencias[4]. El tratamiento con minociclina está en debate porque puede causar síndrome de Sweet[6].

Existe controversia acerca de si esta entidad debiera incluirse dentro de las DN o corresponde a una vasculitis primaria. En 1995, Strutton y cols.[3] describieron una serie de pacientes con lesiones clínicamente comparables a las de síndrome de Sweet, aunque limitadas al dorso de las manos, con un infiltrado neutrofílico en la anatomía patológica asociado a vasculitis leucocitoclástica, por lo que se introdujo el término vasculitis pustulosa del dorso de las manos. Otros casos con afectación vascular se han descrito posteriormente[4, 6, 13, 14]. Algunos casos eran clínica e histológicamente similares a los anteriores, pero sin vasculitis, por lo que se clasifican como DNDM[4, 8], una forma localizada de síndrome de Sweet. La presencia concomitante de lesiones de Síndrome de Sweet fuera de las manos en algunos pacientes apoya esta hipótesis[6, 7].

La ausencia de vasculitis es un criterio diagnóstico histológico de Sweet, pero algunos estudios realizados recientemente sugieren que la vasculitis no excluye el diagnóstico de DN[3]. Estos estudios postulan que puede existir vasculitis en las biopsias de lesiones de síndrome de Sweet, ésta, no es una vasculitis primaria mediada por inmunocomplejos, ya que no se observan depósitos de inmunoglobulinas ni de

complemento en las biopsias, sino una vasculitis secundaria, un epifenómeno provocado por la liberación de metabolitos tóxicos y proteasas por los neutrófilos del infiltrado. Cuanto más tiempo estén los vasos dérmicos expuestos a estas sustancias tóxicas, mayor es la probabilidad de que se produzca daño vascular. Luego, la vasculitis se suele encontrar en lesiones de mayor evolución (más de 7 días), aunque deben existir otros factores patogénicos locales, para explicar la presencia de daño vascular en lesiones de menor duración.

Por otra parte, las DN se asocian con frecuencia a enfermedades sistémicas (hematológicas, autoinmunes, infecciosas, neoplasias sólidas). La posibilidad de asociación de enfermedades sistémicas a DNDM no está clara. Se han encontrado asociaciones dudosas con el cáncer de mama[4], faringitis, adenocarcinoma renal metastásico, enfermedad de Raynaud[11], enfermedades intestinales (diverticulitis, proctitis, diverticulosis)[6]. Casos recientes se asocian a daño térmico[12], productos químicos y medicamentos[13]. Para extraer una conclusión sobre estas asociaciones, es necesario estudiar nuevos casos.

Como *conclusión*, pensamos que el término Dermatitis Neutrofílica del Dorso de la Mano es el más indicado para denominar esta entidad, ya que da mayor importancia a la clínica y menos al hallazgo histológico de daño vascular, puesto que éste es un epifenómeno que aparece en el curso de la enfermedad.

## Bibliografía

1. Bologna JL, Jorizzo JL, Rapini RP. *Dermatología*, 1ª ed. Mosby, 2004;411-423.
2. Burns T, Breathnach S, Cox N, Griffiths C. *Rook. Textbook of dermatology*, 7th edition. Blackwell, 2004;49:32-49.46.
3. Strutton G, Weedon D, Robertson I. Pustular vasculitis of the hands. *J Am Acad Dermatol* 1995;32:192-198.
4. Galaria NA, Junkins Hopkins JM, Kligman D, James WD. Neutrophilic dermatosis of the dorsal hands: pustular vasculitis revisited. *J Am Acad Dermatol* 2000;43:870-4.
5. Malone JC, Slone SP, Wills Frank LA, Fearneyhough PK, Lear SC, Goldsmith LJ, et al. Vascular inflammation (vasculitis) in Sweet syndrome. *Arch Dermatol* 2002;138:345-9.
6. DiCaudo DJ, Connolly SM. Neutrophilic dermatosis (pustular vasculitis) of the dorsal hands: a report of 7 cases and review of the literature. *Arch Dermatol* 2002;138:361-365.
7. Cohen PR. Skin lesions of Sweet syndrome and its dorsal hand variant contain vasculitis. An oxymoron or an Epiphenomenon. [Editorial]. *Arch Dermatol* 2002;138:400-3.
8. Gilaberte Y, Coscojuela C, García-Prats MD. Neutrophilic dermatosis of the dorsal hands versus pustular vasculitis. *J Am Acad Dermatol* 2002; 46:962-3, author reply 963.
9. Ayoub N. Neutrophilic dermatosis of the dorsal hands a variant of erythema elevatum diutinum? *Arch Dermatol* 2003;139:102.
10. James WD. Newer neutrophilic dermatoses. *Arch Dermatol* 2003;139:101-2.
11. Curcio N, Vives P. Dermatitis neutrofílica frente a vasculitis pustulosa de las manos. *Piel* 2003;18:109-110.
12. Stransky L, Broshilova V. Neutrophilic dermatosis of the dorsal hands elicited by thermal injury. *Contact Dermatitis* 2003; 49:42.
13. Aydin F, Senturk N, Yildiz L, Canturk MT, Turanlı AY. Neutrophilic dermatosis of the dorsal hands in a farmer. *J Eur Acad Dermatol Venereol* 2004;18:716-717.
14. Bilu D, Kouba DJ, Mamelak AJ, Kazin RA, Noursari CH. Neutrophilic dermatosis of the dorsal hands. *J Dermatol* 2004;31:464-8.