

# Erupción acneiforme en pacientes tratados con inhibidores del receptor del factor de crecimiento epidérmico (EGF-R): a propósito de 4 casos

*Acneiform eruption in patients treated with epidermal growth factor receptor (EGF-R) inhibitors: a study of four cases*

Isabel Rodríguez Blanco, Manuel Ginarte Val, Carmen Peteiro, Jaime Toribio

Servicio de Dermatología. Complejo Hospitalario Universitario. Facultad de Medicina. Santiago de Compostela. España.

## Correspondencia:

Isabel Rodríguez Blanco  
Departamento de Dermatología  
Facultad de Medicina  
San Francisco, s/n  
15782 Santiago de Compostela, España  
Teléfono: 34 981 563100-12246  
Fax: 34 981547094  
e-mail: mejaim@busc.es

## Resumen

Los inhibidores del EGF-R son una familia de fármacos antineoplásicos que se están utilizando como tratamiento de distintos tumores sólidos. Su empleo se ha asociado a la aparición de efectos secundarios dermatológicos, fundamentalmente erupciones de lesiones pustulosas y pápulo-pustulas foliculares, monomorfas en cara y tronco. Presentamos cuatro pacientes que desarrollaron una erupción acneiforme en cabeza y tronco, días después del inicio del tratamiento. Destacamos, por tanto, la creciente frecuencia de efectos secundarios cutáneos que están apareciendo con las nuevas terapias emergentes.

(Rodríguez Blanco I, Ginarte Val M, Peteiro C, Toribio J. Erupción acneiforme en pacientes tratados con inhibidores del receptor del factor de crecimiento epidérmico (EGF-R): a propósito de 4 casos. Med Cutan Iber Lat Am 2007;35:136-140)

**Palabras clave:** inhibidores del factor del receptor de crecimiento epidérmico, erupción acneiforme, gefitinib, cetuximab.

## Summary

EGF-R inhibitors represent a new family of antineoplastic drugs for treatment of some solid tumours. Several cutaneous adverse effects have been related to them, and the most frequent is a follicular eruption with monomorphic pustules and papulopustules located on face and upper trunk. We describe four cases who presented with an acneiform eruption some days after the beginning of treatment. We remark the increasing incidence of these cutaneous secondary effects related to new emerging therapies.

**Key words:** epidermal growth factor receptor inhibitors, acneiform eruption, gefitinib, cetuximab.

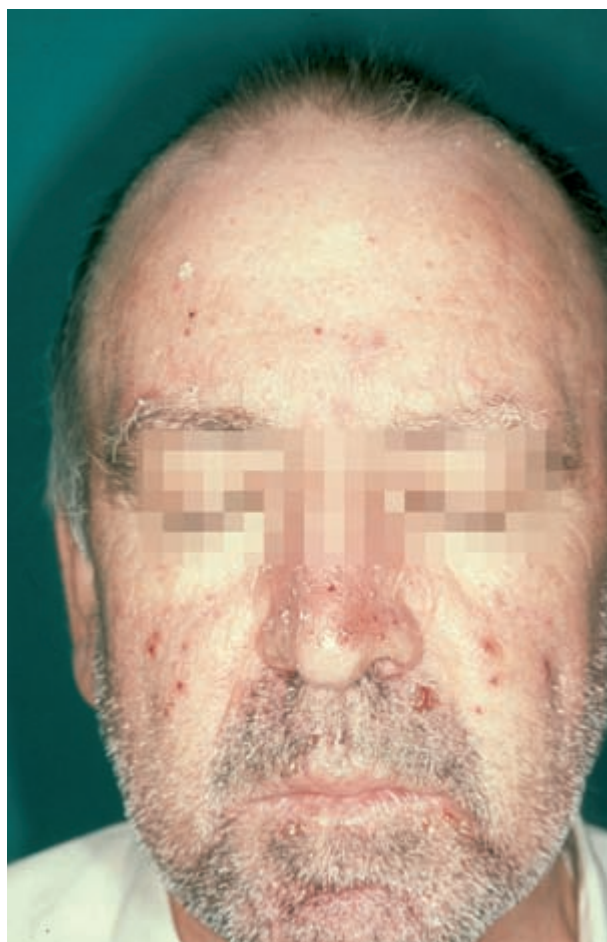El Gefitinib (ZD1839) y el Cetuximab (IMC-C255) son dos fármacos antineoplásicos que actúan inhibiendo EGF-R presente en muchas neoplasias sólidas, frenando la progresión de las mismas. El primero es un inhibidor selectivo del EGF-R que actúa uniéndose al dominio tirosín-quinasa del mismo, y el segundo es un anticuerpo monoclonal quimérico que se une al receptor provocando

su bloqueo. El EGF-R está presente en la piel normal del adulto y esto parece que se relaciona con los frecuentes efectos secundarios descritos tras la administración de estos fármacos. Presentamos 4 casos de erupciones acneiformes en cara y tronco que aparecieron pocos días después del inicio de tratamiento con gefitinib (1 caso) y cetuximab (3 casos).

## Casos clínicos

### Caso 1

Varón de 54 años de edad, diagnosticado de un carcinoma pulmonar no microcítico en estadio IV. Tras el fracaso de la terapia con docetaxel y antineoplásicos derivados del platino, se inició tratamiento con gefitinib a dosis de 250 mg/día por vía oral. Una semana después comenzó con una erupción de lesiones papulosas y pustulosas foliculares localizadas en cara y cuello. Se realizó una biopsia y el estudio histopatológico demostró un infiltrado inflamatorio linfohistiocitario perifolicular con abundantes polimorfonucleares neutrófilos. El paciente fue tratado inicialmente con mupirocina al 2% en pomada y cloxacilina 500 mg vía oral cada 8 horas durante 10 días con respuesta parcial, y posteriormente con minociclina 100 mg al día con resolución de las lesiones sin ser necesaria la suspensión del tratamiento antineoplásico.



**Figura 1.** Pústulas y pápulo-pústulas foliculares así como escamocostras localizadas en la región facial.

### Caso 2

Paciente varón de 52 años de edad con un carcinoma escamoso de laringe en estadio IV, que acude a nuestro servicio tras la aparición de una erupción acneiforme en cara y tronco, así como paroniquia dolorosa. Las lesiones habían aparecido una semana después del inicio de tratamiento con cetuximab por vía intravenosa (dosis inicial 400 mg/m<sup>2</sup> y posteriormente 250/m<sup>2</sup> semanalmente), tras el fracaso del tratamiento con cisplatino. El estudio histológico de una de las lesiones mostró un infiltrado inflamatorio perivascular y perifolicular compuesto por linfocitos, polinucleares neutrófilos y células gigantes multinucleadas de cuerpo extraño. Se observó una respuesta favorable tras el inicio del tratamiento con minociclina 100 mg/día por vía oral.

### Caso 3

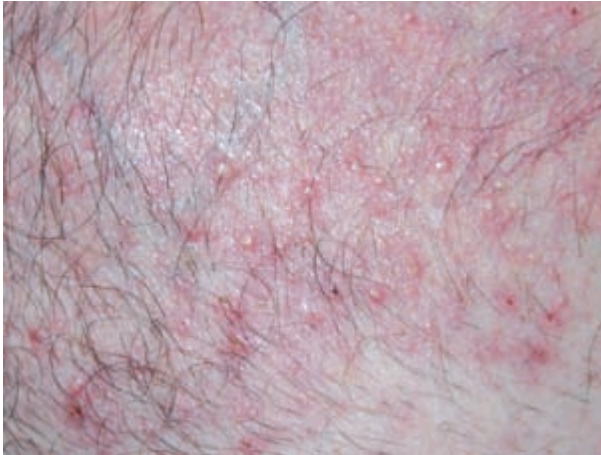Acude a consulta un varón de 77 años de edad con el antecedente de un adenocarcinoma colorrectal bien diferenciado metastático, a pesar del tratamiento con múltiples ciclos de 5-fluoracilo y ácido folínico. Refiere la aparición de lesiones pustulosas y pápulas eritematosas foliculares localizadas en cara y tronco, 10 días después de la instauración de tratamiento con cetuximab a las mismas dosis reseñadas en el caso 2. Se aconseja una pauta de doxicilina por vía oral a dosis bajas. Dicho tratamiento no se llegó a administrar debido a la mejoría del cuadro tras ser suspendido el cetuximab, a causa de una profusa diarrea.

### Caso 4

Paciente varón de 73 años de edad diagnosticado de un adenocarcinoma de colon moderadamente diferenciado, tratado con 5-fluoracilo y ácido folínico y sometido a una hepatectomía izquierda tras el diagnóstico de metástasis hepáticas. Es remitido a nuestro servicio por la aparición de una erupción de pápulas y pápulo-pústulas en tronco y en abdomen, 2 semanas después de la instauración de cetuximab a la misma dosis que en los casos 2 y 3. Se aconseja tratamiento con mupirocina tópica y se desconoce la evolución del paciente, ya que todavía no ha acudido a la revisión correspondiente.

## Comentario

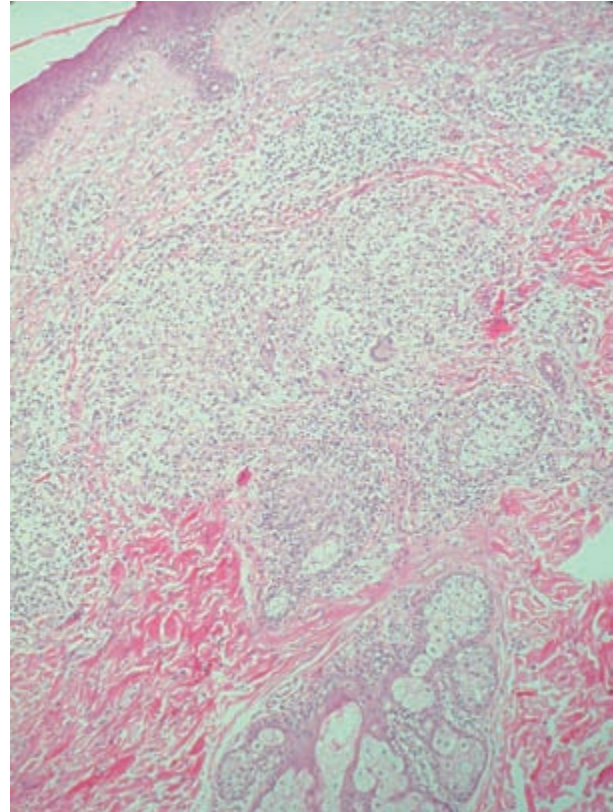
El EGF-R es una proteína transmembrana que, tras la unión con su ligando, da lugar a una cascada de señales intracelulares mitogénicas a través de su actividad tirosín-quinasa[1] promoviendo la proliferación, supervivencia, motilidad e invasión de las células así como la angiogénesis. Se ha visto



**Figura 2.** Pústulas de localización folicular con un halo inflamatorio periférico a nivel del tronco.

que se expresa en distintas neoplasias epiteliales y este hecho se ha relacionado con un estadio tumoral avanzado, resistencia a tratamientos y, en general, peor pronóstico[2, 3]. En la piel humana normal, EGF-R está presente en los queratinocitos basales, en células de las glándulas sebáceas y ecrinas y en la vaina radicular externa del folículo piloso[4] y su activación produce, entre otros efectos, una reducción de la capacidad de diferenciación terminal de los queratinocitos basales promoviendo la diferenciación de los queratinocitos suprabasales y una estimulación de la transición de anagen a catagen a nivel del folículo piloso[5].

El gefitinib, también conocido como ZD1839, es un inhibidor selectivo de la activación de la región tirosín-quinasa del EGF-R que actúa uniéndose competitivamente al dominio ATP de dicho receptor. De este modo, produce un bloqueo de las señalizaciones implicadas en la proliferación y supervivencia de las células cancerosas y otros procesos relacionados con el crecimiento tumoral. Además, se ha visto que incrementa la actividad antineoplásica de agentes quimioterápicos convencionales[6-7]. En mayo del 2003, la *Food and Drug Administration* (FDA) aprobó la administración del fármaco vía oral a dosis de 250 mg/día, para el tratamiento en monoterapia del cáncer no microcítico de pulmón localmente avanzado o metastático tras el fallo de la terapia con agentes derivados del platino y docetaxel. Los principales efectos secundarios del gefitinib son, por este orden, alteraciones dermatológicas, diarrea, náuseas y vómitos[8]. Las reacciones adversas cutáneas más frecuentes son las erupciones acneiformes consistentes en numerosas pústulas y pápulas eritematosas, foliculares, de aspecto monomorfo, que se inician de 5-14 días después de la introducción del fármaco[9-11], y que se distribuyen inicialmente



**Figura 3.** Infiltrado de carácter inflamatorio perifolicular con presencia de linfocitos, histiocitos y polinucleares neutrófilos.

por la cara, afectando posteriormente al tronco y extremidades superiores sin progresión caudal. Se ha visto que hasta un 55% de los pacientes que reciben el fármaco pueden llegar a presentar dicha erupción[12]. Otras dermatosis descritas han sido xerosis, paroniquia (cuya aparición parece relacionarse con la sequedad cutánea producida por el fármaco), erupción facial simulando una dermatitis seborreica, úlceras mucosas, brote de habones[11], alteraciones en el pelo del cuero cabelludo y de las extremidades[9] y lesiones similares a un eritema necrolítico migratorio[13]. En la mayoría de los casos los efectos secundarios cutáneos son transitorios y reversibles y no hay necesidad de suspender el tratamiento por este motivo.

El cetuximab (IMC-C225) es un anticuerpo monoclonal quimérico que, administrado por vía intravenosa, se une al EGF-R bloqueando la señalización intracelular y permitiendo la interrupción del crecimiento de diversos tumores malignos en cabeza y cuello, mama, pulmón, próstata, riñón, región colorrectal, páncreas y ovario. Los efectos secundarios sistémicos clásicamente referidos en la literatura son fiebre, astenia y náuseas[14]. A nivel cutáneo se han

descrito erupciones acneiformes de las mismas características que las producidas por el gefitinib, aunque en ocasiones más severas y diseminadas[12] así como paroniquia, uñas encarnadas y granulomas piogénicos periungueales[15].

El mecanismo por el cual se producen estas erupciones acneiformes en los pacientes tratados con fármacos inhibidores del EGF-R no se conoce con exactitud, aunque podría relacionarse con el papel desempeñado por el receptor en el desarrollo, mantenimiento y diferenciación del folículo pilosebáceo[1, 10, 11, 14]. Biopsias de piel normal de pacientes tratados con gefitinib han demostrado un estrechamiento de la capa córnea con pérdida de su conformación festoneada, apareciendo más compacta y eosinofílica con focos de paraqueratosis, así como tapones foliculares prominentes y microorganismos en el interior de infundíbulos dilatados; estos hallazgos se relacionan con una alteración de la maduración de los queratinocitos suprabasales y parecen ser los responsables de las erupciones acneiformes y descamación observadas en estos pacientes[16]. La reacción inflamatoria folicular provocada por el cetuximab, y que también sería aplicable al gefitinib, se ha intentado explicar como una respuesta a la ruptura folicular observada en algunas piezas de biopsia. Esta ruptura mecánica podría relacionarse con una excesiva hiperqueratosis, taponamiento folicular y obstrucción del ostium, de un modo similar a lo que sucede en el acné, provocada por la alteración en la diferenciación del folículo al bloquear el EGF-R. Otra explicación referida al cetuximab es que la presencia de un anticuerpo en la superficie del folículo podría desencadenar una respuesta inflamatoria que conduciría a la ruptura del mismo[15]. Un interesante estudio ha demostrado recientemente el mecanismo por el cual las terapias con trastuzumab y pertuzumab, cuya diana es el receptor HER2 (perteneciente a la familia de receptores epidérmicos humanos —HER o ErbB— dentro de la cual también se encuentra el EGF-R o HER1), no presentan los característicos efectos secundarios cutáneos observados en los tratamientos dirigidos frente al EGF-R. La inhibición de la dimerización del EGF-R y, en consecuencia, de la activación del mismo sería la res-

ponsable de la erupción cutánea. Si bien el receptor HER2 se expresa en ciertas células tumorales y también en los queratinocitos, en éstos no se han observado heterodímeros funcionales, por lo cual su inhibición produciría un efecto antineoplásico pero no dermatológico[17].

Aunque existe cierta controversia, distintos estudios parecen demostrar una correlación positiva entre la incidencia e intensidad de los efectos secundarios cutáneos y la respuesta al tratamiento antineoplásico y supervivencia, convirtiendo a la piel en un potencial marcador de actividad antitumoral[18-25].

La histología correspondiente a estos cuadros muestra una foliculitis, es decir, un infiltrado inflamatorio linfocitario perifolicular con presencia de polinucleares neutrófilos, y en ocasiones presencia de células gigantes multinucleadas de cuerpo extraño.

La evolución de estas erupciones acneiformes es variable, ya que en algún caso se produjo una resolución espontánea a pesar de continuar con el tratamiento y en otros casos se produjo una mejoría tras la interrupción del mismo por otros motivos[12], como sucedió en nuestro tercer caso. Se han utilizado distintos fármacos tópicos como el ácido fusídico en crema aplicado diariamente, la mupirocina en pomada, la solución de eritromicina, la crema de dipropionato de betametasona o retinoides a distintas concentraciones, y tratamientos sistémicos como ácido fusídico, minociclina, doxiciclina o incluso retinoides con buenos resultados en algunos casos[14, 26].

## Conclusiones

Presentamos 4 nuevas erupciones acneiformes inducidas por inhibidores del EGF-R que han sido remitidas a nuestro Servicio en un corto intervalo de tiempo (4 meses), lo cual confirma la creciente frecuencia de dichas reacciones reflejada en la literatura, y permite a los dermatólogos que profundicemos en la fisiología del EGF-R y en el mecanismo de acción de los nuevos agentes antineoplásicos.

## Bibliografía

- Kimyai-Asadi A, Jih MH. Follicular toxic effects of chimeric anti-epidermal growth factor receptor antibody cetuximab used to treat human solid tumors. *Arch Dermatol* 2002;138:129-31.
- Raymond E, Faivre S, Armand JP. Epidermal growth factor receptor tyrosine kinase as a target for anticancer therapy. *Drugs* 2000; 60:15-23.
- Baselga J, Averbuch SD. ZD1839 ('Iressa') as an anticancer agent. *Drugs* 2000;60:33-40.
- Nanney LB, Magid M, Stoscheck CM, King LE Jr. Comparison of epidermal growth factor binding and receptor distribution in normal human epidermis and epidermal appendages. *J Invest Dermatol* 1984;83:385-93.
- Philpott MP, Kealey T. Effects of EGF on the morphology and patterns of DNA synthesis in isolated human hair follicles. *J Invest Dermatol* 1994;102:186-91.
- Ciardiello F, Caputo R, Bianco R, Damiano V, Pomato G, De Placido S, et al. Antitumor effect and potentiation of cytotoxic drugs activity in human cancer cells by ZD-1839 ('Iressa'), an epidermal growth factor receptor-selective tyrosine kinase inhibitor. *Clin Cancer Res* 2000;6:2053-63.



7. Sirotnak FM, Zakowski MF, Miller VA, Scher HI, Kris MG. Efficacy of cytotoxic agents against human tumor xenografts is markedly enhanced by coadministration of ZD1839 ('Iressa'), an inhibitor of EGFR tyrosine kinase. *Clin Cancer Res* 2000;6:4885-92.
8. Mu XL, Li LY, Zhang XT, Wang SL, Wang MZ. Evaluation of safety and efficacy of gefitinib ('Iressa', ZD1839) as monotherapy in a series of Chinese patients with advanced non-small-cell lung cancer: experience from a compassionate-use programme. *BMC Cancer* (revista electrónica) 2004;4:51.
9. Van Doorn R, Kirtschig G, Scheffer E, Stoof TJ, Giaccone G. Follicular and epidermal alterations in patients treated with ZD1839 ('Iressa'), an inhibitor of the epidermal growth factor receptor. *Br J Dermatol* 2002;147: 598-601.
10. Fernández-Galar M, España A, López-Picazo JM. Acneiform lesions secondary to ZD1839, an inhibitor of the epidermal growth factor receptor. *Clin Exp Dermatol* 2004;29:138-40.
11. Lee MW, Seo CW, Kim SW, Yang HJ, Lee HW, Choi JH, et al. Cutaneous side effects in non-small cell lung cancer patients treated with Iressa (ZD1839), an inhibitor of epidermal growth factor. *Acta Derm Venereol* 2004; 84:23-6.
12. Jacot W, Bessis D, Jorda E, Ychou M, Fabbro M, Pujol JL et al. Acneiform eruption induced by epidermal growth factor receptor inhibitors in patients with solid tumours. *Br J Dermatol* 2004;151:238-41.
13. Trojan A, Jacky E, Follath F, Dummer R. Necrolytic migratory erythema (glucagonoma)-like skin lesions induced by EGF-receptor inhibition. *Swiss Med Wkly* 2003;133:22-3.
14. Walon L, Gilbeau C, Lachapelle JM. Éruptions acnéiformes induites par le cétuximab. *Ann Dermatol Venerol* 2003;130:443-6.
15. Busam KJ, Capodieci P, Motzer R, Kiehn T, Phelan D, Halpern AC. Cutaneous side-effects in cancer patients treated with the antiepidermal growth factor receptor antibody C225. *Br J Dermatol* 2001;144:1169-76.
16. Albanell J, Rojo F, Averbuch S, Feyereislova A, Mascaro JM, Herbst R, et al. Pharmacodynamic studies of the epidermal growth factor receptor inhibitor ZD1839 in skin from cancer patients: histopathologic and molecular consequences of receptor inhibition. *J Clin Oncol* 2002;20:110-24.
17. Laux I, Jain A, Singh S, Agus DB. Epidermal growth factor receptor dimerization status determines skin toxicity to HER-kinase targeted therapies. *Br J Cancer* 2006;94:85-92.
18. Baselga J. Skin as a surrogate tissue for pharmacodynamic end points: is it deep enough? *Clin Cancer Res* 2003;9:2389-90.
19. Cohen EE, Rosen F, Stadler WM, Recant W, Stenson K, Huo D, Vokes EE. Phase II trial of ZD1839 in recurrent or metastatic squamous cell carcinoma of the head and neck. *J Clin Oncol* 2003;21:1980-7.
20. Pérez-Soler R, Chachoua A, Hammond LA, Rowinsky EK, Huberman M, Karp D, et al. Determinants of tumor response and survival with erlotinib in patients with non-small-cell lung cancer. *J Clin Oncol* 2004;22: 3238-47.
21. Pérez-Soler R. Can rash associated with HER1/EGFR inhibition be used as a marker of treatment outcome? *Oncology* (Williston Park) 2003;17(11 Supl. 12):23-8.
22. Saltz LB, Meropol NJ, Loehrer PJ Sr, Needle MN, Kopit J, Mayer RJ. Phase II trial of cetuximab in patients with refractory colorectal cancer that expresses the epidermal growth factor receptor. *J Clin Oncol* 2004; 22:1201-8.
23. Soulieres D, Senzer NN, Vokes EE, Hidalgo M, Agarwala SS, Siu LL. Multicenter phase II study of erlotinib, an oral epidermal growth factor receptor tyrosine kinase inhibitor, in patients with recurrent or metastatic squamous cell cancer of the head and neck. *J Clin Oncol* 2004;22:77-85.
24. Cunningham D, Humblet Y, Siena S, Khayat D, Bleiberg H, Santoro A, et al. Cetuximab monotherapy and cetuximab plus irinotecan in irinotecan-refractory metastatic colorectal cancer. *N Engl J Med* 2004;351:337-45.
25. Pérez-Soler R, Saltz L. Cutaneous adverse effects with HER1/EGFR-targeted agents: is there a silver lining? *J Clin Oncol* 2005;23: 5235-46.
26. Gutzmer R, Werfel T, Mao R, Kapp A, Elsner J. Successful treatment with oral isotretinoin of acneiform skin lesions associated with cetuximab therapy. *Br J Dermatol* 2005;153: 849-51.