

# Pioderma gangrenoso asociado a colitis ulcerosa y compromiso laringotraqueal

*Pioderma gangrenosum associated with ulcerative colitis and airways involvement*

Graciela Gorostiaga<sup>a</sup>, Arnaldo Aldama<sup>a</sup>, Victoria Rivelli<sup>a</sup>, Julio Correa<sup>a</sup>, Gloria Mendoza<sup>b</sup>, Domingo Pérez<sup>c</sup>

<sup>a</sup>Servicio de Dermatología. Departamento de Medicina Interna del Hospital Nacional. Itaugua-Paraguay.

<sup>b</sup>Servicio de Patología. Departamento de Medicina Interna del Hospital Nacional. Itaugua-Paraguay.

<sup>c</sup>Servicio de Neumología. Departamento de Medicina Interna del Hospital Nacional. Itaugua-Paraguay.

## Correspondencia:

Graciela Gorostiaga  
Servicio de Dermatología  
Departamento de Medicina Interna del Hospital Nacional  
Avda. Fernando de la Mora, 1329  
Asunción-Paraguay  
Tel.: +595 21 554189  
e-mail: gracielaigor@latinmail.com

## Resumen

Se describe el caso de una mujer de 63 años con lesiones ulcerosas extensas en el abdomen y enfermedad inflamatoria intestinal, que desarrolló mutilantes lesiones laringotraqueales luego de breves entubaciones orotraqueales para limpieza quirúrgica de las heridas bajo anestesia general. La grave y desproporcionada afectación laringotraqueal de esta paciente fue secundaria al fenómeno de patergia subyacente, por lo cual debemos manejar con cuidado las vías aéreas en este tipo de enfermedades.

(Gorostiaga G, Aldama A, Rivelli V, Correa J, Mendoza G, Pérez D. Pioderma gangrenoso asociado a colitis ulcerosa y compromiso laringotraqueal. Med Cutan Iber Lat Am 2007;35:141-144)

**Palabras clave:** pioderma gangrenoso, enfermedad inflamatoria intestinal, colitis ulcerativa, laringotraqueítis ulcerativa, patergia.

## Summary

A 63 year-old woman with extensive ulcerative lesions in the abdominal area and inflammatory bowel disease who developed mutilating airways lesions after short period of orotracheal intubation for surgical cleanliness of wounds under general anesthesia is reported. The extensive and severe laringotracheal involvement in this case was secondary to the pathergy phenomenon, for this reason we have to manage carefully the airways in this condition.

**Key words:** pyoderma gangrenosum, ulcerative colitis, ulcerative laryngotracheitis, pathergy.

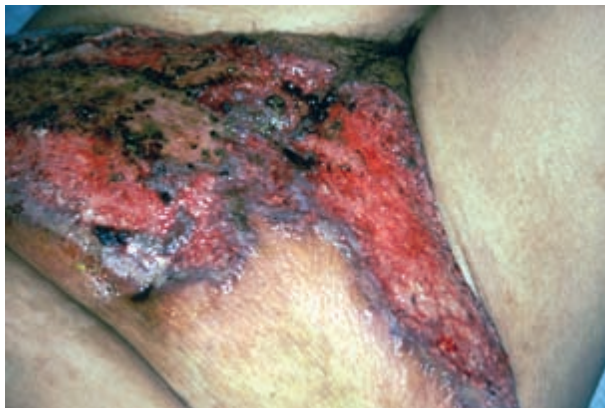El Pioderma gangrenoso es un proceso ulcerativo crónico de la piel, asociado con enfermedades sistémicas en el 50% de los casos, siendo la colitis ulcerativa la más frecuente[1]. La afectación del tracto respiratorio es inusual, hasta ahora se han descrito sólo dos casos asociado con traqueítis, ambos en niños[2, 3].

Las lesiones del pioderma gangrenoso aparecen espontáneamente o tras un traumatismo menor, situación conoci-

da como patergia[4, 16], evidenciada en esta paciente que desarrolló una traqueítis grave.

## Caso clínico

Mujer de 63 años que consultó por úlceras en el hipogastrio de dos meses de evolución. Una semana después del inicio de su enfermedad, la lesión aumentó progresivamente de



**Figura 1.** Ulceración extensa, de bordes violáceos, comprometiendo hipogastrio y fosa iliaca izquierda.

tamaño hasta comprometer todo el hipogastrio y la fosa iliaca izquierda (Figura 1). Fue tratada en su comunidad con amoxicilina-sulbactam sin mejoría. Posteriormente aparecieron lesiones de iguales características aunque de menor tamaño en la rodilla (Figura 2), pie izquierdo y brazo derecho. En el transcurso de su internación presentó nuevas lesiones en la lengua, pabellón auricular y hombros.

Como antecedentes personales refería haber tenido una lesión de similares características en la pierna izquierda hace un año que cerró espontáneamente dejando una cicatriz cribiforme (Figura 2). No refería trastornos intestinales previos pero en el día 18 de internación presentó rectorragia.

Por el intenso dolor la biopsia de piel fue realizada bajo anestesia general con intubación, ocasión aprovechada para retirar restos necróticos. Siete días después de la intubación orotraqueal apareció disfonía y dificultad respiratoria. La broncoscopia mostró úlceras necrotizantes en la epiglotis, con amputación parcial de la misma, úlceras en los pliegues de las cuerdas vocales, estenosis inflamatoria de la subglotis y varias lesiones exulcerativas del tercio proximal de la tráquea. Debido a estos hallazgos fue imperativa una traqueostomía cuya herida cutánea desarrolló importantes signos inflamatorios aumentando significativamente el diámetro del orificio poco tiempo después.

La anatomía patológica de la piel demostró ulceración recubierta por gruesas costras fibrinoleucocitarias. La epidermis presentaba áreas de acantosis y de hiperplasia pseudoepiteliomatosa. En todo el espesor de la dermis vasos sanguíneos dilatados, congestivos y denso infiltrado inflamatorio constituido por neutrófilos (fragmentados en sectores), linfocitos, plasmocitos e histiocitos. En sectores aislados se agregan células epitelioides, células gigantes multinucleadas y de tipo cuerpo extraño. No se observó agente etiológico

(Figura 3). Estos hallazgos son compatibles con pioderma gangrenoso.

Varios estudios microbiológicos de la piel y de secreciones de las heridas fueron negativos (frotis coloreados con Gram y Ziehl-Nielsen, examen directo con hidróxido de potasio, también cultivos específicos para bacterias, hongos y parásitos).

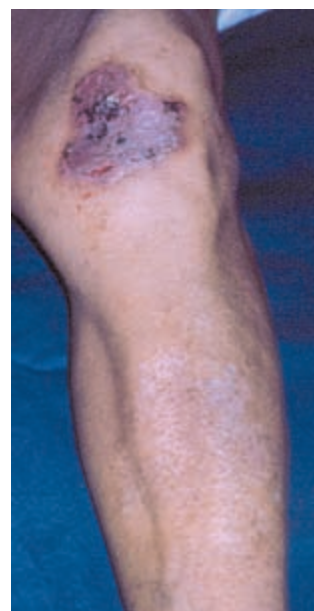Otros estudios mostraron en el hemograma series roja y blanca normales en número, pero un 10% de los neutrófilos presentaban granulaciones tóxicas. Velocidad de sedimentación globular de 70 mm, PCR 12 mg/l (valor normal hasta 6).

Las determinaciones químicas e inmunológicas (FR, ANA, complemento) fueron normales. Determinaciones para HIV y Sífilis fueron negativas.

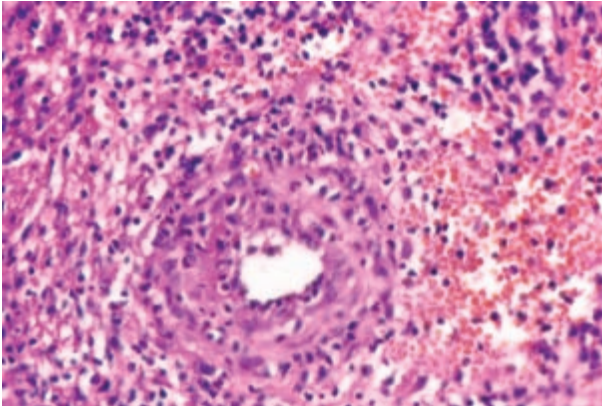
La colonoscopia informó enfermedad inflamatoria intestinal activa grave a nivel de colon descendente y sigmoides (edema, lesiones ulcerosas lineales profundas con bordes mamelonados y muy friables). La anatomía patológica de la biopsia intestinal confirmó el diagnóstico de colitis ulcerosa. También se realizó endoscopia digestiva alta que mostró úlceras gástricas y bulboduodenitis erosiva.

Fue tratada inicialmente con prednisona 50 mg/día y dapsona 100 mg/día. Al no controlarse posteriormente se aumentó la prednisona a 100 mg y se sustituyó la dapsona por azatioprina 150 mg/día. Se plantearon otras terapéuticas (pulsos de metilprednisolona y ciclosporina) al no responder a la medicación anterior, pero no se pudieron implementar por limitaciones económicas.

Luego de algunos meses de internación, con el progresivo deterioro de su estado general, la paciente falleció por complicaciones infecciosas.



**Figura 2.** Placa ulcerada y lesiones residuales en la rodilla izquierda.



**Figura 3.** Vaso sanguíneo arteriolar dilatado, con edema de la subintima y músculo. Hay extensa extravasación de eritrocitos e infiltrado constituido por linfocitos y neutrófilos.

## Comentario

El pioderma gangrenoso es un proceso ulcerativo crónico que afecta la piel y en ocasiones puede ser expresión de una enfermedad subyacente, más comúnmente enfermedad inflamatoria intestinal, procesos reumatológicos, hematológicos y neoplasias[1]. Recientemente fue relacionado también en infección por HIV[6].

Sanz, et al., citan al pioderma gangrenoso como un proceso grave, cuando aparece en la enfermedad inflamatoria intestinal. Su incidencia varía entre el 1 y 2% y está asociado a casos de intensa afectación del colon[8]. La paciente que estudiamos tuvo una rectocolitis ulcerativa grave, que se manifestó luego de la aparición de las lesiones cutáneas. Consideramos que el compromiso de vías aéreas con traqueítis necrotizante grave y estenosis inflamatoria fue secundario al trauma inducido por la entubación oro-traqueal en un terreno predispuesto.

La afectación del tracto respiratorio en portadores de pioderma gangrenoso es infrecuente. Merke, et al., relatan el primer caso de pioderma asociado a traqueítis necrotizante en 1996[3]. Otro caso fue reportado en el 2003 por Takenchi, et al.[4].

Los aspectos inusuales de este caso con destrucción permanente de estructuras del tracto respiratorio son expresión de la patergia que alcanzó su máxima expresión.

El tratamiento en esta paciente fue difícil debido a la agresividad de las manifestaciones de la enfermedad y a la escasa respuesta al régimen establecido.

A menudo se hace complejo el control de estos casos agresivos requiriendo esquemas terapéuticos complejos. Los regímenes con mejores resultados incluyen corticosteroides sistémicos y ciclosporina[8]. Las combinaciones con corticosteroides sistémicos y drogas citotóxicas como azatioprina, ciclofosfamida o clorambucil son electivos para los casos resistentes a los corticosteroides sistémicos[9].

En pacientes con pioderma gangrenoso y colitis ulcerativa hay buena respuesta con pulsos de metilprednisolona y ciclosporina[10]. En pacientes con pioderma gangrenoso refractario asociado a enfermedad inflamatoria intestinal, infliximab demostró ser efectivo, con resolución completa de las lesiones cutáneas[11, 12]. El mofetil-micofenolato fue recientemente reportado como bastante promisorio en los casos de difícil tratamiento[13, 14]. Un paciente con pioderma extenso y recalcitrante que no respondió al tratamiento con corticoides fue tratado con etarnecept, con rápida resolución de las lesiones cutáneas y sin efectos adversos[15].

El pioderma gangrenoso es una enfermedad debilitante, capaz de causar la muerte de los pacientes por sobreinfección, destrucción de estructuras profundas o complicaciones del tratamiento, por lo que los enfermos merecen especial cuidado.

## Conclusiones

Consideramos que este caso es excepcional debido a que constituye el tercer caso de pioderma gangrenoso con afectación traqueal descrito hasta ahora. El compromiso severo del tracto respiratorio que ocasiona daños permanentes de las estructuras y el consiguiente deterioro de la calidad de vida del paciente nos obliga a pensar en el fenómeno de la patergia, por lo que debemos maximizar los cuidados de las vías aéreas, ser más cautos en la indicación de toiles quirúrgicos y procedimientos invasivos en estos pacientes. Por último, a pesar de que el pioderma gangrenoso es una alteración conocida desde hace más de 70 años, continúa siendo un desafío diagnóstico y terapéutico.

## Bibliografía

1. Callen JP. Pioderma Gangrenoso. *Lancet* 1998; 33:45-48.
2. Merke DP, Honing PJ, Potsic WP. Pyoderma gangrenosum of the skin and trachea in a 9-month-old boy. *JAAD* 1996;4:681-682.
3. Takenchi K, Kyoko H. Pyoderma gangrenosum of the skin and respiratory tract in a 5 year old girl. *Pediatrics* 2003;162:344-5.
4. Maldonado SD. Pioderma gangrenoso. *Rev Arg Dermatol* 2001;7:93-107.
5. Menachen Y, Gotsman I. Clinical manifestations of Pyoderma gangrenosum associated with inflammatory bowel disease. *Isr Med Assoc J* 2004;6:88-90.
6. Clark HH, Cohen PR. Pyoderma gangrenosum in a HIV Infected patient. *JADD* 1995;32:912-4.
7. Sanz de Galeano C, Gardeazábal N, Gil M, González R, Díaz Pérez J. Eritema nodoso, pioderma gangrenoso e hidradenitis supurativa en una paciente con enfermedad de Crohn. *Med Cut In Lat Am* 1995;23:33-36.
8. Gattler S, Rothe M, Grin C y cols. Optimal treatment of Pyoderma gangrenosum. *Am J Clin Dermatol* 2003;4:597-608.
9. Wollina U. Clinical management of Pyoderma gangrenosum. *Am J Clin Dermatol* 2002; 3:149-58.
10. Futami H, Kodaira M, Furuta T, Hanai H, Kaneko E. Pyoderma gangrenosum complicating ulcerative colitis: succesful treatment with methylprednisilone pulse therapy and cyclosporine. *J Gastroenterol* 1998;33:408-11.
11. Grange F, Djilali-Bouzina F, Weiss AM, Polette A, Guillaume JC. Corticosteroid resistant pyoderma gangrenosum associated with Crohn's disease: rapid cure with infliximab. *Dermatology* 2002;205:278-80.
12. Regueiro M, Valentine J, Plevy S. Infliximab for treatment of pyoderma gangrenosum associated with inflammatory bowel disease. *Am J Gastroenterol* 2003;98:1821-6.
13. Hohenleutaer V, Mohr VD, Mickel S, et al. Mycophenolate mofetil and cyclosporine for recalcitrant pyoderma gangrenosum. *Lancet* 1997;350:1748.
14. Lee M R, Cooper AJ. Mycophenolate mofetil in pyoderma gangrenosum. *J Dermatolog Treat* 2004;15:303-7.
15. McGowan JV 4<sup>th</sup>, Johnson CA, Lynn A: Treatment of Pyoderma gangrenosum with etanercept. *J Drug Dermatol* 2004;3: 441-4.
16. Wolff, K. "Pyoderma gangrenosum. En: Fitzpatrick TB.- Dermatology in General Medicine". New York. McGraw-Hill, 1326-1328, 1987.