

# Foliculitis por *candida albicans* en drogadicto intravenoso

*Folliculitis due to candida albicans in an intravenous drug-abuser*

E. González-Guerra, R. Haro, M<sup>o</sup>C Fariña, L. Martín, L. Requena

Servicio de Dermatología. Fundación Jiménez Díaz. Madrid.

## Correspondencia:

E. González Guerra  
Cabo Cañaveral, 12; bajo A  
28023 Madrid  
Tel.: 915447039  
Móvil: 60662638  
e-mail: elenagonzalezguerra@yahoo.es

## Resumen

La foliculitis candidiásica es casi exclusiva de los consumidores de heroína marrón por vía intravenosa. Es debida a una infección sistémica por *Candida albicans*.

Describimos el caso de un varón de 42 años de edad, HIV negativo, adicto a drogas por vía parenteral, que consultó por la presencia de pápulas y pústulas foliculares dolorosas localizadas en regiones pilosas, la barba, el cuero cabelludo, zona centrotorácica y genital, de 48 horas de evolución, junto a fiebre, malestar general y artromialgias desde hacía una semana. En el estudio oftalmológico se demostró la existencia de retinitis bilateral candidiásica junto a uveítis anterior aguda en el ojo izquierdo. En el estudio histopatológico de las lesiones cutáneas se demostró la presencia de microabcesos foliculares, y un leve infiltrado inflamatorio perifollicular compuesto por linfocitos y polimorfonucleares. En el cultivo de las lesiones cutáneas en medios Saboreaud, se aisló *Candida albicans*.

En la década de los noventa la incidencia de la candidiasis sistémica, en drogadictos intravenosos disminuyó notablemente, siendo en la actualidad una entidad excepcional que aún hoy, hay que tenerla presente.

(E. González-Guerra, R. Haro, M<sup>o</sup>C Fariña, L. Martín, L. Requena. Foliculitis por *candida albicans* en drogadicto intravenoso. Med Cutan Iber Lat Am 2009;37(4):180-183)

**Palabras clave:** foliculitis candidiásica, candidiasis diseminada, heroína marrón.

## Summary

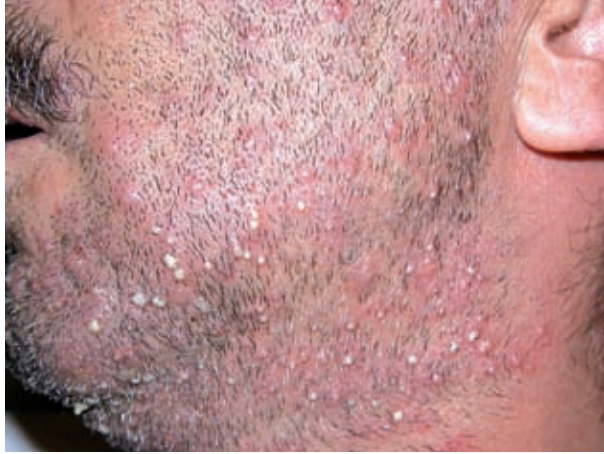Candidiasis folliculitis is an almost exclusive disease of intravenous brown heroin abusers. This entity is due to a systemic infection by *Candida albicans*. A 42 year-old man, HIV negative and intravenous drug abuser, who was referred with painful, follicular papules and pustules located on hairs regions, of the beard, scalp, thoracic and genital areas is reported. The patient had also fever, general discomfort and arthromialgias. The ophthalmologic examination demonstrated bilateral, candidiasis retinitis and left acute anterior uveitis. Histopathological study showed follicular microabscess and slight inflammatory infiltrate with perifollicular arrangement and composed of lymphocytes and neutrophils. Culture of the biopsy specimen isolated *Candida albicans*.

In the decade of the nineties the incidence of the systemic candidiasis, diminished notably, being at present an exceptional entity although still it is necessary to be aware the process.

**Key words:** candidiasis folliculitis, systemic candidiasis, brown heroin.

En 1980 se introdujo en Europa una heroína importada de Irán en forma de pasta húmeda, que necesita ácido cítrico para su disolución, denominada heroína marrón por su aspecto. Parece ser que sobre la pasta húmeda de esta heroína marrón, la *Candida albicans* se desarrolla con facilidad. Un año después se publicaron en París los primeros casos de candidiasis sistémica en heroínómanos. En 1983

se describen las manifestaciones cutáneas, oculares y osteoarticulares de la enfermedad en este grupo de pacientes, considerándola como un nuevo síndrome diferente de las candidiasis sistémicas de pacientes inmunodeprimidos o de pacientes postoperatorios[1, 2]. En España, el uso de la heroína marrón estaba muy extendido en la década de los 80 y el primer caso clínico fue descrito en 1983 por Guerra et



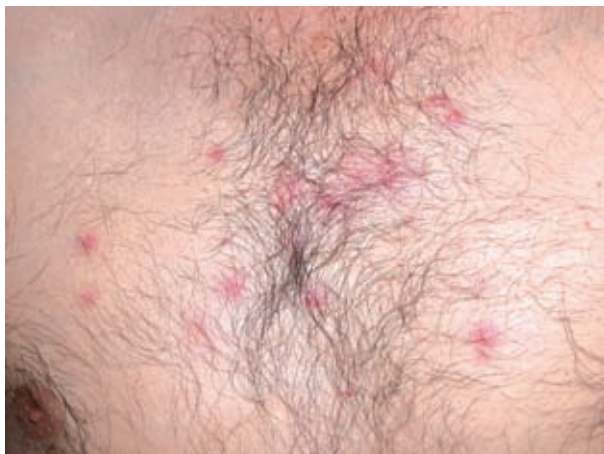**Figura 1.** Pústulas foliculares localizadas en la región de la barba.

al.[3]. En la década de los noventa la incidencia de la candidiasis sistémica disminuyó notablemente, siendo en la actualidad una entidad excepcional.

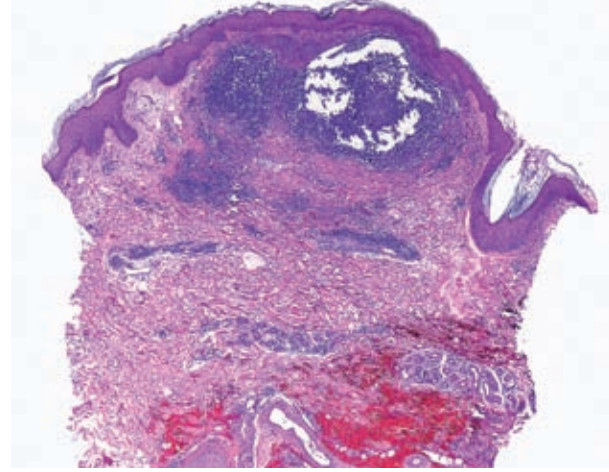
A continuación describimos un caso de folliculitis candidiasica en un drogadicto diagnosticado recientemente en nuestro Servicio.

## Caso clínico

Un varón de 42 años de edad, con antecedentes personales de adicción a drogas por vía parenteral (ADVP) (heroína marrón disuelta con limón y cocaína, de consumo no diario), hepatitis por VHC tratada con interferon y ribavirina en Abril de 2005, HIV negativo y apendicectomía, consultó por la presencia de lesiones cutáneas dolorosas localizadas en



**Figura 2.** Pápulas y pústulas foliculares localizadas en la región centrotorácica.



**Figura 3.** En la dermis superficial se observa un folículo destruido por un infiltrado de neutrófilos (H/E).

regiones pilosas, de la barba, el cuero cabelludo, zona centro-torácica y región genital, de 48 horas de evolución (Figuras 1 y 2). Además refería tener fiebre, malestar general y artromialgias desde hacía una semana. En la exploración física se observaban pápulas y pústulas foliculares distribuidas en las zonas anteriormente descritas, de consistencia dura. No se apreciaban alteraciones oculares en la inspección.

Se realizó una biopsia cutánea de una de las lesiones pustulosas. En el estudio histopatológico con hematoxilina-eosina, se apreciaban microabscesos foliculares en la dermis superficial. En la dermis profunda se observaba un folículo, con leve infiltrado inflamatorio perifolicular compuesto por linfocitos y neutrófilos (Figura 3). Con la tinción de PAS no se reconocieron elementos micóticos. Sin embargo, con la tinción de Grocott se observaban escasas estructuras levaduriformes y alguna pseudohifa en los microabscesos y abundantes pseudohifas y esporas en el resto del tallo del folículo en su segmento inferior (Figura 4).

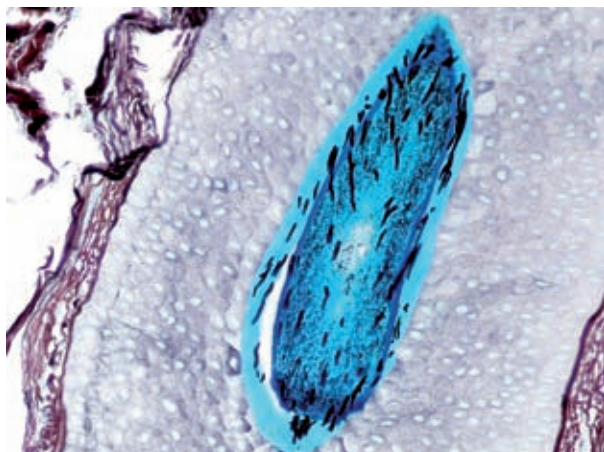
El cultivo de las lesiones cutáneas en medio Saboreaud aisló *Candida albicans*.

La exploración oftalmológica se demostró la existencia de una retinitis bilateral candidiásica junto a uveítis anterior aguda en el ojo izquierdo.

Se instauró tratamiento con fluconazol 100 mg/12 horas, durante 8 semanas. El paciente sigue revisiones por parte del Servicio Oftalmología y de Medicina Interna.

## Comentario

Las infecciones por *Candida sp* son las infecciones micóticas más frecuentes en los pacientes ADVP[4]. La folliculitis candidiásica es casi exclusiva de los heroinómanos y es



**Figura 4.** Abundantes blastosporos en el interior del absceso folicular (tinción de Grocott).

debida a una infección sistémica por *Cándida albicans*[5]. Este cuadro se produce fundamentalmente en enfermos no inmunodeprimidos. Se inicia horas después de que el paciente se inyecte la heroína, con fiebre elevada (39-40°C), acompañada de astenia, cefalea, escalofríos, vómitos, mialgias y ocasionalmente diarrea y/o ictericia. Esta sintomatología clínica corresponde al periodo de candidemia. Remite espontáneamente en unos días y antes de la aparición de las lesiones cutáneas, que suelen ser las primeras y más frecuentes.

Entre 1 y 6 días después, aparecen unos nódulos subcutáneos dolorosos, con pústulas en su superficie y absesos en el cuero cabelludo que pueden originar alopecia difusa que repuebla en unos meses, a diferencia de la folliculitis bacteriana que rara vez se localiza en el cuero cabelludo y es escasamente sintomática. Miró et al., publicaron un paciente con folliculitis candidiásica que ocasionó una alopecia cicatricial difusa residual[6]. En menor medida también afecta al cuello, la barba e incluso el pubis, las axilas o el tórax. Son frecuentes el edema de cara y cuero cabelludo y las linfadenopatías. La levadura aislada en el cultivo de estas lesiones es siempre *Candida albicans*. El cuadro cutáneo puede curar de forma espontánea, sin dejar secuelas, después de 6-8 semanas, o dar paso a complicaciones oculares y/o osteoarticulares.

Entre 1 y 2 semanas después del cuadro cutáneo, pueden presentarse los síntomas oculares en forma de coriorreinitis y endoftalmitis, o panuveítis, que puede conducir a una ceguera irreversible o dejar una disminución de la agudeza visual. Las complicaciones oftalmológicas definen la gravedad del cuadro. Clínicamente se manifiestan como visión borrosa, fotofobia y dolor ocular.

La triada se completa con lesiones osteoarticulares, que suelen aparecer un mes después de iniciado el cuadro cutáneo y son menos frecuentes. Se trata de pericondritis costosternal que se manifiesta como uno o más nódulos sin signos inflamatorios. Puede permanecer durante mucho tiempo asintomático. Cuando aparecen los síntomas consisten en dolor localizado, tumefacción de las partes blandas y absesos de contigüidad que se pueden fistulizar. El hecho de que afecte al cartílago explica la frecuente negatividad de los estudios gammagráficos.

Cristóbal y cols. estudiaron histopatológicamente cinco pacientes ADVP con folliculitis candidiásica y demostraron la presencia de absesos perifoliculares de polimorfonucleares con destrucción de los folículos[7]. Con la tinción de PAS, observaban pseudohifas en el interior del tallo piloso, en la queratina infundibular, en el absceso perifolicular y en la capa córnea. En un caso observaron blastosporas en el interior de una arteriola dérmica, lo que apoya la hipótesis propuesta por Aliaga et al.[8] de que la llegada de cándidas por vía hematogena al folículo es lo más verosímil. No encontraron alteraciones de la pared vascular ni alrededor del vaso afecto. Cristóbal et al., señalaron además que en las lesiones de larga evolución puede haber desaparecido la cándida, habiéndose eliminado a través del folículo, lo que explicaría la tendencia a la resolución espontánea de las lesiones cutáneas[7]. Los mecanismos del foliculotropismo de la cándida son desconocidos.

Los hemocultivos, aun durante el periodo febril, suelen ser negativos[9]. El diagnóstico definitivo se obtiene mediante la demostración histopatológica de pseudohifas y su caracterización mediante cultivo. Se ha demostrado que con la toma mediante torunda del exudado de la pústula para el cultivo, se obtienen resultados positivos semejantes a los cultivos realizados a partir del tejido[7].

Respecto al tratamiento, habitualmente con los azoles como el ketoconazol y fundamentalmente el itraconazol y el fluconazol, se logra la resolución de las manifestaciones extraoculares y oftálmicas incipientes. Cuando existe afectación ocular intensa se aconseja la administración de anfotericina B intravenosa.

La folliculitis candidiásica es casi exclusiva de los heroínómanos. La heroína marrón es la más barata y la de uso más extendido en Europa. En los últimos 20 años ha cambiado la droga de moda y el patrón de consumo ha pasado de continuo a intermitente. No obstante, hay que tener presente la existencia de la candidiasis diseminada en los pacientes ADVP ya que la aceptación de la drogadicción, en los últimos tiempos, junto a la baja percepción del riesgo y la disminución de los precios, podría favorecer un repunte del consumo de la heroína marrón y, por consiguiente, de este proceso patológico.

## Bibliografía

1. Culligton PJ, Sorrel TC. Disseminated candidiasis: evidence of a distinctive syndrome in heroin abusers. *Br Med J* 1983; 287: 861-2.
2. Badillet G, Pietrini P, Puissant A. Pustuloses chez des heroinomanes. *Ann Dermatol Venerol* 1983; 110: 691-2.
3. Guerra A, Jaen P, Pulpillo A, Iglesias L. Folliculitis por *Candida albicans* en un heroinómano. *Gaceta Dermatológica* 1983; 2: 163-9.
4. Recio C, Piqué E, Lluch J, Vidal JM. Folliculitis or *Candida* en usuarios de drogas por vía parenteral. *Enferm Infecc Microbiol Clin* 2003; 21: 386-7.
5. Leclech C, Cimon B, Chennebault JM, Verret JL. Pustulose candidosique des heroinomanes. *Ann Dermatol Venerol* 1997; 124: 157-8.
6. Miro JM, Gatell JM, Brancos MA, Adan A, et al. Costocondritis, endoftalmitis y pustulosis por *Candida albicans* en un heroinómano de Barcelona. *Med Clin* 1984; 83: 475-7.
7. Cristobal P, Vázquez F, Requena L, Sánchez-Yus E. Folliculitis candidiásica en heroinómanos. Estudio histológico. *Med Cutan Ibero Lat Am* 1987; 15: 411-7.
8. Aliaga A, De la Cuadra J. Candidiasis en heroinómanos: aspectos clínico- patológicos. Comunicación en la VII Reunión Internacional de Dermatología de Barcelona, octubre 1984.
9. Martínez-Menchón T, Mahiques L, Fortea JM, Escrivá S. Pústulas en el cuero cabelludo y lesiones oftálmicas en consumidor de heroína marrón. *Actas Dermosifiliogr* 2004; 95: 325-7.