

Cartas al Director

Localizador

09-038

Epitelioma cuniculado. A propósito de un caso

Sr. Editor:

El carcinoma verrugoso es una variante clinicopatológica poco frecuente del carcinoma epidermoide de bajo grado de malignidad descrita por Ackerman en 1948. Puede afectar piel y mucosas anogenital y orofaríngea y recibe varias denominaciones en función de su localización anatómica: papilomatosis florida oral cuando se encuentra en mucosa oral y condiloma gigante de Buschke-Löwenstein si se presenta en región anogenital[1, 2].

Describimos el caso de un varón de 72 años con un carcinoma verrugoso en planta de pie izquierdo previamente diagnosticado de verruga plantar. La finalidad de este artículo es dar a conocer este tumor para un diagnóstico y tratamiento precoces fundamentales para evitar la destrucción de estructuras profundas o incluso metástasis.

Varón de 72 años de edad con el antecedente personal de hipercolesterolemia, que consultó por la presencia de una lesión dolorosa de crecimiento lento y progresivo de 13 años de evolución situada en el pie izquierdo. Cinco años antes había recibido tratamiento con varios ciclos de criocirugía ante la sospecha de verruga plantar.

A la exploración se observó un tumor excrecente, de 3 x 2,5 cm de diámetro, de superficie verrugosa y eritematosa, y bordes bien definidos por un collarite hiperqueratósico en la periferia, infiltrado a la palpación, localizado en la planta del pie izquierdo (Figura 1).

Se solicitó una resonancia magnética de tobillo y pie izquierdo que mostró una lesión de 2,8 x 0,7 cm, homogénea, moderadamente hipointensa en secuencias potenciadas en T1 e hiperintensa en secuencias potenciadas en T2. Dicha lesión contactaba con los tendones flexores del 4º dedo a nivel de la cabeza del 4º metatarsiano. En el estudio tras la administración de contraste paramagnético intravenoso evidenció una captación leve homogénea.

Se realizó una biopsia cuyo estudio histopatológico mostró una tumoración

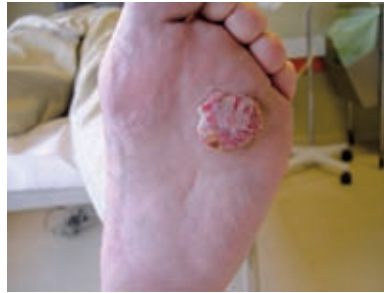

Figura 1. Tumor excrecente, de 3 x 2,5 cm de diámetro, de superficie verrugosa y eritematosa localizado en la planta del pie izquierdo.

con un componente exofítico y otro endofítico. El primero consistía en formaciones papilomatosas y hiperqueratosis con paraqueratosis y el endofítico en proyecciones romas y hendiduras abiertas a superficie con contenido queratósico (Figura 2). Se apreció ausencia de atipia de las células escamosas (Figura 3).

El epitelioma cuniculado es la variante topográfica del carcinoma verrugoso localizada típicamente en planta y dedos

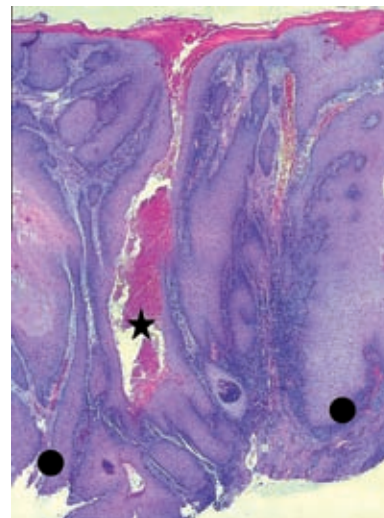


Figura 2. Panorámica, proliferación con patrón de crecimiento exofítico y endofítico con proyecciones romas (círculos) y hendiduras abiertas a superficie con contenido queratósico (estrella) (Hematoxilina-eosina, x 25).

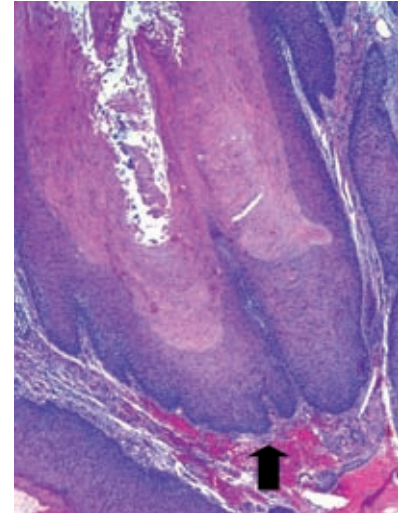


Figura 3. A mayor aumento, la ausencia de atipia de las células escamosas y el carácter romo de los extremos de las proyecciones endofíticas (flecha) (Hematoxilina-eosina, x 100).

del pie. Se presenta sobre todo en varones de edad avanzada como un tumor excrecente, queratósico, doloroso y de crecimiento lento, con numerosos orificios a modo de túneles en su superficie que le da cierto parecido a una madriguera de conejo y justifica su denominación de "cuniculado"[3].

En ocasiones crece hacia el interior afectando estructuras como huesos y tendones, de ahí la importancia de realizar una resonancia nuclear magnética para determinar la extensión del tumor[4]. Las metástasis son raras pero pueden aparecer tras radioterapia del tumor primario[5].

Histológicamente se caracteriza por una proliferación asimétrica con un componente exofítico y otro endofítico constituido respectivamente por formaciones papilomatosas y prolongaciones romas en "dedo de guante". También se observan espacios en la superficie rellenos de cuernos paraqueratósicos, quistes llenos de queratina y un infiltrado inflamatorio variable[3].

Su etiopatogenia no está clara, se han implicado varios factores en su desarrollo entre ellos infección por el virus del papiloma humano, carcinógenos quí-

micos, traumatismos, inflamación crónica, ulceración, cicatrices, liquen plano e inmunosupresión[6].

El diagnóstico diferencial se realiza con la verruga plantar, el melanoma amelanótico o verrucoso, las metástasis, el carcinoma espinocelular de tipo úlcero-vegetante, el poroma ecrino, los queratoacantomas, las hiperplasias epidérmicas reactivas, la fibromatosis plantar, el mal perforante plantar (por neuropatías), el xantoma verruciforme, el quiste infundibular, una reacción farmacológica (bromoderma y iododerma), una poroqueratosis y las piodermitis vegetantes[7-10].

El tratamiento de elección es la extirpación quirúrgica completa, llegando en casos muy graves a la amputación. Se ha empleado el imiquimod al 5% en crema seguido o no de láser de CO₂; y de forma coadyuvante el curetaje, el interferón alfa intralesional, los retinoides orales, la criocirugía o la electrocirugía. La radioterapia no debe utilizarse como monoterapia por el riesgo de transformación anaplásica y metástasis posteriores[8, 11, 12].

**B. Monteagudo¹, J. Pérez-Valcárcel²,
M. Cabanillas¹, O. Suárez-Amor¹,
F. Campo-Cerecedo²**

¹Servicio de Dermatología.

²Servicio de Anatomía Patológica.

Complejo Hospitalario Arquitecto Marcide-
Novoa Santos. Ferrol. España.

Correspondencia:

Benigno Monteagudo Sánchez
Hospital Arquitecto Marcide
Estrada de San Pedro de Leixa, s/n
15405 Ferrol
e-mail: benims@hotmail.com

Bibliografía

1. Pattee SF, Bordeaux J, Mahalingam M, Nitzan YB, Maloney ME. Verrucous carcinoma of the scalp. *J Am Acad Dermatol* 2007; 56: 506-7.
2. González-Pérez R, Trébol I, Arregui A, García-Río I, Carnero L, Arrue I et al. Carcinoma verrugoso facial. Descripción de dos casos. *Actas Dermosifiliogr* 2009; 100: 160-2.
3. Muñoz Pérez MA, Lasanta B, Bernabeu Witel J, Conejo-Mir J. Tumores malignos cutáneos del pie. *Monogr Dermatol* 2005; 18: 67-74.
4. Bhushan M, Ferguson JE, Hutchinson CE, Muston. Carcinoma cuniculatum of the foot assessed by magnetic resonant scanning. *Clin Exp Dermatol* 2001; 26: 419-22.
5. Anderson BE, Billingsley E. Growing plaque on the foot. *N Engl J Med* 2005; 352: 488.
6. Floristán MU, Feltes RA, Sáenz JC, Herranz P. Carcinoma verrugoso del pie asociado a virus papiloma humano tipo 18. *Actas Dermosifiliogr* 2009; 100: 433-5.
7. Al Shahwan MA, AlGhamdi KM, AlSaif FM. Verrucous carcinoma presenting as giant plantar horns. *Dermatol Surg* 2007; 33: 510-2.
8. Lozzi GP, Peris K. Carcinoma cuniculatum. *CMAJ* 2007; 177: 249-51.
9. Monteagudo Sánchez B, Cabanillas González M, Pérez Fernández A, de la Cámara Gómez J, Campo Cerecedo F. Metástasis cutáneas zosteriformes de mesotelioma pleural maligno. *Rev Clin Esp* 2009; 209: 262-3.
10. Monteagudo-Sánchez B, Ginarte M, Durana C, Labandeira J, De las Heras C, Cacharrón JM. Poroqueratosis en una paciente con dermatomiositis. *Actas Dermosifiliogr* 2006; 97: 650-2.
11. Álvarez-Cruz AA, Vasudevan DA. An ulcerating foot lesion. *Am Fam Physician* 2005; 71: 1175-6.
12. Schalock PC, Korkik RI, Baughman RD, Chapman MS. Treatment of verrucous carcinoma with topical imiquimod. *J Am Acad Dermatol* 2006; 54: S233-5.