



Localizador: 13020

# Poroqueratosis lineal

## Linear porokeratosis

Cristina Fernández Sánchez,\* Cristina Galache Osuna,\* Yolanda Hidalgo García,\*  
 Lucía Palacio Aller,\* Pablo Gonzalvo Rodríguez‡

### Palabras clave:

Poroqueratosis, lineal,  
 laminilla corneida.

### Key words:

Porokeratosis, linear,  
 cornoid lamella.

### RESUMEN

La poroqueratosis lineal es una variante de la poroqueratosis poco frecuente, cuya distribución sigue las líneas de Blaschko. Presentamos el caso de un niño de 10 años con lesiones anulares, con borde queratósico en la extremidad superior izquierda de dos años de evolución.

### ABSTRACT

The linear porokeratosis is a rare variant of porokeratosis. The distribution of the lesions is following Blaschko's lines. We report a 10-year-old child with annular lesions with keratotic edge in left upper extremity of two years of evolution.

La poroqueratosis es un trastorno de la queratinización que se caracteriza por una o varias placas anulares con bordes queratósicos sobre elevados y centro en ocasiones atrófico, cuyas placas comparten histológicamente la presencia de la laminilla corneida.<sup>1</sup> Se han descrito cinco formas clínicas: poroqueratosis diseminada actínica superficial, poroqueratosis clásica (de Mibelli), poroqueratosis lineal, poroqueratosis palmar y plantar diseminada y poroqueratosis punctata.<sup>2</sup>

En cuanto a la etiología, numerosos estudios apoyan una herencia autosómica dominante con penetrancia incompleta, y como factores desencadenantes se menciona la radiación ultravioleta y la inmunosupresión.

## CASO CLÍNICO

Se trata de un niño de 10 años de edad, sin antecedentes familiares ni personales de interés. Llegó a nuestra consulta por la presencia de lesiones en la extremidad superior izquierda de dos años de evolución, que comenzaron en el dorso de la mano y se fueron extendiendo hacia la cara externa del brazo y antebrazo.

A nivel del dorso de la mano, brazo y antebrazo, con distribución lineal, presentó lesiones anulares ligeramente deprimidas, eritematoparuduzcas, con borde periférico sobre elevado y queratósico, no infiltradas. El tamaño osciló entre

0.4 y 1 cm. El resto de la exploración cutánea fue normal (Figuras 1 y 2).

Se realizó entonces una biopsia de una de las lesiones del antebrazo, cuya descripción histopatológica fue de foco de depresión epidérmica, con desaparición de la capa granulosa y columna de paraqueratosis focal, discreta vacuolización de la capa basal y presencia de cuerpos de Civatte y melanófagos en dermis superficial (Figura 3).

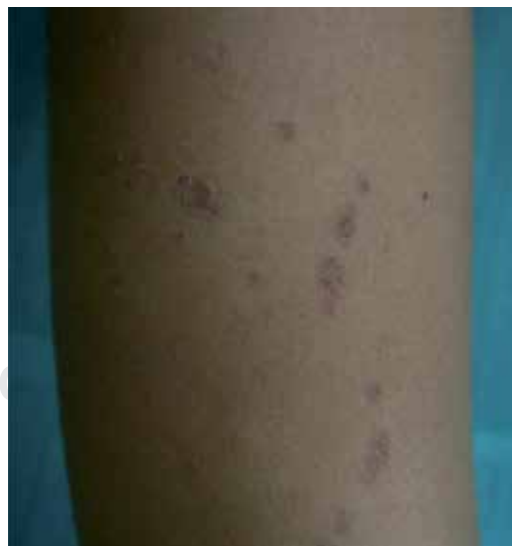

Figura 1. Lesiones con disposición lineal en antebrazo.

\* Servicio de Dermatología.

‡ Servicio de Anatomía Patológica.

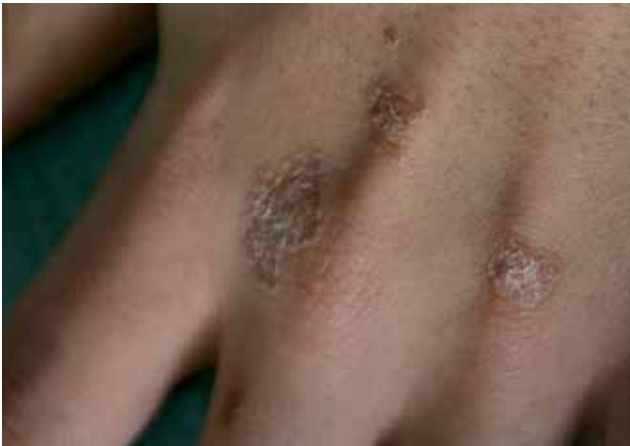Hospital de Cabueñes. Gijón, España.

Conflicto de intereses:  
 Ninguno.

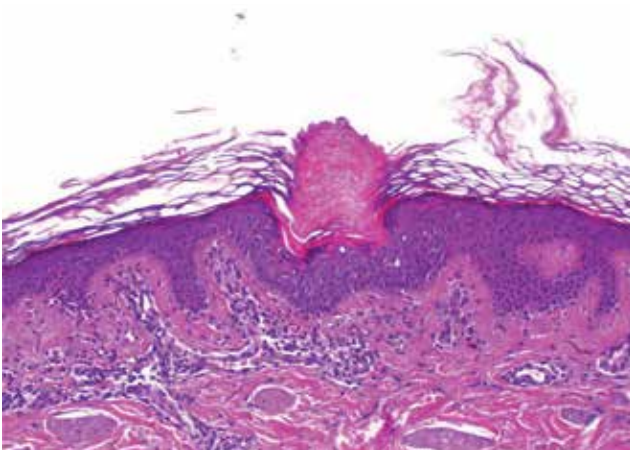
Recibido: 21/Marzo/2013.

Aceptado: 05/Mayo/2014.





**Figura 2.** Lesiones circinadas con borde sobreelevado y centro atrófico.



**Figura 3.** Invaginación epidérmica que asocia crecimiento de columna paraqueratósica.

El tratamiento con calcipotriol y retinoides tópicos fue infructuoso. Posteriormente con crioterapia hubo una respuesta parcial con aplanamiento de las lesiones del dorso de mano.

### COMENTARIO

La poroqueratosis lineal es una variante poco frecuente de todas las poroqueratosis (entre 3.5 y 16%). Ésta se interpreta como un mosaicismo de la poroqueratosis clásica. Se presenta generalmente en el nacimiento o en la infancia como pequeñas placas anulares, de crecimiento centrífugo,

con borde queratósico y en ocasiones centro atrófico, color eritematovioláceo o parduzco. Habitualmente sigue las líneas de Blaschko, que son asintomáticas y rara vez puede producir oncodistrofia.<sup>3</sup>

Existen dos tipos de poroqueratosis lineal: una localizada y otra generalizada. La localizada es la más frecuente, las lesiones son unilaterales y habitualmente afectan a una extremidad; en la forma generalizada, las lesiones son más numerosas y afectan a más de una región anatómica.<sup>4</sup>

El hallazgo histopatológico que caracteriza a las poroqueratosis es la «laminilla corneida», la cual está formada por una columna de células paraqueratósicas, con ausencia de capa granulosa en su base; la epidermis vecina puede mostrar hiperqueratosis y acantosis. En el centro de la lesión se observa atrofia y licuefacción de la capa basal, mientras que en la dermis papilar puede encontrarse moderado infiltrado inflamatorio y dilatación capilar.<sup>5</sup>

El diagnóstico diferencial de la poroqueratosis lineal se realiza con el liquen estriado, NEVIL, incontinencia pigmenti estadio II, liquen plano lineal, ictiosis lineal circunfleja y verrugas vulgares.

En la poroqueratosis lineal, el riesgo de transformación maligna hacia el carcinoma epidermoide, carcinoma basocelular y la enfermedad de Bowen se sitúa entre 7.5 y 19%, siendo más frecuente en las lesiones de mayor tamaño y más tiempo de evolución.<sup>6</sup> Se cree que la inestabilidad cromosómica junto con la sobreexposición del gen tumoral supresor P53 favorecen la formación de tumores malignos.

Existen diferentes opciones terapéuticas: imiquimod, 5-FU tópico, calcipotriol, ácido retinoico, crioterapia, dermoabrasión, láser de CO<sub>2</sub> y retinoides orales. Sin embargo, hasta el momento ningún tratamiento se ha mostrado completamente eficaz, habiendo normalmente poca respuesta, y cuando la hay, en ocasiones recidivan las lesiones.<sup>7</sup>

Es importante el seguimiento clínico de los pacientes con poroqueratosis lineal durante años, porque con ello se puede detectar precozmente, si la hubiera, malignización de alguna de las lesiones.

En resumen, presentamos un caso de poroqueratosis lineal, con una clínica bastante expresiva. En nuestro paciente, durante el control clínico de tres años no ha habido aparición de nuevas lesiones.

Correspondencia:

**Dra. Cristina Fernández Sánchez**

**E-mail:** crisfesaov@hotmail.com

## BIBLIOGRAFÍA

1. Dervis E, Demirkesen C. Generalized linear porokeratosis. *Int J Dermatol*. 2006; 45: 1077-1079.
2. Murase J, Guillian AC. Disseminated superficial actinic porokeratosis co-existing with linear and verrucous porokeratosis in an elderly woman: update on the genetics and clinical expression of porokeratosis. *J Am Acad*. 2010; 63: 886.
3. Kaur S, Thami SP, Mohan H, Kanwar AJ. Co-existence of variants of porokeratosis: a case report and a review of the literature. *J Dermatol*. 2002; 29: 305-309.
4. Kohara Y, Takeo T, Oshima Y, Akita Y, Tamada Y, Watanabe D. Linear porokeratosis with nail dystrophy. *Eur J Dermatol*. 2011; 21: 625-626.
5. Rahbarl H, Cordero AA, Mehregan AA. Linear porokeratosis: a distinctive clinical variant of porokeratosis of Mibelli. *Arch Dermatol*. 1974; 109: 526-528.
6. Guenova E, Hoetzenecker W, Metzler G, Rocken M, Schaller M. Multicentric Bowen disease in linear porokeratosis. *Eur J Dermatol*. 2007; 17: 439-440.
7. Marini M, Stark F, Margariños G. Poroqueratosis de Mibelli: tratamiento exitoso con imiquimod. *Act Terap Dermatol*. 2003; 25: 112-117.