



Localizador: 19061  
doi: 10.35366/93978

# Fibroxiantomas atípicos: estudio en 52 casos

## Atypical fibroxanthomas: study in 52 cases

José Juan Pereyra Rodríguez,\* Nahyr Parra Manrique,\* Javier Domínguez Cruz,†  
Rosa Corbis Llopis,‡ Julián Conejo-Mir‡

### Palabras clave:

Fibroxiantoma atípico,  
neoplasia maligna,  
epidemiología.

### Keywords:

Atypical fibroxanthoma,  
malignant neoplasia,  
epidemiology.

### RESUMEN

**Introducción:** El fibroxantoma atípico (FXA) es un tumor fibrohistiocitario superficial de malignidad intermedia, predominando en varones de edad avanzada en áreas fotoexpuestas. El objetivo de este trabajo es describir las características demográficas y clínicas de FXA de los pacientes tratados en un hospital de tercer nivel. **Material y métodos:** Estudio observacional, descriptivo, retrospectivo donde se incluyeron pacientes con diagnóstico histológico de FXA entre los años 2004-2017. Se dividió la muestra en dos periodos: 2004-2010 y 2011-2017 para contrastar diferencias entre periodos. Se recogieron características clínicas (sexo, edad del paciente, antecedente de cáncer de piel, localización y tamaño de la lesión). **Resultados:** Se incluyeron 52 pacientes, 41 varones y 11 mujeres, con una media de edad 78.8. La localización más frecuente fue el cuero cabelludo. Tres pacientes presentaron recidiva local. Se observó un incremento del 47.6% de los casos del segundo periodo de estudio. **Conclusión:** El FXA es un tumor con poca tendencia a recidivar. Se ha observado un incremento del número de FXA en los últimos años.

### ABSTRACT

**Introduction:** Atypical fibroxanthoma (FXA) is a superficial fibrohistiocytic tumor of intermediate malignancy, predominantly in elderly men in photoexposed areas. The objective of this work is to describe the demographic and clinical characteristics of FXA of patients treated in a third level hospital. **Material and methods:** Observational, descriptive, retrospective study where patients with histological diagnosis of FXA were included between the years 2004-2017. The sample was divided into two periods: 2004-2010 and 2011-2017 to contrast differences between periods. Clinical characteristics were collected (sex, age of the patient, history of skin cancer, location and size of the lesion). **Results:** 52 patients, 41 men and 11 women were included, with a mean age of 78.8. The most frequent location was the scalp. Three patients presented local recurrence. A 47.6% increase was observed in the cases of the second study period. **Conclusion:** FXA is a tumor with little tendency to recur. An increase in the number of FXA has been observed in recent years.

## INTRODUCCIÓN

El fibroxantoma atípico (FXA) fue descrito en 1963 como un tumor de la piel de células espinosas atípicas con bajo grado de malignidad.<sup>1</sup> Kempson en 1964 se refirió al FXA como un «proceso histológicamente agresivo pero histológicamente benigno» probablemente secundario a un proceso reactivo-reparativo de la dermis.<sup>2</sup> Actualmente, se considera al FXA un tumor fibrohistiocitario superficial de malignidad intermedia.<sup>3,4</sup> Es una neoplasia poco común con una incidencia estimada entre 0.24 a 1.8 casos por 100,000 personas.<sup>5,6</sup> No obstante, estos datos deben ser tomados con cautela pues existen escasos estudios publicados hasta el momento, la mayoría de un solo centro. Su incidencia es máxima en varones entre la séptima y octava década de la vida con antecedente de fotoexposición crónica, y se

localiza de manera más frecuente en el cuero cabelludo, cuello, orejas, mejillas y nariz. En pacientes jóvenes, tiende a aparecer en áreas no expuestas, sobre todo en extremidades.<sup>7</sup> El diagnóstico en raras ocasiones se sospecha clínicamente, siendo imprescindible un diagnóstico histológico.<sup>6,8,9</sup> Este tumor muestra positividad para CD68 vimentina, CD10, músculo liso y negatividad para citoqueratinas, S100 (melanoma) y desmina (leiomiocarcinoma).<sup>3,6-8</sup> La positividad del LN2 (CD74), un antígeno expresado por las células B, macrófagos, se ha relacionado con un comportamiento más agresivo. El diagnóstico diferencial debe hacerse con el histiocitoma fibroso maligno, carcinoma basocelular, carcinoma espinocelular, granuloma piógeno, melanoma amelanótico y el sarcoma de Kaposi, entre otros.<sup>10</sup> Se ha descrito una variante pigmentada que puede ser confundida tanto clínica como histológicamente con un melanoma.<sup>11</sup>

\* Unidad de Gestión Clínica de Dermatología. Hospital Universitario Virgen del Rocío, Sevilla, España.  
† Médico residente. Hospital Raul F Larcade. Buenos Aires, Argentina.

Conflicto de intereses:  
Ninguno.

Recibido:  
17/Noviembre/2019.  
Aceptado:  
19/Enero/2020.



Tabla 1: Diagnóstico de sospecha inicial.

Diagnóstico	n (%)
Carcinoma basocelular	28 (53.8)
Carcinoma espinocelular	17 (32.6)
Queratoacantoma	4 (7.6)
Dermatofibromas atípicos	2 (3.8)
Cuerno cutáneo	1 (1.9)

El tratamiento más extendido es la extirpación quirúrgica con márgenes de 1-2 cm, aunque un metaanálisis reciente ha demostrado que la cirugía de Mohs presenta tasas menores de recidiva.<sup>12</sup> No obstante, se trata de un tumor de buen pronóstico, con un riesgo de recidiva entre el 0 y 16% y las metástasis son poco frecuentes.<sup>12</sup>

El objetivo de este estudio es describir las características epidemiológicas y clínicas de los pacientes con FXA tratados en nuestro centro en los últimos años, así como las posibles diferencias existentes en el tiempo.

## MATERIAL Y MÉTODOS

Estudio observacional, descriptivo, retrospectivo en pacientes con diagnóstico histológico de FXA en un periodo de 14 años comprendido entre el año 2004 y 2017. Se recogieron las características demográficas del paciente (sexo, edad, antecedente de cáncer de piel y queratosis actínica), así como del tumor (localización, color, tiempo de evolución y tamaño de la lesión). Los pacientes fueron tratados según práctica clínica habitual, siendo el tratamiento en todos los casos la extirpación quirúrgica con márgenes entre 3 y 10 mm.

Se calcularon las frecuencias absolutas y relativas (en porcentaje) para las variables cualitativas y la media, desviación estándar (DE), así como mediana y rango para las variables cuantitativas.

Para estudiar las posibles diferencias entre estas variables en el tiempo, la muestra se dividió en dos periodos de siete años (2004-2010 vs 2011-2017) y se contrastaron mediante la prueba de  $\chi^2$  (variables cualitativas) o t-Student (variables cuantitativas). Todos los datos fueron recogidos y procesados mediante el paquete estadístico SPSS (*Statistical Package for Social Sciences*), versión 21.0.

## RESULTADOS

Se incluyeron un total de 52 pacientes con diagnóstico de FXA, de los cuales 41 (78.85%) fueron varones y 11 mujeres (21.15%). La edad media al diagnóstico fue de 78.8

± 10.78 años (rango 36-95 años). El 38% de los pacientes presentaron antecedentes de cáncer cutáneo no melanoma (carcinoma basocelular en 36.5% y espinocelular en 19.2%) y el 86.5% antecedentes de queratosis actínicas. En el momento del diagnóstico la sospecha inicial fue de FXA en tan sólo un caso (1.9%). En conjunto, en el 82.6% de los pacientes se sospechó una lesión maligna inicial, mientras que en tan sólo el 11.5% la sospecha fue de lesión benigna. El diagnóstico más frecuente fue el carcinoma basocelular seguido del espinocelular (Tabla 1).

La localización más frecuente fue el cuero cabelludo en 31 pacientes (59.6%), seguida de la cara en nueve casos (17.3%), cinco en el pabellón auricular (9.6%), tres en miembros inferiores (5.8%), dos en miembros superiores (3.8%), y finalmente un caso en la mano y hueso poplíteo respectivamente (1.9%) (Tabla 2). Globalmente, el 86.5% de las lesiones se localizaban en zonas fotoexpuestas, siendo la localización más frecuente el cuero cabelludo.

En la mayoría de los casos, el FXA se presentó como un nódulo solitario, asintomático con un tamaño medio

Tabla 2: Localización.

Localización	n (%)
Cuero cabelludo	31 (59.6)
Cara	9 (17.3)
Pabellón auricular	5 (9.6)
Miembro inferior	3 (5.8)
Miembro superior	2 (3.8)
Hueso poplíteo	1 (1.9)
Mano	1 (1.9)

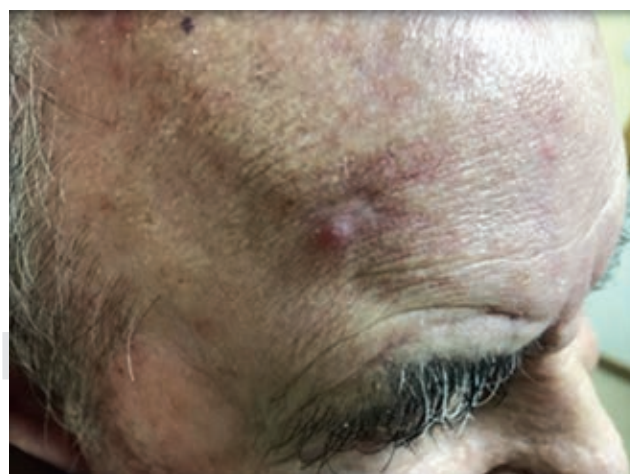
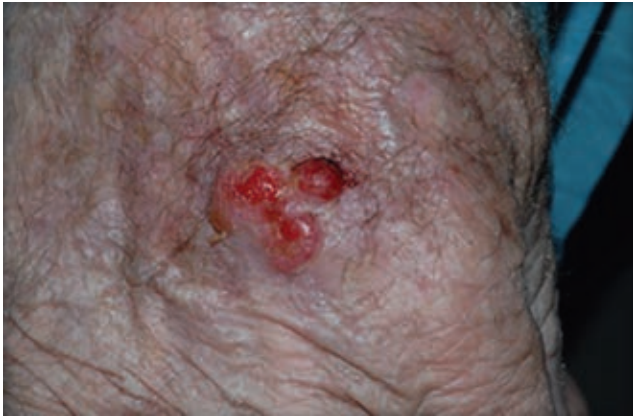
Figura 1: Fibroxantoma atípico en región frontal. Nódulo solitario color rosado.



**Figura 2:** Fibroxantoma atípico en mano. Nódulo solitario ulcerado color rojo.

26.7 ± 16.7 mm y una mediana de 20 mm (rango entre 4-75 mm) (Figuras 1 y 2). En 35 casos (65.3%) el tumor estaba ulcerado. Respecto a la forma de presentación, la mayoría (36 casos, 69.2%) presentó un crecimiento lento en más de 3 meses. El tamaño de las lesiones localizadas fuera del polo cefálico presentó una media superior de 32.43 ± 22.42 mm (rango 14-75 mm) frente a las localizadas dentro del polo cefálico que fue de 25.71 ± 15.80 (rango 4-60 mm), aunque estas diferencias no resultaron estadísticamente significativas. Las lesiones localizadas en el polo cefálico se presentaron a una edad más tardía (81.14 ± 8.1 años) frente a las localizadas fuera del polo cefálico que fue 65.63 ± 20.25 años, siendo esta diferencia estadísticamente significativa ( $p < 0.05$ ). No se encontró diferencia por tamaño respecto al sexo.

El tratamiento fue la cirugía en todos los casos, con una baja tasa de recidivas (tres casos, 5.8%). Estos tres casos fueron intervenidos de nuevo, sin encontrar nuevas recidivas. Ningún paciente desarrolló lesiones a distancia ni falleció debido al FXA.

Análisis por periodos. Al dividir por años, en el primer periodo (2004-2010) se incluyeron un total de 21 casos frente a los 31 casos del segundo periodo (2011-2017), objetivando por tanto un incremento del 47.6% del número de casos entre ambos periodos (Figura 3).

Por sexos, se observó un aumento del número de varones en el segundo periodo analizado (15 hombres y seis mujeres en el primer periodo frente a 26 hombres y cinco mujeres en el segundo).

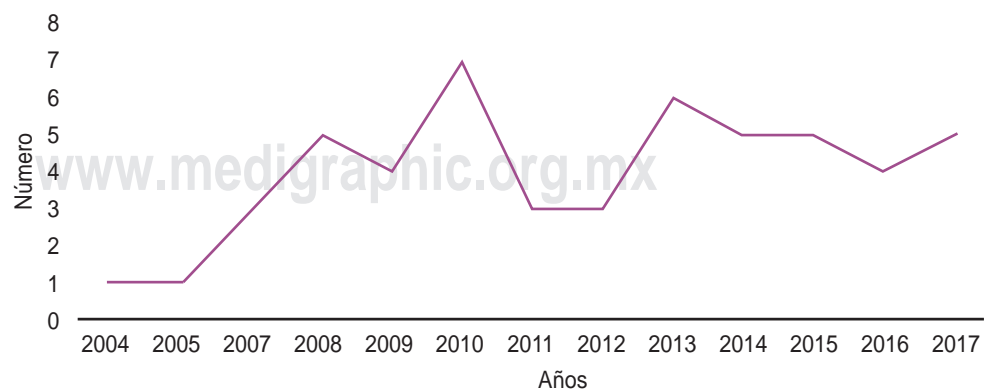
La edad media en el primer periodo fue de 76.72 ± 15.32 años (rango 36-95 años) y en el segundo periodo se incrementó hasta alcanzar una media de 80.63 ± 8.03 años (rango 61-94 años) (Tabla 3).

Respecto a la localización, se observó un marcado incremento del número de lesiones en el segundo periodo en cuero cabelludo (21 casos 67.7% vs 10 casos 47.6%) y, en menor medida, en el pabellón auricular (Figura 4).

No obstante, ninguna de estas diferencias alcanzó significación estadística.

## DISCUSIÓN

El FXA es un tumor fibrohistiocitario superficial de malignidad intermedia poco frecuente.<sup>3</sup> Fue descrito por Helwig por primera vez en 1963.<sup>1</sup> Kempson en 1964 se refirió al FXA como un proceso «histológicamente progresivo pero histológicamente benigno» probablemente secundario a un proceso reactivo-reparativo de la dermis.<sup>2</sup> Otros autores consideran al FXA una variante superficial o mínimamente invasiva de histiocitoma fibroso maligno (HFM)<sup>13,14</sup> debido a las características clínicas e histológicas similares. La etiología de los fibroxantomas es desconocida; sin embargo, se cree que se origina a partir de una respuesta proliferativa de células mesenquimáticas en la dermis a ciertos estímulos, como la radiación solar y radioterapia.<sup>10</sup> También hay estudios que han demostrado en el FXA una mutación del gen supresor 53, inducida por radiación



**Figura 3:**

Evolución anual del número de casos, donde se observa un aumento de casos en el segundo.

Tabla 3: Características epidemiológicas por periodos.

	2004-2010	2011-2017	p
Edad (media, DE)	76.7 ± 15.32	80.6 ± 8.03	0.236
Sexo (n, %)			
– Hombre	15 (71.4)	26 (83.9)	0.490
– Mujer	6 (28.6)	5 (16.1)	

ultravioleta.<sup>15,16</sup> Debido a su reciente descripción relativamente, y a su baja incidencia, existen pocas series de casos publicados. Trevor y colaboradores publicaron en 2010 un estudio que incluyó a 171 pacientes tratados en el Instituto de Patología Cutánea de Western, Australia,<sup>17</sup> siendo este el estudio con más serie de casos tratados en un mismo centro. En España, los estudios publicados con más casos de FXA han sido los de Gómez de la Fuente y su equipo (2005),<sup>18</sup> y de Sánchez-Herrero y su grupo (2008).<sup>19</sup> Ambos estudios incluyeron 10 pacientes con diagnóstico histológico de FXA. Por tanto, nuestro estudio constituye la mayor serie española.

El perfil epidemiológico de nuestra serie coincide con lo descrito en la literatura, con un 78.85% de varones con una edad media de 78.8 años, cifras muy similares a otras series publicadas,<sup>17,19-21</sup> así como asentar predominantemente (85.5% de los casos) en áreas fotoexpuestas.<sup>6</sup> En nuestro estudio la localización más frecuente fue el cuero cabelludo seguido de nariz, mejillas y pabellón auricular, en concordancia con las series publicadas.<sup>4,13</sup>

Hemos encontrado una diferencia significativa entre la edad de aparición más tardía en las lesiones localizadas en el polo cefálico ( $81.14 \pm 8.1$  años) frente a las localizadas fuera del polo cefálico que fue  $65.63 \pm 20.25$  años. Este hallazgo está en consonancia con estudios previos que encuentran mayor presencia en áreas no expuestas, sobre todo en miembros, en los pacientes más jóvenes.<sup>8</sup> Además, las lesiones que se presentaron fuera del polo cefálico fueron más grandes  $32.43 \pm 22.42$  mm, frente a las localizadas dentro del polo cefálico que fue de  $25.71 \pm 15.80$ .<sup>7,22</sup>

En nuestra serie, sólo un caso se sospechó clínicamente. Además de ser un tumor poco frecuente, tiene una apariencia inespecífica, incluso en ocasiones un aspecto benigno, por lo que la sospecha clínica inicial es poco habitual. En nuestra serie se presentó habitualmente como una lesión única, asintomática, nodular, de color rosado que se ulceraba (65.3%) y sangraba con frecuencia. No obstante, al contrario de la mayoría de las series, se presentó más frecuentemente como una lesión de crecimiento lento, en aproximadamente el 70% de los casos.<sup>8,17</sup>

Sólo tres pacientes (5.8%) presentaron una recidiva local, similar a las tasas de recidiva en la mayoría de series, que varían entre el 0 y 16%.<sup>5,6,12</sup> La mayoría de las recidivas se manifiestan durante los dos años posteriores a la extirpación quirúrgica, por lo que durante ese tiempo debe hacerse un seguimiento clínico estricto.<sup>23,24</sup> En nuestra serie ninguno de los pacientes presentó metástasis por FXA, habiéndose descrito en

## Localización

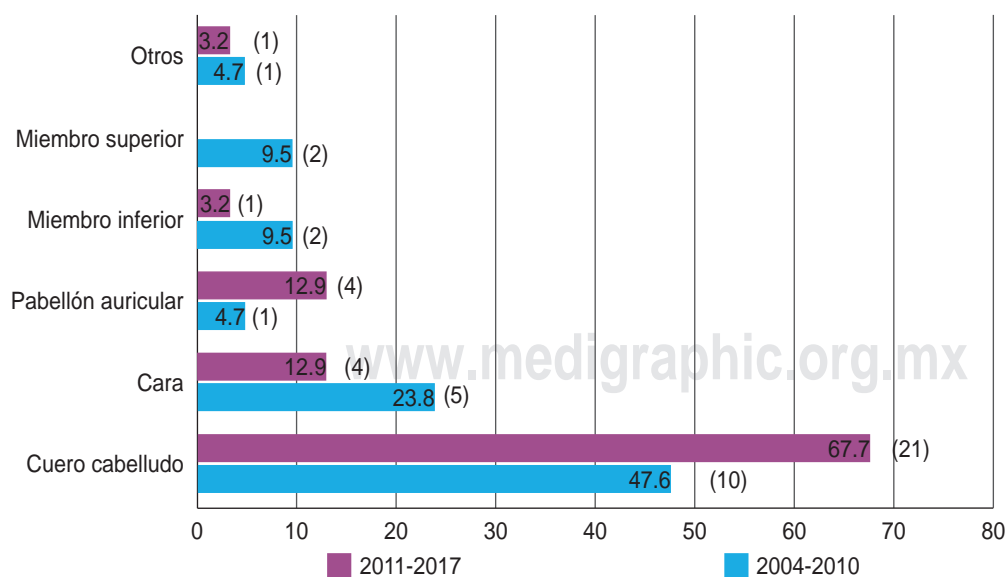


Figura 4: Diferencias de localización dividida por periodos de tiempo.



algunos casos, con una frecuencia de aparición entre 0.5 y 10%.<sup>6,13,23,25</sup> Éstas se localizan por orden de frecuencia en el tejido celular subcutáneo, ganglios, hígado y pulmón.

Todos nuestros pacientes fueron tratados mediante extirpación con márgenes entre 3 y 10 mm, incluyendo las recidivas. Aunque el tratamiento que presenta menores tasas de recidivas es la cirugía de Mohs (en fresco o diferido) según un reciente metaanálisis<sup>12</sup> la que presenta una calidad de estudios baja. Incluso en algunas series publicadas se ha optado por tratamientos menos radicales, como el curetaje y coagulación con tasas de recidivas similares a la extirpación.<sup>21</sup> Por todo ello, actualmente tanto la extirpación como la cirugía de Mohs pueden ser consideradas técnicas adecuadas.

Es destacable que en el segundo periodo de años (2011-2017) hemos observado un marcado incremento de más del 47% de casos. No hemos encontrado otros estudios que confirmen este incremento en la incidencia, aunque sí ha sido puesto de manifiesto en tumores relacionados con la exposición solar crónica y la edad, como el cáncer de piel no melanoma<sup>26</sup> y el carcinoma de células de Merkel, probablemente por las mismas razones propuestas: el aumento de los factores de riesgos asociados conocidos (fundamentalmente envejecimiento, radiación UV e inmunosupresión) y por un mayor cono-

cimiento de la enfermedad por parte de dermatólogos y patólogos.<sup>27</sup>

Otro hallazgo llamativo fue un marcado incremento del número de lesiones en el segundo periodo en cuero cabelludo (21 casos 67.7% vs 10 casos 47.6%), hecho que puede estar relacionado con una edad más tardía de presentación en este periodo.

## CONCLUSIONES

Presentamos una serie de 52 casos con diagnóstico histológico de FXA en un periodo de 14 años (2004-2017), donde evidenciamos un aumento de FXA en los últimos años, constituyendo la serie española más extensa hasta el momento. Se necesitan más estudios para confirmar el incremento en la aparición de estas lesiones. La mayoría de los hallazgos coinciden con lo descrito en la literatura, aunque en nuestros pacientes los tumores presentaron un crecimiento más lento.

### Correspondencia:

**José Juan Pereyra Rodríguez**

H.U. Virgen del Rocío,  
Centro de Diagnóstico, 3ª planta,  
Avda. Manuel Siurot S/N,  
41013, Sevilla.

**E-mail:** pe3reyra@gmail.com

## BIBLIOGRAFÍA

1. Helwig E. Atypical fibroxanthoma. *Tex State J Med.* 1963; (59): 664.
2. Kempson RL, McGavran MH. Atypical fibroxanthomas of the skin. *Cancer.* 1964; 17: 1463-1471. <http://www.ncbi.nlm.nih.gov/pubmed/14223763>. Accessed August 14, 2018.
3. Miller K, Goodlad JR, Brenn T. Pleomorphic dermal sarcoma: adverse histologic features predict aggressive behavior and allow distinction from atypical fibroxanthoma. *Am J Surg Pathol.* 2012; 36 (9): 1317-1326. doi: 10.1097/PAS.0b013e31825359e1.
4. Hussein MRA. Atypical fibroxanthoma: new insights. *Expert Rev Anticancer Ther.* 2014; 14 (9): 1075-1088. doi: 10.1586/14737140.2014.924401
5. Tolkachjov SN, Schmitt AR, Muzic JG, Weaver AL, Baum CL. Incidence and clinical features of rare cutaneous malignancies in Olmsted County, Minnesota, 2000 to 2010. *Dermatologic Surg.* 2017; 43 (1): 116-124. doi: 10.1097/DSS.0000000000000936.
6. Iorizzo LJ, Brown MD. Atypical fibroxanthoma: a review of the literature. *Dermatol Surg.* 2011; 37 (2): 146-157. doi: 10.1111/j.1524-4725.2010.01843.x.
7. Brenn T. Pleomorphic dermal neoplasms: a review. *Adv Anat Pathol.* 2014; 21 (2): 108-130. doi: 10.1097/PAP.0000000000000099.
8. Gru AA, Santa Cruz DJ. Atypical fibroxanthoma: a selective review. *Semin Diagn Pathol.* 2013; 30 (1): 4-12. doi: 10.1053/j.semdp.2012.01.001.
9. Weedon D. *Tumors and tumor-like proliferations of fibrous and related tissues.* In: Skin Pathology. 2nd ed. London: Churchill Livingstone; 2002, pp. 917-954.
10. Cordero M, Sorgentini C, Allevato MA, Cabrera H, Juarez M. Fibroxantoma atípico. *Act Ter Dermatol.* 2007; 30: 110-113.
11. Diaz-Cascajo C, Weyers W, Borghi S. Pigmented atypical fibroxanthoma: a tumor that may be easily mistaken for malignant melanoma. *Am J Dermatopathol.* 2003; 25 (1): 1-5. <http://www.ncbi.nlm.nih.gov/pubmed/12544091>. Accessed August 14, 2018.
12. Tolkachjov SN, Kelley BF, Alahdab F, Erwin PJ, Brewer JD. Atypical fibroxanthoma: systematic review and meta-analysis of treatment with Mohs micrographic surgery or excision. *J Am Acad Dermatol.* 2018; 79 (5): 929-934.e6. doi: 10.1016/j.jaad.2018.06.048.
13. Ziemer M. Atypical fibroxanthoma. *J Dtsch Dermatol Ges.* 2012; 10 (8): 537-550. doi: 10.1111/j.1610-0387.2012.07980.x.
14. Neil CA, Carlson SK, Macinnis C, Taylor JR, Battaglia T, LaMar WL et al. Clear cell atypical fibroxanthoma: a clinicopathologic study. *J Cutan Pathol.* 2002; 29 (6): 374-381. <http://www.ncbi.nlm.nih.gov/pubmed/12135470>. Accessed August 14, 2018.

15. Dei Tos AP, Maestro R, Doglioni C, Gasparotto D, Boiocchi M, Laurino L et al. Ultraviolet-induced p53 mutations in atypical fibroxanthoma. *Am J Pathol*. 1994; 145 (1): 11-17. <http://www.ncbi.nlm.nih.gov/pubmed/8030743>. Accessed August 14, 2018.
16. Sakamoto A, Oda Y, Itakura E, Oshiro Y, Nikaido O, Iwamoto Y et al. Immunoexpression of ultraviolet photoproducts and p53 mutation analysis in atypical fibroxanthoma and superficial malignant fibrous histiocytoma. *Mod Pathol*. 2001; 14 (6): 581-588. doi: 10.1038/modpathol.3880354.
17. Beer TW, Drury P, Heenan PJ. Atypical fibroxanthoma: a histological and immunohistochemical review of 171 cases. *Am J Dermatopathol*. 2010; 32 (6): 533-540. doi: 10.1097/DAD.0b013e3181c80b97.
18. Gómez de la Fuente E, Sols M, Pinedo F, Álvarez-Fernández JG, Vicente FJ, Naz E et al. Atypical fibroxanthoma. Clinical/pathological study of 10 cases. *Actas Dermosifiliogr*. 2005; 96 (3): 153-158. <http://www.ncbi.nlm.nih.gov/pubmed/16476356>. Accessed August 14, 2018.
19. Sánchez HC, Díez RE, Bélmar FP, Vergara SA, Jiménez BE, Cuevas SJ, Eusebio ME. Atypical fibroxanthoma. a clinicopathological and immunohistochemical study of ten cases. *Med Cutan Iber Lat Am*. 2008; 36 (2): 66-71.
20. Wollina U, Schönlebe J, Ziemer M, Friedling F, Koch A, Haroske G, Kaatz M et al. Atypical fibroxanthoma: a series of 56 tumors and an unexplained uneven distribution of cases in southeast Germany. *Head Neck*. 2015; 37 (6): 829-834. doi: 10.1002/hed.23673.
21. Mahalingam S, Shah A, Stewart A. Atypical fibroxanthoma: a case series and review of literature. *Auris Nasus Larynx*. 2015; 42 (6): 469-471. doi:10.1016/j.anl.2015.04.001.
22. Sakamoto A. Atypical fibroxanthoma. *Clin Med Oncol*. 2008; 2: 117-127. <http://www.ncbi.nlm.nih.gov/pubmed/21892274>. Accessed August 14, 2018.
23. Helwig EB, May D. Atypical fibroxanthoma of the skin with metastasis. *Cancer*. 1986; 57 (2): 368-376. <http://www.ncbi.nlm.nih.gov/pubmed/3942970>. Accessed August 14, 2018.
24. Koch M, Dimmler A, Alexiou C. Recurrent and metastasizing atypical fibroxanthoma. *HNO*. 2008; 56 (10): 1046-1051. doi:10.1007/s00106-007-1636-3.
25. Kargi E, Güngör E, Verdi M, Kuiaçogiu S, Erdogan B, Alli N et al. Atypical fibroxanthoma and metastasis to the lung. *Plast Reconstr Surg*. 2003; 111 (5): 1760-1762. <http://www.ncbi.nlm.nih.gov/pubmed/12655231>. Accessed August 14, 2018.
26. Gordon R. Skin cancer: an overview of epidemiology and risk factors. *Semin Oncol Nurs*. 2013; 29 (3): 160-169. doi: 10.1016/j.soncn.2013.06.002.
27. Coggshall K, Tello TL, North JP, Yu SS. Merkel cell carcinoma: an update and review part 1. pathogenesis, diagnosis, and staging. *J Am Acad Dermatol*. *J Am Acad Dermatol*. 2018; 78 (3): 433-442. doi: 10.1016/j.jaad.2017.12.001.