

# Enfermedad mano-pie-boca. Presentación de un caso y breve revisión de la literatura

Dra. Virginia Martínez Estrada,\* Dr. Moisés Laureano Lazcano\*\*

## RESUMEN

La enfermedad mano-pie-boca es una enfermedad exantemática que ocurre principalmente en niños menores a 10 años de edad, ocasionada por los virus Coxsackie A16 y enterovirus 71 principalmente. Es una enfermedad completamente benigna, cuyo periodo de incubación oscila entre los 3 y 7 días, no deja secuelas, huellas ni cicatrices cuando desaparece, generalmente a los 7-10 días. Los signos y síntomas típicos son mucho más severos en los adultos donde puede manifestarse como una estomatitis muy dolorosa. Sin embargo, en los niños las características clínicas son mucho más leves, precedidas por un periodo prodrómico de 12 a 24 horas con fiebre ligera, malestar general y ligero dolor abdominal y/o sintomatología respiratoria durante 1 o 2 días. Posteriormente aparecen las vesículas orales que rápidamente se ulceran, y después aparecen las otras vesículas en localizaciones típicas (manos y pies). El diagnóstico generalmente es clínico. Se presenta el caso de una niña de 4 años de edad quien acudió a consulta con el antecedente de haber iniciado 2 días previos con sintomatología de resfriado común, febrícula y la aparición de 2 úlceras en boca y la posterior aparición súbita de vesículas en palmas, dedos, plantas y primeros ortijos. Se dio tratamiento con enjuagues bucales a base de gel de hidróxido de aluminio y magnesio, 3 veces al día con la desaparición de las lesiones en 10 días.

Palabras clave: Enfermedad mano-pie-boca, exantemas.

## ABSTRACT

*Hand, foot and mouth disease is an exanthema which generally occurs in children under 10 years old, caused by Coxsackie virus A16 and enterovirus 71. This is a completely benign disease, and its incubation period is of 3-7 days, lasts about 7-10 days usually without sequelae, crusting or scarring. The typical signs and symptoms are more severe in adults and may cause painful stomatitis. However, this signs and symptoms are mild in children, they are preceded by a brief prodrome of 12-24 hours characterized by low-grade fever, malaise and abdominal pain and/or respiratory symptoms for one or two days. After the prodrome, vesicles appear in the oral mucosa which rapidly ulcerate and afterwards several vesicles emerge in typical localizations of the disease (palms and soles). The diagnosis is usually made on clinical basis. The present case is about a white girl, 4 years old who came to consult because of the antecedent of respiratory symptoms, low-grade fever and the presence of 2 oral ulcers since the previous 2 days, furthermore, emerging vesicles in palms, fingers; soles and toes. The treatment were mouth washes with aluminium and magnesium hydroxide gel, three times a day, lesions totally disappeared within 10 days.*

Key words: *Hand-foot-and-mouth disease, exanthemas.*

## HISTORIA

La enfermedad mano-pie-boca fue descrita por primera vez en 1957 en Toronto, Canadá por Robinson et al, quienes describieron una epidemia de estomatitis vesicular y exantema en manos y pies, de los cuales se

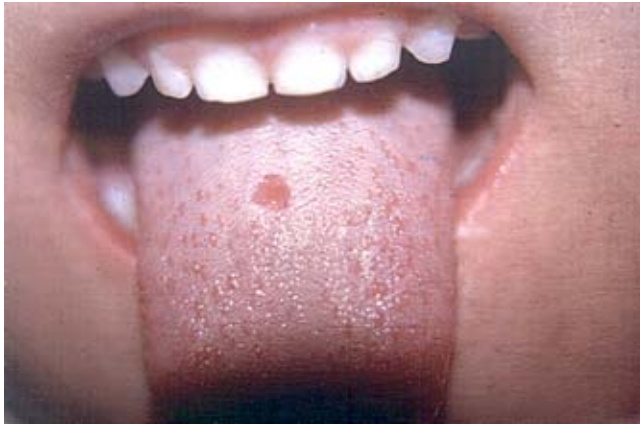aisló el virus Coxsackie A16. Después, Alsop et al en 1959, describieron una segunda epidemia en Inglaterra y acuñaron el término de enfermedad mano-pie-boca.<sup>2</sup>

## EPIDEMIOLOGÍA

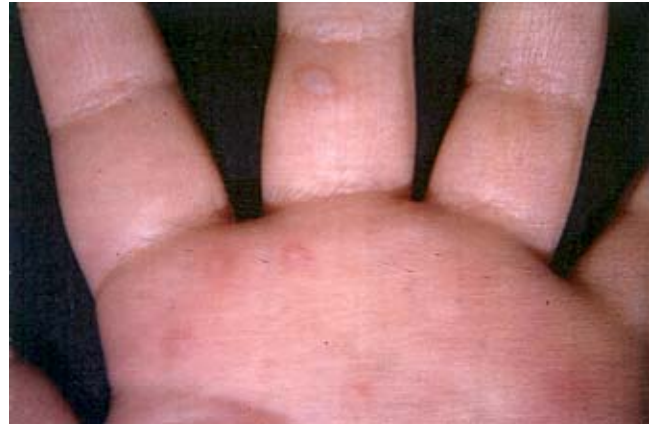La mayor parte de los casos se dan en niños menores de 10 años de edad,<sup>1,2</sup> aunque también hay reportes de enfermedad en adultos en quienes las manifestaciones son mucho más severas, manifestándose como esto-

\* Dermatóloga. Centro Dermatológico Pascua (CDP).

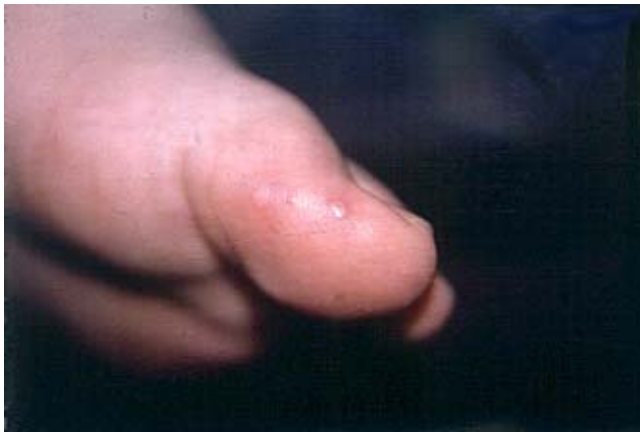\*\* Residente 3er. año Dermatología, CDP.



**Figura 1.** Lesiones iniciales de lengua (úlceras).



**Figura 2.** Vesículas en palmas y caras palmares de dedos.



**Figura 3.** Lesiones iniciales en caras lateral de primeros ortijos y plantas.

matitis dolorosa.<sup>8</sup> Es una enfermedad muy contagiosa, la transmisión es horizontal de niño a niño y de forma vertical a los adultos.<sup>2</sup> Se han aislado y asociado como causantes de esta enfermedad al virus Coxsackie A16 y al enterovirus 71.<sup>1-3,6,7</sup> Este último tiene tendencia estacional, sus periodos agudos de enfermedad ocurren en climas templados. Las formas más habituales de aislamiento del Coxsackie o del enterovirus son las heces fecales y/o de la faringe.<sup>2</sup>

El periodo de incubación es corto, varía entre 3 y 7 días. Las infecciones debidas a enterovirus (miembro de la familia picornavirus) se debe a un mecanismo patogénico clásico. La implantación viral inicial es oral y en íleon, seguida por una extensión a los nódulos linfáticos regionales en las siguientes 24 horas. A las 72 horas ocurre una viremia seguida de una siembra viral en los sitios de infección secundarios como son: la mucosa oral, manos y pies.

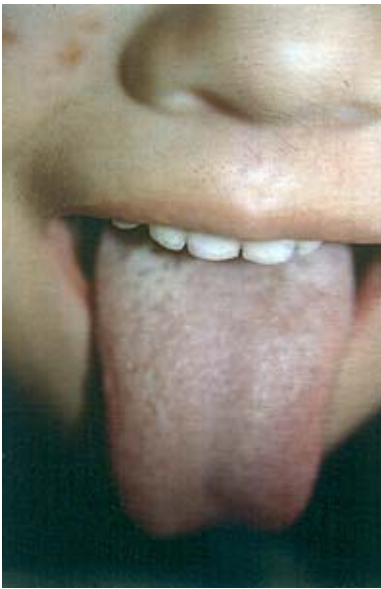Al 7º día hay elevación de anticuerpos y posteriormente la declinación de la enfermedad.<sup>2</sup>

### CARACTERÍSTICAS CLÍNICAS

Primero se presenta un breve periodo prodrómico de 12 a 24 horas manifestado por fiebre ligera, malestar general, ligero dolor abdominal y/o sintomatología respiratoria. En niños las manifestaciones son mucho más leves que en los adultos. Las lesiones iniciales en el 90% de los pacientes son las vesículas en mucosa oral, las cuales son pocas y muy características, hasta 24 horas después del exantema aparecen las vesículas cutáneas. Las vesículas orales miden entre 3 y 7 mm (generalmente 5 mm) de diámetro, de pared delgada, gris perla y con un halo eritematoso, ovales o lineales pero no circulares y rápidamente se ulceran semejando herpangina, éstas pueden dificultar la alimentación debido a que la lengua puede estar con edema y dolorosa. Las vesículas cutáneas pueden ser en número variable o hasta 100 las que aparecen característicamente en caras laterales y dorsales de dedos, alrededor de las uñas, alrededor del talón, pero también en las flexuras de palmas y plantas. A los pocos días forman costras muy pequeñas para después desaparecer por completo en un periodo de 7-10 días sin dejar secuelas, costras o cicatrices.<sup>1-3,7</sup> Las recurrencias son realmente excepcionales, en pacientes atópicos la erupción vesicular puede semejar la erupción variceliforme de Kaposi.<sup>3</sup>

### HISTOPATOLOGÍA

Aunque ésta no se realiza, los hallazgos histopatológicos son los siguientes: La lesión cutánea característica es



**Figura 4.**

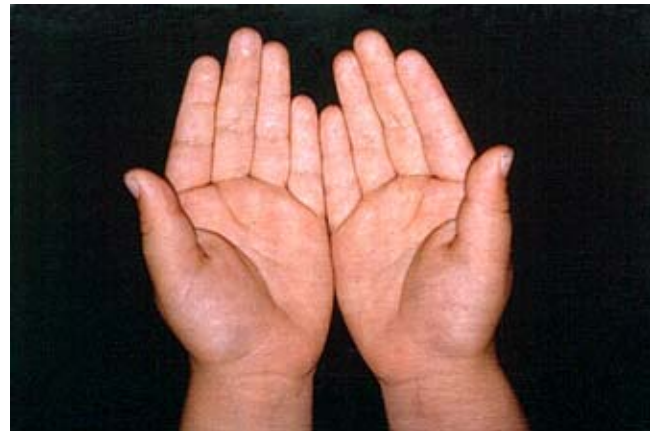
la vesícula intraepidérmica, ésta tiene neutrófilos, células mononucleares y contenido proteináceo eosinofílico. Conforme la lesión se hace vieja, hay pérdida focal de la capa basal, lo que da por resultado una ampolla subepidérmica. El techo de la ampolla frecuentemente es necrótico con una discreta cantidad de células epidérmicas disqueratóticas y acantolíticas. La epidermis adyacente a la vesícula muestra signos de edema intracelular, lo cual también se llama degeneración reticular. La dermis que está por debajo de la vesícula muestra edema y contiene un infiltrado perivascular polimorfo compuesto por linfocitos y neutrófilos. Se han podido observar mediante microscopia electrónica las partículas intracitoplasmáticas en un arreglo cristalino característico del virus Coxsackie.<sup>2</sup>

### TRATAMIENTO

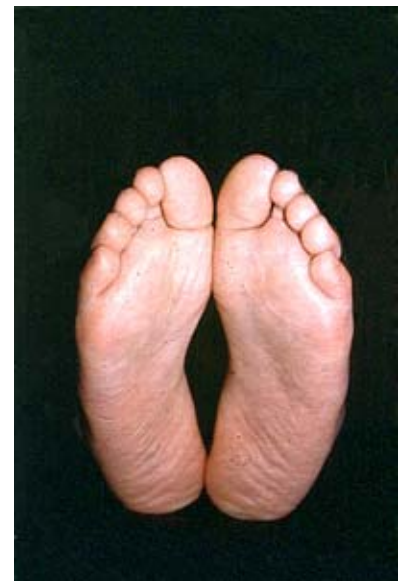
El tratamiento indicado es solamente el alivio sintomático.<sup>1-3</sup> Se ha intentado administrar aciclovir durante el 1º o 2º días posteriores al exantema pero es totalmente ineficaz como cualquier otro antiviral, puesto que parece que el propio interferón del paciente es el responsable de la mejoría y desaparición de la enfermedad. El aciclovir inactiva a la timidin-cinasa, fundamental en herpes virus, pero el virus Coxsackie carece de esta enzima.<sup>6</sup>

### CASO CLÍNICO

Se presenta a NHG de 4 años de edad, estudiante de preescolar, originaria y residente del D.F. quien acu-



**Figura 5.**



**Figuras 4, 5 y 6.**  
Fotos de control, 10 días después sin lesiones.

dió a consulta al Centro Dermatológico Pascua por primera vez el 24/septiembre/1998. Presentaba una dermatosis diseminada a cabeza de la que afectaba cara y de ésta la lengua, miembros torácicos de los que afectaba manos y de ésta las palmas y caras palmares de dedos; y miembros pélvicos de los cuales afectaba pies y de éstos las plantas y caras laterales de primeros orтеjos; es una dermatosis bilateral y simétrica. Con un aspecto monomorfo constituida por varias vesículas en forma de estrella, de entre 0.1 y 0.4 cm de diámetro mayor, color gris perlado, rodeadas por un halo eritematoso, de evolución aguda y asintomática.

En el resto de la exploración física de piel y anexos no hallamos otras alteraciones. Al interrogatorio refiere

haber iniciado 2 días antes con sintomatología de resfriado común y presencia de febrícula, e inmediatamente después, aparecieron 2 úlceras en lengua que no dificultaron la alimentación; (*Figura 1*) y poco después (aproximadamente 10 horas después) se presentaron las vesículas en palmas y plantas pero sin originarle ninguna molestia agregada (*Figuras 2,3*). Como tratamientos previos refiere haber auto-recetado paracetamol por la fiebre que presentaba.

En el resto de la historia clínica, no refiere otros antecedentes de importancia para el padecimiento actual.

Mediante los datos clínicos presentados y el cuadro clínico típico, se realizó el diagnóstico de enfermedad mano-pie-boca y se decidió el siguiente tratamiento:

Se indicó la realización de enjuagues bucales 3 veces al día con gel hidróxido de aluminio y magnesio.

En una cita para control posterior, las lesiones habían desaparecido en su totalidad en un periodo de 10 días sin quedar evidencia de las mismas (*Figuras 4,5,6*).

### COMENTARIO

La enfermedad mano-pie-boca es una enfermedad exantemática poco frecuente, típica de la infancia y representa una entidad digna de tomarse en cuenta, haciendo hincapié en los antecedentes y cuadro clínico, y así evitar tratamientos inadecuados, principalmente con antibióticos primordialmente por el antecedente de cuadro respiratorio y/o dolor abdominal, así como la pre-

sentación de fiebre; o antivirales pensando en la etiología viral de esta entidad.

La paciente presentada en este trabajo acudió a consulta con los antecedentes y el cuadro clínico típicos, que son concordantes con aquéllos presentados en la literatura mundial.

### BIBLIOGRAFÍA

1. HABIF ThP. Exanthems and drug eruptions. En: Habif, ThP. *Clinical Dermatology. A color guide to Diagnosis and Therapy*. Editorial Mosby. 3ª edición, 1996: 412-413.
2. Hood AF, MIHM Jr MC. Hand-foot-and-mouth disease. En: Fitzpatrick ThB et al. *Dermatology in general Medicine Vol II*, Editorial McGraw-Hill, 4ª edición, 1993: 2521-2524.
3. Highet AS, Kurtz J. Coxsackie viruses/Hand, foot and mouth disease. En: Rook W. *Textbook of Dermatology*, vol 2. Attica Cibernetics CD-ROM, versión 3.10, editorial Doyma, 5ª edición. 1992.
4. Robinson CR, Doane FW, Rhodes AJ. Report on an outbreak of febrile illness with pharyngeal lesions and exanthem: Toronto, summer 1957, isolation of Coxsackie virus. *Can Med Assoc J* 1958; 79: 615-621.
5. Alsop J, Flewett TH, Foster JR. Hand-foot-and-mouth disease in Birmingham in 1959. *Br Med J* 1960; 2: 1708-1711.
6. Shelley WB, Hasim M, Shelley ED. Acyclovir in the treatment of hand-foot-and-mouth disease. *Cutis* 1996; 57: 232-34.
7. Kushner D, Caldwell BD. Hand-foot-and-mouth disease. *J Am Podiatr Med Assoc* 1996; 86: 257-259.
8. Cawson RA, McSwiggan DA. An outbreak of hand, foot and mouth disease in a dental hospital. *Oral Surg Oral Med Oral Pathol* 1969; 27: 451-459.