

## Caso clínico

# Pénfigo seborreico infantil

Josefina De Peña Ortiz,\* Alberto Ramos-Garibay,\*\* Tere Ivette Villanueva Ramos\*\*\*

### RESUMEN

El pénfigo forma parte de un grupo de enfermedades ampollas autoinmunes de la piel y mucosas; se caracteriza histológicamente por ampollas intraepidérmicas, secundarias a la pérdida de adhesión entre los queratinocitos e inmunopatológicamente por la presencia de autoanticuerpos IgG circulantes dirigidos contra la superficie de los queratinocitos. Se clasifica en tres formas mayores: pénfigo vulgar, con ampollas suprabasales en piel y en muchos casos también en mucosas; pénfigo foliáceo, con ampollas subcórneas solamente en piel; y pénfigo paraneoplásico. El pénfigo vegetante es una variedad del pénfigo vulgar, el eritematoso (seborreico) y el fogo selvagem representan las variedades localizadas y endémicas del pénfigo foliáceo, respectivamente. El pénfigo seborreico (síndrome de Senear-Usher o pénfigo eritematoso) es la variedad más frecuente después del vulgar. Clínicamente se presenta en forma de placas eritematoescamosas o eritematocostrosas bien definidas, de aspecto y distribución seborreica. En regiones malares adopta un patrón en «alas de mariposa». Predomina entre los 15 y 84 años de edad. El diagnóstico diferencial debe realizarse principalmente con el lupus eritematoso y la dermatitis seborreica. En las formas iniciales, el diagnóstico se complica si no se piensa en esta entidad y se carece de experiencia clínica.

Palabras clave: Pénfigo seborreico infantil, pénfigo eritematoso, pénfigo foliáceo.

### ABSTRACT

*Pemphigus is a group of autoimmune blistering diseases of the skin and mucous membranes that is characterized by histologically, intraepidermal blisters due to the loss of cell-cell adhesion of keratinocytes; and immunopathologically by the finding of in vivo bound and circulating IgG autoantibodies directed against the cell surface of keratinocytes. Pemphigus can be divided into three major forms: pemphigus vulgaris, with deep blisters in the epidermis and in some cases also in mucous membranes; pemphigus foliaceus with superficial blisters only in the epidermis; and paraneoplastic pemphigus. Pemphigus vegetans is a variant of pemphigus vulgaris; pemphigus erythematosus and fogo selvagem represent the localized and endemic forms of pemphigus foliaceus, respectively. Pemphigus erythematosus, also known as Senear-Usher syndrome is the most frequent form after pemphigus vulgaris. The clinical features include erythematosus and scaly plaques, well defined, with a seborrheic distribution. Most of the patients have been reported between 15 through 84 years of age. Main differential diagnosis include erythematosus lupus and seborrheic dermatitis. In the localized or initial forms, the diagnosis may be hard if the physician has no experience in this cases.*

Key words: *Pemphigus erythematosus, pemphigus foliaceus, Senear-Usher syndrome.*

### INTRODUCCIÓN

El término pénfigo proviene del griego «*pemphix*» que significa ampolla o burbuja y describe a un grupo de enfermedades ampollas crónicas, en las cuales, por

medio de autoanticuerpos dirigidos contra los queratinocitos, se produce pérdida de la adhesión entre dichas células; este proceso se denomina acantólisis.<sup>1</sup>

El primer caso de pénfigo seborreico o eritematoso fue descrito por Ormsby y Mitchell en 1921. La primera casuística con más pacientes fue publicada por Senear y Usher, en 1926; en honor a ellos se le designa con sus nombres.

Gray, en 1938, fue el primero en considerar al pénfigo eritematoso como una forma localizada de pénfigo foliáceo. La historia moderna del pénfigo inicia con el descu-

\* Jefe de la Clínica de Enfermedades Vesículo-Ampollas Autoinmunes.

\*\* Dermatopatólogo.

\*\*\* Residente de segundo año de Dermatología.

brimiento por Beutner y Jordon, en 1964, de anticuerpos circulantes dirigidos contra los queratinocitos.<sup>2,3</sup>

### EPIDEMIOLOGÍA

En la mayoría de los países, el pénfigo vulgar es más común que el foliáceo, excepto en Finlandia, Túnez y Brasil. En cuanto al pénfigo seborreico o eritematoso, la edad de inicio varía de los 17 a los 84 años (promedio de 54 años), aunque se han comunicado varios casos en niños. La enfermedad se observa en todo el mundo y todas las razas. La relación entre el sexo masculino y femenino es de 1:1.2.<sup>3,4</sup>

### PATOGENIA

Por medio de microscopia inmunoelectrónica se localizan los antígenos del pénfigo vulgar y foliáceo en los desmosomas. Se encontró que dichos antígenos son glicoproteínas transmembranales de 160 kDa en el caso del pénfigo foliáceo y corresponden específicamente a la desmogleína 1; esto explica por qué en esta variedad la presentación sea exclusivamente cutánea. En las variedades mucocutáneas de pénfigo vulgar se encuentran autoanticuerpos dirigidos tanto contra desmogleína 1 como 3.<sup>1,4</sup>

### MANIFESTACIONES CLÍNICAS

Se caracterizan por placas eritematoescamosas que aparecen generalmente en la cara, principalmente en regiones malares y en otras áreas seborreicas. Originalmente, el término pénfigo eritematoso se introdujo para describir manifestaciones inmunológicas tanto de lupus eritematoso como de pénfigo; sin embargo, son escasas las publicaciones de pacientes que presentan simultáneamente las dos enfermedades.<sup>1,5</sup>

### HISTOPATOLOGÍA

Los cambios histológicos de las variedades localizada y generalizada de pénfigo foliáceo son idénticos. Se encuentra acantólisis en la epidermis superior, dentro o adyacente a la capa granular. Debido a que las ampollas son superficiales y frágiles, con frecuencia es difícil obtener lesiones intactas para su estudio histológico. A pesar de esto, pueden encontrarse algunos queratinocitos acantolíticos adheridos al techo o piso de la ampolla. Generalmente la epidermis inferior se encuentra respetada. Las ampollas son indistinguibles de aquéllas encontradas en el síndrome de la piel escaldada por *S.*

*aureus* o el impétigo buloso, ya que en estas dos entidades también la desmogleína 1 es el blanco, en estos casos de la exotoxina, denominada exfoliatina. Algunas veces la ampolla puede contener numerosas células inflamatorias, particularmente neutrófilos. Se puede encontrar espongirosis eosinofílica en lesiones tempranas de pénfigo foliáceo. La dermis muestra un número moderado de células inflamatorias, entre las que se encuentran frecuentemente eosinófilos.<sup>1,2,6</sup>

### DIAGNÓSTICO DIFERENCIAL

Debe realizarse con otras formas de pénfigo previamente mencionadas, impétigo buloso, dermatosis pustular subcórnea, la enfermedad lineal por IgA y dermatitis seborreica. La demostración de autoanticuerpos IgG es esencial para separar las entidades mencionadas de la familia de los pénfigos. Se debe realizar una revisión completa de los medicamentos que ha tomado el paciente para descartar un pénfigo foliáceo inducido por medicamentos.<sup>1</sup>

### TRATAMIENTO

Cuando el pénfigo foliáceo se encuentra activo y diseminado, el tratamiento es en general similar al del pénfigo vulgar; éste incluye medicamentos como la prednisona por vía oral; se inicia con dosis de 1 mg/kg/día (generalmente 60 mg/kg/día); medicamentos tópicos como esteroides, antibióticos e inmunomoduladores (tacrolimus, ciclosporina); y finalmente, tratamientos agresivos, entre los que se incluyen agentes inmunosupresores en combinación con la prednisona por vía oral (azatioprina, ciclofosfamida, micofenolato de mofetilo, ciclosporina, metilprednisolona en pulsos, metotrexato, plasmaféresis, IgIV, rituximab, etc.).<sup>7-9</sup>

En algunos casos de pénfigo eritematoso o seborreico, las lesiones pueden permanecer localizadas por mucho tiempo; en estos pacientes no se requiere de tratamiento sistémico, generalmente se mantienen controlados con esteroides tópicos potentes. Se puede utilizar dapsona con muy buenos resultados cuando los neutrófilos son dominantes en la histología.<sup>1,10</sup>

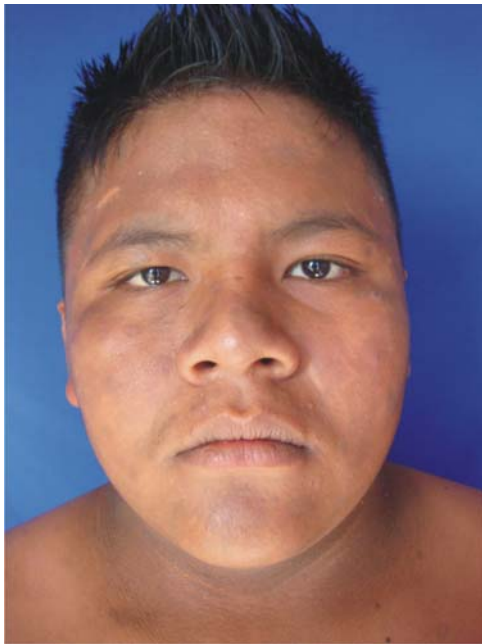### CASO CLÍNICO

Paciente del sexo masculino de 12 años de edad, estudiante, originario de México, D. F. y residente de Jaltepec del Candazo, Mixe, Oaxaca. Acude a consulta en el 2006 con una dermatosis diseminada a cabeza y tronco, que afecta frente, dorso de la nariz, mejillas, mentón y

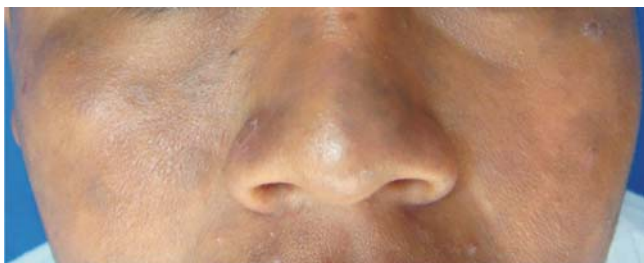tórax en su cara anterior, en forma bilateral y asimétrica, constituida por placas eritematoescamosas de 1 a 4 cm, algunas con exulceraciones pequeñas, así como hiperpigmentación residual, de evolución crónica y asintomática (*Figuras 1 y 2*). El signo de Nikolsky es positivo.

Refiere que inició el padecimiento tres años previos a la consulta, con costras en piel cabelluda; posteriormente aparecieron lesiones en cara y tronco. Se le aplicó clotrimazol, acetato de dexametasona y sulfato de neomicina, con lo que desaparecieron las lesiones del cuerpo. Las lesiones de la cara se exacerbaban con la exposición al sol. Dentro de sus antecedentes personales patológicos, no patológicos y heredofamiliares no se encontraron hallazgos importantes para el padeci-

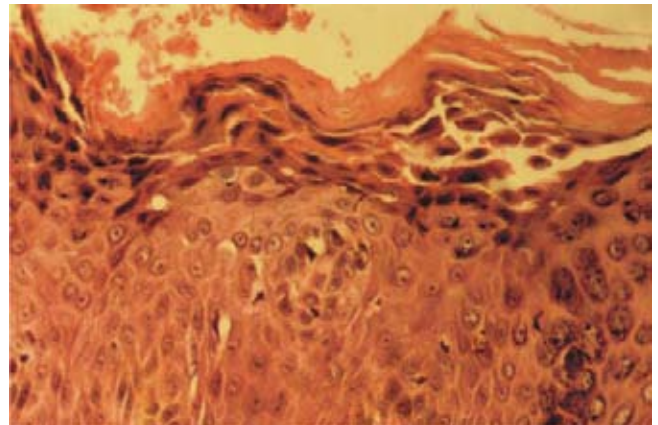
miento actual. Se decidió iniciar protocolo de estudio que incluyó exámenes de laboratorio, todos con valores de referencia normales. Con el diagnóstico clínico de pénfigo seborreico vs lupus eritematoso cutáneo hipertrófico, se realizó biopsia incisional. En el estudio histopatológico se encontraron células acantolíticas fusiformes, intensamente basófilas por debajo de la capa córnea, así como en el epitelio de algunos folículos pilosos (*Figuras 3 y 4*). Además de lo anterior, se observó marcada acantosis irregular a expensas de los procesos interpapilares y algunos desprendimientos



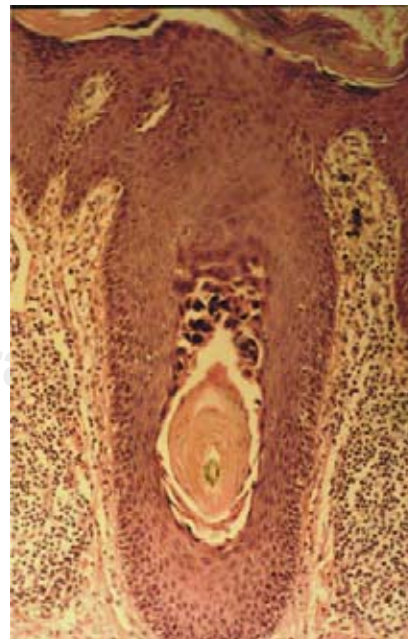
**Figura 1.** Distribución de las lesiones en topografía «seborreica».



**Figura 2.** Placas eritematovioláceas e hiperpigmentadas.



**Figura 3.** Epidermis con fisuras acantolíticas subcórneas. Células acantolíticas en la capa granulosa (H&E 25x).



**Figura 4.** Células acantolíticas en el interior del infundíbulo folicular (H&E 10x).

subepidérmicos. Sobre estos datos, se llegó al diagnóstico integral de pénfigo seborreico.

Se inició tratamiento con prednisona 50 mg/día por 1 mes y filtro solar. Posteriormente se redujo la dosis en forma progresiva. Actualmente se encuentra con 15 mg/día.

### COMENTARIO

El pénfigo seborreico generalmente se presenta después de los 17 años de edad; se considera raro antes de los 15 años, como en el caso motivo de esta publicación, en el cual el diagnóstico no es fácil, si no se tiene en cuenta la posibilidad del pénfigo seborreico durante la infancia. Al observar la diversidad de los diagnósticos diferenciales, la biopsia adquiere importancia fundamental para llegar a un diagnóstico definitivo y poder iniciar un tratamiento certero.

### BIBLIOGRAFÍA

1. Amagai M. Capítulo 30: *Pemphigus* En: *Dermatology de Bologna*, Jorizzo, Rapini, 2ª ed., España, Mosby Elsevier, 2008: 417-429.
2. De Peña J, Ramos GA, Fernández G. Pénfigo eritematoso. Presentación de un caso con manifestación clínica inicial mínima. *Rev Cent Dermatol Pascua* 2003; 12: 79.
3. Stanley J. *Pemphigus*. En: *Fitzpatrick's Dermatology in General Medicine*. 7ª edición. EUA: Mc Graw-Hill Companies, Inc., 2008. ([www.accessmedicine.com](http://www.accessmedicine.com))
4. Martel P, Joly P. *Pénfigo*. En: *Encyclopedie medico-chirurgicale. Dermatología*. Paris: Elsevier, Editions scientifiques et medicales. 2003: E98-250-A10.
5. Cohen LM, Karp SD, Harrist TJ, Clark WH. Enfermedades vesiculoampollares y vesiculopustulosas. En: David Elder editor. *Lever. Histopatología de la piel*. Buenos Aires, Argentina: Editorial Intermédica, 1999: 204-206.
6. Zambrano MT. Pénfigo, Artículo de revisión. *Dermatología Rev Mex* 2004; 5: 249.
7. Connelly EA, Aber C, Kleiner G, Nousari C, Charles C, Schachner LA. Generalized erythrodermic pemphigus foliaceus in a child and its successful response to rituximab treatment. *Pediatr Dermatol* 2007; 2: 172.
8. Arellano I. Capítulo 17: Pénfigo y otras enfermedades ampollasas En: Saúl A. *Lecciones de Dermatología*. 15a Ed. México: Méndez Editores, 2008: 603-626.
9. Malik M, Ahmed AR. Concurrence of systemic lupus erythematosus and pemphigus: coincidence or correlation? *Dermatology* 2007; 3: 231.
10. Gupta MT, Jerajanji HR. Control of childhood pemphigus erythematosus with steroids and azathioprine. *Br J Dermatol* 2004; 150: 163.

Correspondencia:  
Dra. Josefina de Peña Ortiz  
Centro Dermatológico Pascua:  
Av. Vértiz Núm. 464, Col. Buenos Aires,  
Deleg. Cuauhtémoc, 06780, México, D. F.