

## Caso para diagnóstico

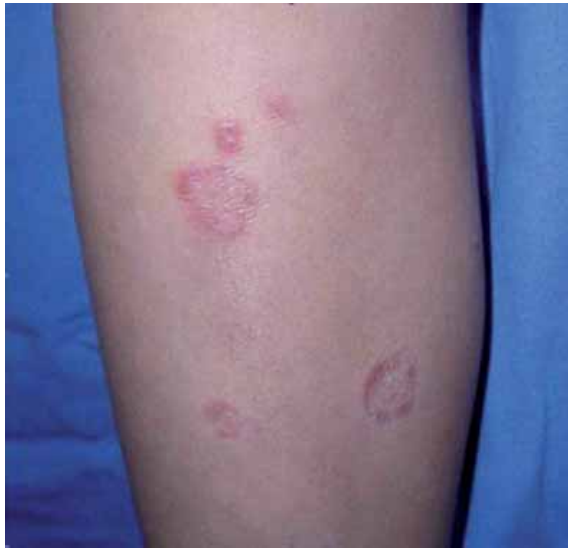# Lesiones anulares en piernas

Edmundo Velázquez González,\* Alicia Rodríguez Velasco,\*\* Mariana Vásquez Ramírez,\*\*\*  
Verónica Guardado Díaz\*\*\*\*

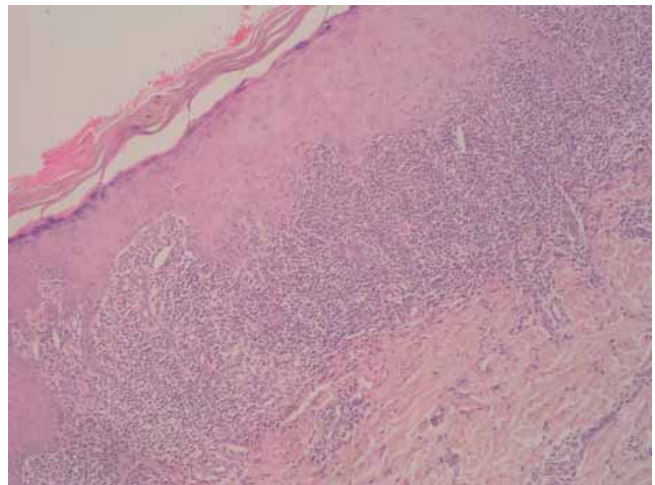
### CASO CLÍNICO

Paciente masculino de 8 años de edad que inicia su padecimiento seis meses atrás con «granitos con comezón». A la exploración física presenta dermatosis diseminada

a extremidades inferiores, constituida por pápulas eritematosas brillantes con escama fina, que confluyen para formar placas anulares, bilaterales y asimétricas (*Figura 1*). Se toma biopsia incisional en la cual se observa (*Figura 2*). Con estos datos, ¿cuál es su diagnóstico?



**Figura 1.** Pápulas escamosas finas que forman placa.



**Figura 2.**

www.medigraphic.org.mx

\* Jefe del Servicio de Dermatología. UMAE Hospital de Pediatría del Centro Médico Nacional Siglo XXI.

\*\* Servicio de Anatomía Patológica. UMAE Hospital de Pediatría del Centro Médico Nacional Siglo XXI.

\*\*\* Residente de Dermatopatología.

\*\*\*\* Residente del 3<sup>er</sup> año de Dermatología.

## DIAGNÓSTICO: LÍQUEN PLANO ANULAR

El término liquen plano (LP) proviene del vocablo griego *leichen* «musgo de árbol» y del latín *planus* «plano» por el aspecto de las lesiones. Es una dermatosis crónica, inflamatoria, de causa desconocida, que afecta piel y membranas mucosas, uñas y pelo.<sup>1</sup> En 1869, Erasmus Wilson lo describió por primera vez; posteriormente, en 1895 Wickham describió las estrías blanquecinas que llevan su nombre y caracterizan a las lesiones cutáneas.

Es una enfermedad ampliamente distribuida por todo el mundo; no existe predominio étnico; la prevalencia varía de 0.9 a 1.2%; afecta principalmente a pacientes de 30-60 años;<sup>1-5</sup> predomina en el sexo femenino y en niños afecta el 0.13%.

El compromiso de las mucosas oscila entre un 50 a 75% y hasta un 25% como única presentación; sólo del 10 al 20% de los pacientes con liquen plano oral desarrollan lesiones en la piel. Aparece hasta en el 10% de los familiares de primer grado de los pacientes afectados; en ellos se inicia tempranamente; su tasa de recidiva es alta y el cuadro clínico más grave. Se han encontrado varios haplotipos en los casos familiares: HLA B7, Aw 19, B18 y Cw8 y no familiares HLA A3, A5, A25, B8, B16, B35. El HLA B8 es más común en pacientes con liquen oral, mientras que el HLA B35 se relaciona más a liquen cutáneo.

La inmunidad celular juega un papel fundamental como desencadenante; tanto CD4 como CD8 se encuentran en las lesiones con predominio de CD8 y CD45RO; éstos actúan contra los queratinocitos basales en respuesta a una reacción autoinmune. Los queratinocitos expresan autoantígenos en su superficie que han sido modificados por diversas causas, tales como infecciones virales (en particular hepatitis C), medicamentos, alérgenos de contacto, neoplasias, entre otros. Se han descrito algunos casos de liquen plano en niños posterior a la aplicación de vacunas recombinantes de hepatitis B. También se ha observado que algunas dermatosis de contacto al mercurio (amalgamas), cobre y oro, pueden inducir o exacerbar las lesiones de liquen plano oral.<sup>6,7</sup>

Estas lesiones se presentan en las superficies flexoras de brazos, dorso de manos, cara anterior de piernas, mucosa oral y genital. La lesión elemental es la pápula, la cual es pequeña, poligonal, violácea, con superficie lisa brillante, con una red de finas líneas blanquecinas llamadas estrías de Wickham. Las pápulas pueden confluir y formar placas muy pruriginosas. Habitualmente se presenta el fenómeno de Koebner.

Existen diversas formas de *liquen plano*, entre las cuales se encuentran las variantes hipertrófica, folicular, lineal, actínica, aguda, atrófica, ungueal, oral, ulcerosa y anular.

**Liquen plano hipertrófico:** También llamado verrugoso, se presenta como placas gruesas hiperqueratósicas en cara anterior de piernas y dorso de los pies; son muy pruriginosas.

**Liquen plano pilar o folicular:** Existe infiltración al folículo piloso; se observan múltiples patrones queratósicos, rodeados por un anillo violáceo. Predomina en la piel cabelluda y otras áreas pilosas.

**Liquen plano lineal:** Las lesiones tienen una distribución lineal; suele observarse el fenómeno de «koebnerización».

**Liquen plano actínico:** Se han descrito casos en países del Medio Oriente; afecta con mayor frecuencia a adultos jóvenes y niños. Se presenta en épocas de primavera y verano y las manifestaciones clínicas predominan en áreas fotoexpuestas.

**Liquen plano agudo:** Se presenta como una dermatosis diseminada, frecuentemente a tronco y cara interna de antebrazos, dorso de los pies. Esta variedad se ha considerado secundaria a fármacos; algunas veces se autolimita.

**Liquen plano atrófico:** Las lesiones (pápulas) se agrupan para formar grandes placas con centro deprimido; se vuelven atróficas e hiperpigmentadas. Afecta principalmente el tercio inferior de las piernas.

**Liquen plano ungueal:** La afección a uñas ocurre en un 10% de todos los pacientes con liquen plano. Se aprecia adelgazamiento de las mismas, con fisuras longitudinales o la formación de pterigión dorsal.

**Liquen plano oral:** Se reconocen 7 formas, entre las cuales se encuentran: el atrófico, ampolloso, erosivo, papular, pigmentado, en placas, y la variante reticular que es la forma más frecuente. Dentro de sus hallazgos clínicos mayores se observan líneas blanquecinas elevadas que adoptan un patrón circular. Generalmente es bilateral, asintomática.

**Liquen plano ulceroso:** Son ulceraciones sobre las lesiones palmo-plantares. Aparecen entre la cuarta y quinta décadas y es más frecuente en hombres.

**Liquen plano anular:** Se presenta con mayor frecuencia en genitales y de éstos afecta pene y escroto. También puede observarse en las zonas de grandes pliegues, como el abdomen y la espalda. Las lesiones anulares son el resultado de la confluencia de pápulas dispuestas en dicha forma, que forman una placa de crecimiento centrífugo, con un borde activo y un centro en proceso de curación. En su forma típica, el borde

periférico es delgado y el centro está deprimido y presenta atrofia. A veces, el borde es ancho y el centro de menor tamaño.<sup>10</sup>

Histológicamente presenta hiperqueratosis ortoqueratósica, hipergranulosis y acantosis irregular, dando la imagen en dientes de sierra. La degeneración hidrópica de la capa basal da lugar a la formación de pequeñas separaciones en el 17% de los pacientes, entre la epidermis y la dermis, conocidas como espacios de Max-Joseph. Se aprecian también los llamados cuerpos citoides o de Civatte, que son inclusiones eosinófilas compuestas por agregados de filamentos de queratina, resultado de apoptosis, y en la dermis un infiltrado linfocitario en banda.<sup>9</sup>

La inmunofluorescencia muestra depósitos de IgM, ocasionalmente IgA, IgG y fibrinógeno.

Los cuerpos de Civatte corresponden a IgM, C3 y C4. En inmunohistoquímica se demuestra que el infiltrado de linfocitos corresponde a células T, con linfocitos B dispersos. En etapas tempranas de la enfermedad pueden observarse células de Langerhans, células dendríticas e histiocitos.

Existen numerosos tratamientos para el liquen plano; sin embargo, ninguno de ellos es 100% efectivo, por lo que debemos individualizarlo, siempre recordando la naturaleza de la enfermedad caracterizada por remisiones y exacerbaciones espontáneas. Se debe dar al paciente una explicación sobre el padecimiento y su evolución y sobre las medidas generales que tiene que adoptar: eliminar el consumo de medicamentos que puedan causar o exacerbar el cuadro; indicar el uso de protectores solares, principalmente en quienes presenten la variedad actínica. En caso del liquen plano oral se sugiere incrementar la limpieza, retirar materiales extraños en la boca, como amalgamas y evitar el consumo de tabaco y alcohol.

Actualmente se cuenta con tratamientos tópicos y sistémicos; dentro de los primeros tenemos a los cor-

ticosteroides de mediana y alta potencia que son los más utilizados en pacientes que presentan lesiones aisladas en piel.

Aún no existe un consenso sobre el tratamiento del LP en niños.<sup>3</sup> La resolución espontánea de las lesiones se produce en un promedio de 15 meses, con recurrencias de hasta un 17%.<sup>8</sup> Otras terapias incluyen los corticosteroides sistémicos, retinoides, y PUVA terapia.

#### BIBLIOGRAFÍA

1. Shirazi A, Cockerell C. Asymptomatic annular pink papules on the trunk. *Dermatology Online Journal* 2004; 10(1): 11.
2. Sharma R et al. Childhood lichen planus: a report of fifty cases. *Pediatr Dermatol* 1999; 16(5): 345-348.
3. Nanda A et al. Childhood lichen planus: a report of 23 cases. *Pediatr Dermatol* 2001; 18(1): 1-4.
4. Oztas P et al. Childhood lichen planus with nail involvement: a case. *Turk J Pediatr* 2003; 45(3): 251-253.
5. Handa S et al. Childhood lichen planus: a study of 87 cases. *Int J Dermatol* 2002; 41(7): 423-427.
6. Mico-Llorens JM y cols. Relación entre la hepatitis crónica vírica B y/o C y el liquen plano bucal. *Med Oral* 2004; 9: 183-190.
7. Lima C, Limas C. Lichen planus in children: a possible complication of hepatitis B vaccines. *Pediatr Dermatol* 2002; 19(3): 204-209.
8. Barnette DJ, Curtin TJ, Yeager JK, Corbett DW. Asymptomatic penile lesions. *Cutis* 1993; 51: 116-118.
9. Rodríguez AM, Carbajal PP. Liquen plano. Revisión de la literatura. *Rev Cent Dermatol Pascua* 2006; 15(3): 203-208.
10. Reich HL, Nguyen JT, James WD. Annular lichen planus: a case series of 20 patients. *J Am Acad Dermatol* 2004; 50(4): 595-599.
11. Morales-Callaghan A Jr, Martínez G, Aragonese H, Miranda-Romero A. Annular atrophic lichen planus. *J Am Acad Dermatol* 2005; 52(5): 906-908.

Correspondencia:

Dr. Edmundo Velázquez González  
Av. Cuauhtémoc Núm. 330 Esq. Eje 3 Sur,  
Col. Doctores, Deleg. Cuauhtémoc,  
06725, México, D.F.  
Tel. 5627 6900.