

## Caso para diagnóstico

# Placas hiperpigmentadas y pápulo-pústulas en tronco

Larissa López Cepeda,\* María Guadalupe Domínguez Ugalde \*\*

### CASO CLÍNICO

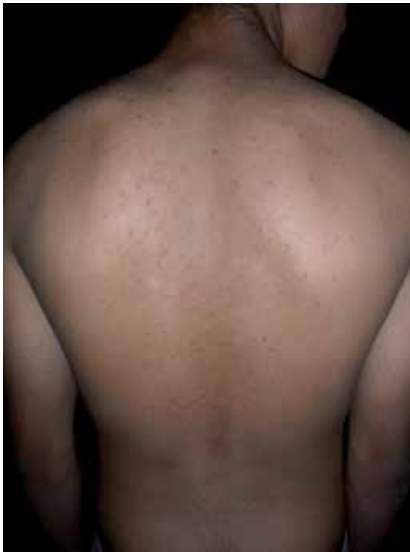Masculino, adolescente de 14 años de edad, originario y residente de México, Distrito Federal, con dermatosis localizada a tronco, la cual afecta tórax anterior y posterior, bilateral y simétrica, de aspecto polimorfo, constituida por pápulas y pústulas foliculares asentadas sobre la piel hipercrómica y escama fina, que confluyen formando placas de forma y tamaños variables, algunas aisladas y otras agrupadas, asintomáticas y de 3

meses de evolución (*Figuras 1 y 2*). Al interrogatorio, comunica haber empezado con «manchitas y granitos» en pecho y espalda; menciona que usa ropa oclusiva, con estampados plásticos y que ha sido tratado con antiviral sistémico (aciclovir) y analgésicos, sin respuesta favorable alguna.

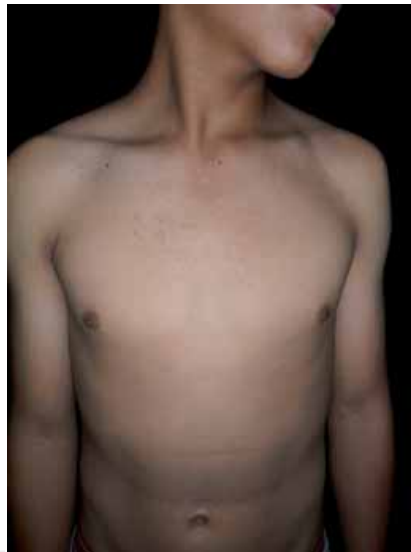El resto de la piel y anexos sin alteraciones.

Se realiza estudio micológico directo, encontrando lo que se observa en la *figura 3*.

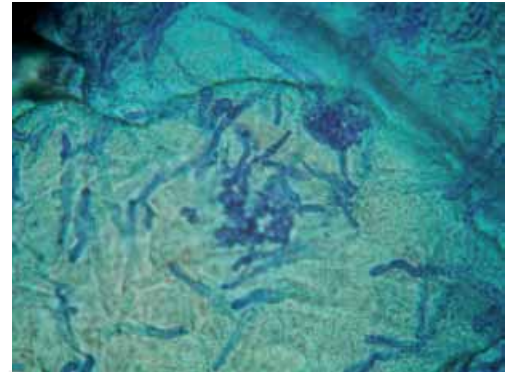
Con los datos antes descritos, ¿cuál es su diagnóstico?



**Figura 1.** Aspecto de la cara posterior del tórax.



**Figura 2.** Aspecto de la cara anterior del tórax.



**Figura 3.**

\* Médico Dermatólogo.

\*\* Residente del primer año de Dermatología.

## DIAGNÓSTICO: PITIRIASIS VERSICOLOR Y FOLICULITIS POR *MALASSEZIA* SP

La pitiriasis versicolor y la foliculitis por *Malassezia* sp son micosis superficiales, cuyos agentes etiológicos son un grupo de hongos levaduriformes dimórficos y lipofílicos saprófitos de la piel, del género *Malassezia*, cuyas especies más frecuentes son *globosa*, *sympodialis* y *furfur*. Se encuentran en poca cantidad en estrato córneo y en los folículos pilosos del 90% de las personas sanas.<sup>1-4</sup> Cada una de estas especies predomina en una determinada dermatosis; por ejemplo la *Malassezia globosa* se encuentra con mayor frecuencia en la pitiriasis versicolor, la *sympodialis* en la piel normal del tronco y en lesiones de cara y piel cabelluda.<sup>5</sup> *Malassezia* sp no sólo es causante de la pitiriasis versicolor y foliculitis, sino que se considera importante en la patogénesis de la dermatitis seborreica, la papilomatosis confluyente y reticulada e incluso en cuadros clínicos extracutáneos como neumonía y sepsis.<sup>2,6,7</sup>

Los factores que predisponen a las diversas dermatosis causadas por *Malassezia* sp hacen que pase de la fase de levadura a la forma micelial; estos factores pueden ser endógenos y/o exógenos; dentro de los primeros se encuentra la malnutrición, el síndrome de Cushing, el uso de esteroides sistémicos, de otros inmunosupresores, anticonceptivos orales, la hiperhidrosis y la dermatitis seborreica. También se relaciona con una respuesta inmune alterada, como en el caso del síndrome de inmunodeficiencia adquirida.

Entre los factores exógenos se señalan el calor, la sudoración y la oclusión, que alteran la flora y el pH normal, y la aplicación de cremas o lociones que también puede exacerbar el desarrollo de las lesiones.<sup>8,9</sup>

Consideramos que en el caso motivo de esta comunicación los factores endógenos (seborrea, hiperhidrosis) y exógenos (calor, oclusión), favorecieron el aspecto clínico florido.

Tanto la pitiriasis versicolor, como la foliculitis por *Malassezia* sp, se pueden presentar en cualquier edad y sexo, aunque predomina en el adulto joven.

Las características clínicas de la pitiriasis versicolor son la presencia de numerosas placas hipo o hiperpigmentadas y la escama fina; suelen ser asintomáticas, pero a veces los pacientes refieren prurito;<sup>1,2,8</sup> por su parte, la foliculitis se distingue por la presencia de pápulas y pústulas foliculares pruriginosas.<sup>3,9</sup>

La luz de Wood (con la cual las lesiones muestran una fluorescencia amarilla o amarillo verdosa) y el examen directo con tinta azul de Parker o solución de Albert permiten observar acúmulos o racimos de

esporas gemantes ovaladas o redondeadas de 4-8 µm y filamentos fragmentados cortos, dando la clásica imagen en «albóndigas y espagueti». No son necesarios el cultivo ni el estudio histopatológico, aunque algunos autores coinciden en que es indispensable para confirmar foliculitis por *Malassezia*.<sup>2,6,8,9</sup>

El tratamiento se basa en antifúngicos, tópicos o sistémicos. Hay que mencionar que varias especies ya son resistentes a los imidazoles, por lo que otros antifúngicos como la terbinafina, o la anfotericina B se prescriben a pacientes con inmunocompromiso y mala respuesta a los imidazoles,<sup>9,10</sup> con objeto de mejorar las condiciones de salud en general que predisponen la aparición de nuevos cuadros.<sup>8</sup>

Nuestro paciente recibió como tratamiento itraconazol a dosis de 200 mg/día por tres semanas con buena respuesta en 1 mes.

## CONCLUSIÓN

El paciente aquí presentado muestra, simultáneamente, las dos variedades clínicas ocasionadas por *Malassezia* sp; consideramos que los factores desencadenantes pudieron ser la hiperseborrea y sudoración propias de un adolescente, además del uso de ropa oclusiva; también reafirmamos que el cuadro clínico y el examen directo son suficientes para hacer el diagnóstico y cuya respuesta al tratamiento con itraconazol fue la esperada para el control de *Malassezia* sp.

## BIBLIOGRAFÍA

1. Larrondo MR, González AA, Hernández GL. Micosis superficiales. Candidiasis y pitiriasis versicolor. *Rev Cubana Med Gen Integr* 2001; 17: 565-571.
2. Bonifaz TA. *Micología médica básica*. Ed. McGraw-Hill. Tercera edición. México, 2010: 101-117.
3. Ayers K, Sweeney SM, Wiss K. *Pityrosporum folliculitis*. Diagnosis and management in 6 female adolescents with acne vulgaris. *Arch Pediatr Adolesc Med* 2005; 159: 64-67.
4. Rad F, Aala F, Reshadmanesh N, Yaghmaie R. Randomized comparative clinical trial of Artemisa sieberi 5% lotion and clotrimazole 1% lotion for the treatment of pityriasis versicolor. *Indian J Dermatol* 2008; 53: 115-117.
5. Crespo EV, Ojeda MA, Vera CA, Crespo EA, Sánchez FF. *Malassezia globosa* as the causative agent of pityriasis versicolor. *British Journal of Dermatology* 2000; 143: 799-803.
6. Cabello I, Cermeño VJ. Foliculitis por *Malassezia* sp en un paciente inmunocomprometido. *Dermatología Venezolana* 2004; 42: 18-20.
7. Kumar GS, Kumar DS, Saha I, Nath BJ, Ghosh A, Kumar RA. Pityriasis versicolor: A clinicomycological and epidemiological study from a tertiary care hospital. *Indian J Dermatol* 2008; 53: 182-184.

8. Padilla C, Rodríguez AM, Medina CD, Gutierrez ZS, Mendoza EL, Ramos GA. Pityriasis versicolor, presentación de tres casos. *Rev Cent Dermatol Pascua* 2004; 1: 49-55.
9. Chanusot C, Arenas R. Folliculitis por *Malassezia* sp. *Dermatología Rev Mex* 2006; 50: 20-25.
10. Borelli D, Marcano C. Caso de pityriasis versicolor resistente a imidazólicos. *Dermatología Venezolana* 1989; 3: 61-62.

Correspondencia:

Dra. Larissa López Cepeda  
Dr. Vértiz Núm. 464 Esq. Eje 3 Sur,  
Col. Buenos Aires, Deleg. Cuauhtémoc,  
México 06780, D.F.  
Tel. 5519 6351  
E-mail: larisslo@yahoo.com.mx