



# Peelings químicos. Usos actuales en dermatología

## Chemical peelings. Current uses in dermatology

Myrna del Carmen Rodríguez Acar,\* Alejandra Angulo Rodríguez†

### RESUMEN

La quimioexfoliación o *peeling* químico es un método de quimioablación cutánea ampliamente utilizado en la dermatología como tratamiento adyuvante en alteraciones pigmentarias, lesiones inflamatorias, cicatrices y signos del fotoenvejecimiento por sus resultados favorables. La selección adecuada del paciente y el agente químico a utilizar es fundamental para minimizar el riesgo de complicaciones. Aunado al uso de un pre y postratamiento que maximice los beneficios de las sustancias empleadas, se pueden utilizar de forma rápida y segura para mejorar la apariencia clínica de la piel.

**Palabras clave:** quimioexfoliación, *peeling* químico, quimioablación.

### ABSTRACT

*Chemexfoliation or chemical peeling is a method of skin resurfacing widely used in dermatology due to its favorable results as an adjuvant treatment in pigmentary disorders, inflammatory lesions, scars and photoaging signs. Proper patient selection and chemical agent is essential to minimize the risk of complications. Along with the use of a pre and post treatment that maximizes the benefits of the substances used, it is a quick and safe technique that can be used to improve the clinical appearance of the skin.*

**Keywords:** chemexfoliation, chemical peeling, skin resurfacing.

### Abreviaturas:

AHA = alfa hidroxiácidos  
ATA = ácido tricloroacético  
BHA = beta hidroxiácidos  
CROSS = *chemical reconstruction of skin scars*

## INTRODUCCIÓN

La quimioexfoliación o *peeling* químico es un método de ablación cutánea que genera queratólisis y queratocoagulación, resultando en la regeneración y remodelamiento de las capas de la piel.<sup>1</sup>

De acuerdo con su capacidad de penetración, los *peelings* químicos se clasifican en: 1) superficiales, que alcanzan únicamente la epidermis; 2) medios, que dañan la epidermis y la dermis papilar; y 3) profundos, que atraviesan la dermis reticular.<sup>2</sup>

Su acción depende de la estructura química del agente activo y su concentración, así como el número y

duración de las aplicaciones. Además, el resultado varía de acuerdo con la preparación y cuidados posteriores al procedimiento, logrando un mayor beneficio cuando se utilizan en combinación con otras técnicas como micropunciones, inyecciones de toxina botulínica tipo A, rellenos, láseres y tratamientos tópicos.<sup>1,3,4</sup>

Se considera un procedimiento seguro, rápido y de bajo costo, que favorece una mejor apariencia clínica de la piel, con resultados favorables como tratamiento adyuvante en alteraciones pigmentarias, lesiones inflamatorias, cicatrices y signos del fotoenvejecimiento y fotodaño, como ritides y lesiones precancerosas.<sup>5</sup>

## MECANISMO DE ACCIÓN

Los agentes químicos empleados ocasionan necrosis y desnaturalización de proteínas, con disminución de la adhesión de corneocitos y epidermolisis, lo que estimula la activación de citocinas proinflamatorias y quimiocinas.

\* Residente de Dermatología.

† Jefe de Enseñanza y de la Consulta Externa.

Centro Dermatológico «Dr. Ladislao de la Pascua», SSCDMX.

**Citar como:** Rodríguez AMC, Angulo RA. *Peelings* químicos. Usos actuales en dermatología. Rev Cent Dermatol Pascua. 2025; 34 (1): 11-15. <https://dx.doi.org/10.35366/123124>



Este proceso culmina en la deposición de nuevas fibras de colágeno y elastina, regeneración de queratinocitos y distribución uniforme de melanina, lo que se observa clínicamente como una disposición de pigmento homogénea y disminución de arrugas superficiales y cicatrices, logrando el rejuvenecimiento de la piel.<sup>1,6</sup>

Las formulaciones se realizan a base de ácidos, cuya potencia depende de la cantidad de ácido libre presente, la cual se mide en pKa. Un pKa bajo significa que la disponibilidad libre del ácido es mayor.<sup>2,5</sup>

La potencia puede modificarse por el tipo de vehículo, la preparación y el tiempo de contacto con la piel, lo cual determina la profundidad de acción del *peeling*, sus posibles complicaciones y los resultados finales.<sup>7</sup>

### INDICACIONES Y CONTRAINDICACIONES

Las indicaciones generales para el uso de *peelings* químicos superficiales son acné y melasma, mientras que los *peelings* medios y profundos se utilizan para cicatrices, lentigos solares, queratosis actínicas y rítidés.<sup>8</sup>

La selección adecuada del paciente y el agente químico a utilizar es fundamental para minimizar el riesgo de complicaciones, logrando resultados satisfactorios. Se debe tomar en cuenta el fototipo del paciente, las dermatosis concomitantes, el uso de medicamentos y las comorbilidades asociadas, individualizando el tratamiento.<sup>9</sup>

Se sugiere valorar el riesgo-beneficio para realizar el procedimiento, recordando las contraindicaciones relativas y absolutas, pues ante estas situaciones, aumenta el riesgo de retraso en la reepitelización, cicatrización anormal, hiperpigmentación postinflamatoria y reactivación o exacerbación de las dermatosis concomitantes<sup>1,2,10</sup> (**Tabla 1**).

### PRE Y POSTRATAMIENTO

Los candidatos para el uso de esta técnica requieren un pretratamiento que prepare la piel para maximizar los beneficios de las sustancias empleadas. Éste debe llevarse a cabo en un periodo aproximado de dos a cuatro semanas previas, con el objetivo de disminuir el estrato córneo mediante exfoliación, lo cual facilita la penetración uniforme del activo utilizado.<sup>2</sup>

De acuerdo con las características individuales del paciente, el pretratamiento se puede realizar con sustancias como tretinoína 0.025-0.05%, ácido glicólico 5-10%, ácido kójico 1-4%, ácido salicílico 5-10%, ácido azelaico 15-20% o hidroquinona 2-4%.

Se sugiere interrumpir su uso de 3-6 días antes del procedimiento y reiniciarlos de 5-7 días tras la reepitelización completa. Adicionalmente, la toma de isotretinoína debe suspenderse 12-24 meses previos, así como evitar la depilación con cera, la electrolisis y la dermoabrasión de 3-4 semanas antes y después de su aplicación.<sup>3,10</sup>

Aquellos pacientes con antecedente de cuadros recurrentes de infección por el virus del herpes simple se favorecen de la profilaxis antiviral con aciclovir 400 mg cada ocho horas o valaciclovir 500 mg cada 12 horas de 1-2 días previos al *peeling* y hasta 5-7 días posteriores.<sup>2,6</sup>

Por último, el postratamiento se basa en la fotoprotección química y física estricta, el uso de emolientes y evitar la manipulación de la piel. Estas medidas permiten acelerar la curación y reducir el riesgo de complicaciones como discromías y cicatrización anormal, principalmente en fototipos oscuros.<sup>8</sup>

**Tabla 1:** Indicaciones y contraindicaciones para el uso de *peelings* químicos.

Indicaciones	Contraindicaciones	
	Relativas	Absolutas
<b>Lesiones inflamatorias:</b> acné, rosácea <b>Alteraciones pigmentarias:</b> melasma, lentigo solar, efélides <b>Cicatrices:</b> postacné, quirúrgicas, traumáticas <b>Lesiones premalignas:</b> queratosis actínicas <b>Fotoenvejecimiento:</b> rítidés superficiales y profundas	Tabaquismo Diabetes Cicatrización hipertrófica/queloide Terapia estrogénica Fototipos oscuros Dermatosis concomitantes: dermatitis atópica, dermatitis seborreica, psoriasis, vitíligo	Reacción alérgica al agente exfoliante Infección activa Tratamiento reciente con isotretinoína Embarazo Lactancia

Tabla 2: Clasificación e indicaciones de peelings químicos.

Tipos de <i>peeling</i>	Grado de penetración	Sustancias empleadas	Indicaciones médicas
Superficial	Estrato córneo y unión dermoepidérmica 60 µm	Ácido glicólico 30-40% Solución Jessner Resorcinol 20-30% Ácido salicílico 30% Ácido pirúvico 50%	Acné Melasma Cicatrices superficiales Ritides finas
Medio	Dermis papilar y dermis reticular superficial 450 µm	Ácido tricloroacético 10-30% Ácido glicólico 50-70% Solución de Jessner Resorcinol 40-50%	Queratosis actínicas Lentigo solar Cicatrices superficiales Ritides finas
Profundo	Dermis reticular 600 µm	Ácido tricloroacético 35-50% Ácido tricloroacético > 50% Fenol 88% Baker Gordon	Cicatrices profundas Ritides marcadas

## TIPOS DE PEELINGS

### Peelings superficiales

Por su adecuada tolerabilidad y bajo riesgo de complicaciones, los *peelings* superficiales son aptos para cualquier fototipo.

Los alfa hidroxilácidos (AHA) son ácidos carboxílicos hidrofílicos, derivados de frutas y productos naturales. El ácido glicólico proviene de la caña de azúcar y es el más empleado por su bajo peso molecular y fácil penetración en la piel. Otras opciones son el ácido láctico, derivado de la leche, el mandélico de manzanas, el tartárico de las uvas y el ácido cítrico de limones y naranjas.<sup>1</sup>

Todos estos requieren neutralización una vez alcanzado el efecto de eritema y blanqueamiento de la piel para limitar su acción, además logran la reepitelización completa en un aproximado de 3-10 días tras su aplicación.<sup>11</sup>

Por otra parte, los beta hidroxilácidos (BHA), son lipofílicos y poseen un grupo hidroxilo unido al segundo átomo de carbono.

El agente más utilizado es el ácido salicílico, derivado del abedul dulce, hojas de gaulteria y corteza de sauce. Es conocido por su acción queratolítica, antiinflamatoria, antimicrobiana y analgésica, que produce un pseudoes-carchamiento que no amerita neutralización.<sup>1,8</sup>

El ácido tricloroacético (ATA) es un ácido carbónico que puede utilizarse solo o en combinación con otros *peelings*, en concentraciones de 10-30% para superficiales, 35-50% en medios y > 50% en *peelings* profundos.<sup>3</sup>

Su eficacia incrementa cuando su uso es precedido por la solución de Jessner, el método de Coleman (áci-

do glicólico a 70%) o el método de Brody (CO<sub>2</sub> sólido). Genera escarchamiento y no necesita neutralizarse.<sup>12</sup>

La solución de Jessner se compone de 14 g de ácido salicílico, 14 g de resorcinol y 14 g de ácido láctico a 85%, disueltos en etanol a 95% para obtener una solución de 100 mL, mientras que la solución modificada contiene 8% de ácido cítrico en lugar de resorcinol.<sup>1,3</sup>

Aunque ha sido ampliamente utilizado, recientemente se ha descrito que el resorcinol actúa como disruptor endocrino, ocasionando efectos negativos en la función tiroidea. Por este motivo, es indispensable emplearlo con precaución hasta que se obtenga más información al respecto.<sup>13</sup>

### Peelings medios

Los *peelings* químicos medios consisten en la necrosis controlada de la epidermis, con extensión hacia la dermis papilar superficial. El *peeling* medio clásico consta de ATA a 35-50%, aunque en la actualidad no se utiliza como ingrediente único por su alto riesgo de complicaciones, por lo que generalmente se combina ácido glicólico a 70% más ATA a 35%, CO<sub>2</sub> sólido más ATA a 35% o solución de Jessner más ATA 35%.<sup>12</sup>

### Peelings profundos

Éstos penetran hasta la dermis reticular, ocasionando desnaturalización de queratina epidérmica y proteínas dérmicas, con epidermolisis completa. Tienen un periodo largo de recuperación en distintas fases, incluyendo inflamación, coagulación, reepitelización y fibroplasia, con persistencia del eritema por tres meses. Los agen-

tes más utilizados son ATA en concentraciones mayores a 50% y soluciones que contengan fenol.<sup>2</sup>

El ATA en concentraciones de 65-100% se utiliza como terapia CROSS (*chemical reconstruction of skin scars*), la cual se aplica de manera focal en cicatrices de acné en picahielo o en caja, repitiendo el procedimiento en intervalos de 4-6 semanas.<sup>13</sup>

El resorcinol es un derivado de fenol, que estimula la formación de prostaglandina E2 y ocasiona disrupción de los puentes entre queratinocitos. Posee propiedades queratolíticas y bactericidas en concentraciones de 10-50% y sus reacciones adversas incluyen dermatitis de contacto, mixedema, ocnosis y metahemoglobinemia.<sup>1</sup>

El fenol es un hidrocarburo aromático derivado del alquitrán, que se utiliza en la fórmula de Baker-Gordon, la cual contiene 88% fenol, tres gotas de aceite de crotón, jabón y 2 mL de agua destilada, ocasionando coagulación y desnaturalización rápida e irreversible de proteínas y queratinocitos epidérmicos.<sup>7</sup> Su aplicación requiere el uso de soluciones intravenosas, monitoreo cardíaco y pulmonar continuo mediante electrocardiografía y oximetría de pulso, pues sus reacciones adversas incluyen insuficiencia renal, hepatotoxicidad y arrit-

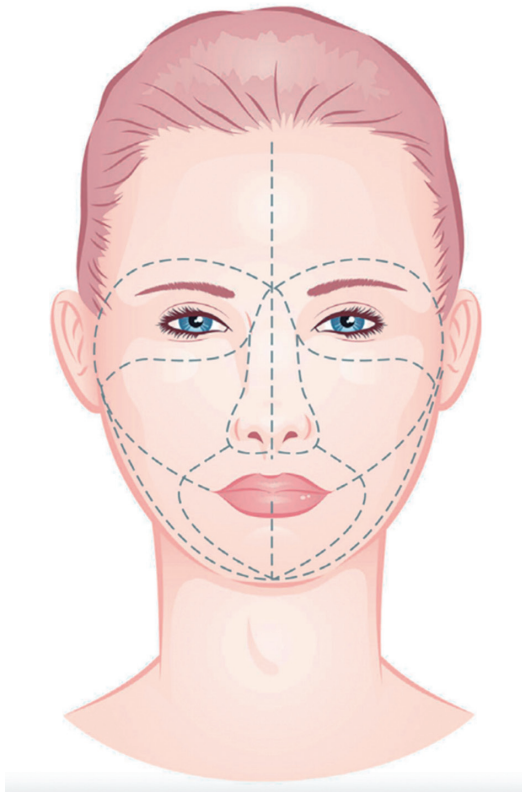


Figura 1: Unidades estéticas faciales.

mias cardíacas, motivos por los cuales el procedimiento se debe suspender inmediatamente<sup>10,12</sup> (Tabla 2).

### Nuevos usos

Se ha propuesto que los *peelings* químicos son útiles para mejorar la apariencia clínica de las uñas tras la inducción de descamación de corneocitos, con resultados favorables en infecciones fúngicas, distrofia, psoriasis y discromías ungueales. Aunque se han empleado sustancias como ácido glicólico, ácido salicílico, ácido tricloroacético y fenol, se requieren más estudios para determinar las concentraciones de estas sustancias, el número de sesiones y las indicaciones precisas para su uso.<sup>14</sup>

### Técnica

Antes de aplicar un *peeling* químico, es indispensable obtener el consentimiento informado del paciente para ser anexado a su expediente. De igual forma, se sugiere la documentación con fotografías para evaluar la mejoría clínica mediante comparación.<sup>6</sup> Tras excluir cualquier contraindicación para el procedimiento, se debe elegir el *peeling* adecuado. La aplicación debe llevarse a cabo en una habitación con la iluminación necesaria y una buena ventilación.

El paciente se debe posicionar con la cabeza elevada a 45°, manteniendo los ojos cerrados durante todo el procedimiento, preferentemente cubiertos con protección adecuada. Se requiere limpieza facial inicial con agentes desengrasantes como alcohol isopropílico o acetona, con el fin de eliminar cualquier residuo en la piel.<sup>1,5</sup>

Con el fin de evitar lesiones en las zonas sensibles, es válido aplicar petrolato puro en los cantos laterales de los ojos, los pliegues nasales y las comisuras labiales. Después, la aplicación debe iniciarse en regiones con piel gruesa, como la frente, de un lado hacia el otro, seguido de las mejillas, de medial a lateral, la nariz y el mentón, y por último la región perioral y periorbitaria, donde la piel es más delgada, en dirección de las subunidades estéticas faciales<sup>9</sup> (Figura 1).

Los productos líquidos se emplean fácilmente con una brocha, un hisopo o una gasa, mientras que los geles se distribuyen mejor con ayuda de espátulas. Al finalizar el procedimiento, se deben limpiar los remanentes evitando la fricción, el rascado y el frotamiento.<sup>8</sup>

### COMPLICACIONES

En las primeras horas después de la aplicación del *peeling* químico, los pacientes pueden presentar erite-

Tabla 3: Complicaciones postpeeling.

Inmediatas	Tardías	Graves
Eritema	Discromías (hiperpigmentación, hipopigmentación)	Reacciones alérgicas: edema laríngeo
Quemazón	Ampollas	Cardiotoxicidad
Prurito	Milia	Salicilismo
Edema	Dermatitis acneiforme	Lesión renal aguda
	Infecciones: bacterianas, virales o fúngicas	
	Cicatrización marcada	

ma, sensación de quemazón, prurito y edema. Días a semanas después, pueden desarrollarse discromías, ampollas, milia, dermatitis acneiforme e infecciones bacterianas, virales o fúngicas, así como cicatrización marcada. En casos graves se han descrito reacciones alérgicas, cardiotoxicidad, salicilismo y lesión renal aguda<sup>1,8</sup> (Tabla 3).

### CONCLUSIONES

El uso de peelings químicos en dermatología es una práctica segura, rápida y de bajo costo, fácilmente empleada en el consultorio para maximizar los resultados de un arsenal de patologías, en conjunto con otros tratamientos.

Los peelings superficiales tienen un perfil de tolerabilidad alto y debido a su bajo riesgo de complicaciones, son aptos para la mayoría de los pacientes, por lo que podemos utilizarlos con desenlaces predecibles, confiables y satisfactorios.

Tomando en cuenta los riesgos y beneficios de esta práctica, se deben extremar precauciones y valorar el riesgo-beneficio del procedimiento de forma individual, realizando una adecuada selección del paciente y el agente químico a utilizar.

Es indispensable la obtención del consentimiento informado y documentación con fotografías para evaluar la mejoría clínica de los pacientes.

### REFERENCIAS

- O'Connor AA, Lowe PM, Shumack S, Lim AC. Chemical peels: a review of current practice. *Australas J Dermatol*. 2018; 59: 171-181. doi: 10.1111/ajd.12715.
- Jackson A. Chemical peels. *Facial Plast Surg*. 2014; 30: 26-34. doi: 10.1055/s-0033-1364220.
- Sarkar R, Katoch S. Chemical peels in treatment of melasma. *Dermatol Clin*. 2024; 42: 21-32. doi: 10.1016/j.det.2023.06.003.
- Chaudhary M, Khan A, Gupta M. Skin ageing: pathophysiology and current market treatment approaches. *Curr Aging Sci*. 2020; 13: 22-30. doi: 10.2174/1567205016666190809161115.
- Samargandy S, Raggio BS. *Skin resurfacing chemical peels*. 2022. In: StatPearls [Internet]. Treasure Island (FL). StatPearls Publishing. 2023.
- Soleymani T, Lanoue J, Rahman Z. A practical approach to chemical peels: a review of fundamentals and step-by-step algorithmic protocol for treatment. *J Clin Aesthet Dermatol*. 2018; 11: 21-28.
- Truchuelo M, Cerdá P, Fernández LF. Chemical peeling: a useful tool in the office. *Actas Dermosifiliogr*. 2017; 108: 315-322. English, Spanish. doi: 10.1016/j.ad.2016.09.014.
- Lee KC, Wambier CG, Soon SL, Sterling JB, Landau M, Rullan P, Brody HJ; International peeling society. basic chemical peeling: superficial and medium-depth peels. *J Am Acad Dermatol*. 2019; 81: 313-324. doi: 10.1016/j.jaad.2018.10.079.
- Fabbrocini G, De Padova MP, Tosti A. Chemical peels: what's new and what isn't new but still works well. *Facial Plast Surg*. 2009; 25: 329-336. doi: 10.1055/s-0029-1243082.
- Starkman SJ, Mangat DS. Chemical peel (deep, medium, light). *Facial Plast Surg Clin North Am*. 2020; 28: 45-57. doi: 10.1016/j.fsc.2019.09.004.
- Harnchoowong S, Vachiramon V & Jurairattanaporn N. Cosmetic considerations in dark-skinned patients. *Clin Cosmetic Investig Dermatol*. 2024; 17: 259-277. Available in: <https://doi-org.pbidi.unam.mx:2443/10.2147/CCID.S450081>
- Landau M, Bageorgeou F. Update on chemical peels. *Dermatol Clin*. 2024; 42: 13-20. doi: 10.1016/j.det.2023.06.005 Available in: <https://doi-org.pbidi.unam.mx:2443/10.1016/j.det.2023.06.005>
- Chung HJ, Al Janahi S, Cho SB, et al. Chemical reconstruction of skin scars (CROSS) method for atrophic scars: a comprehensive review. *J Cosmet Dermatol*. 2021; 20: 18-27. Available in: <https://doi-org.pbidi.unam.mx:2443/10.1111/jocd.13556>
- Lam W, Tosti A. Review on chemical peels for nail surface rejuvenation. *Skin Appendage Disord*. 2023; 9: 237-240. Available in: <https://doi-org.pbidi.unam.mx:2443/10.1159/000530629>

#### Correspondencia:

**Dra. Myrna del Carmen Rodríguez Acar**

Dr. José María Vértiz 464 Esq. Eje 3 Sur,

Col. Buenos Aires, 06780,

Alc. Cuauhtémoc, CDMX.

Tel: (55) 5519-6351.

**E-mail:** roamacar@yahoo.com.mx