

## Caso para diagnóstico

**Hematomas del pliegue proximal**

Patricia Chang

**U**n hematoma es la acumulación de sangre circunscrita causada por la rotura de un vaso sanguíneo, que puede ser secundaria a traumatismos, procedimientos quirúrgicos y cualquier daño en el cuerpo humano. De acuerdo con el sitio afectado, se clasifican en: hematoma subdural, subungueal, etc., y ningún órgano del cuerpo está exento de padecerlos.

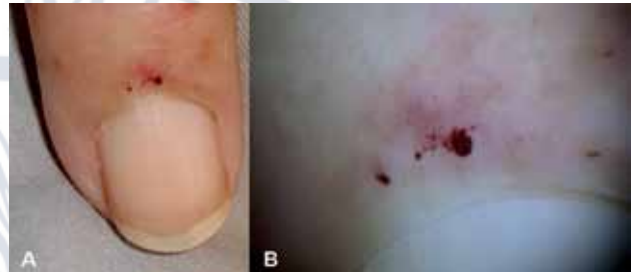El pliegue proximal es una continuación de la parte dorsal de la piel de los dígitos y da origen a dos superficies epiteliales: la dorsal y la ventral; esta última contribuye a la formación del plato ungueal, y a través de la cutícula, que es el producto córneo final de este pliegue, se adhiere a la superficie dorsal del plato y actúa como una barrera impermeable, protegiéndola de cualquier daño.

Dicho pliegue puede verse afectado por enfermedades dermatológicas, sistémicas, infecciosas, traumáticas, tumorales, etcétera.

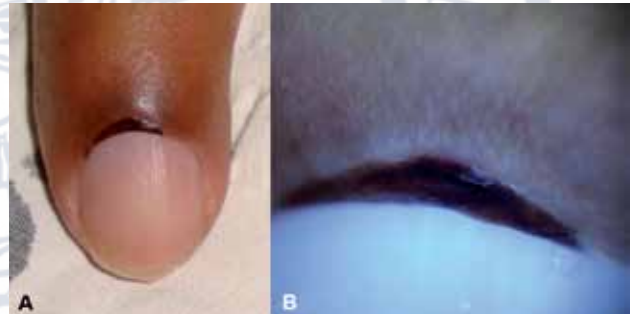
A continuación se muestran tres casos con afección del pliegue proximal para hacer un ejercicio diagnóstico.

Por favor indique ¿cuál es su diagnóstico?

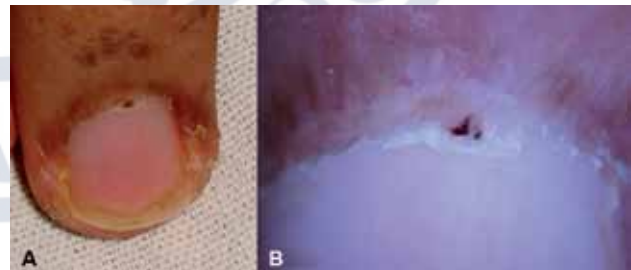Las respuestas están al final de la página.



**Caso 1. A.** Pequeños hematomas del pliegue proximal de 24 horas de aparición en una paciente diabética de 60 años de edad, internada en la unidad de terapia intensiva. **B.** Aspecto dermatoscópico de la lesión.



**Caso 2. A.** Hematoma cóncavo del pliegue proximal en un paciente masculino de 57 años de edad, hospitalizado en la unidad de terapia intensiva por apnea. **B.** Aspecto dermatoscópico de la lesión.



**Caso 3. A.** Pequeño hematoma del pliegue proximal y engrosamiento de la cutícula en un paciente masculino de 24 años de edad. **B.** Aspecto dermatoscópico de la lesión.

Dermatóloga, Hospital General, Instituto Guatemalteco de Seguridad Social, Guatemala, CA.

Correspondencia: Dra. Patricia Chang. Paseo Plaza Clinic Center Of 404; 3ª av 12-38 zona 10, Guatemala. Correo electrónico: pchang2622@gmail.com

Recibido: marzo, 2013.

Aceptado: mayo, 2013.

Este artículo debe citarse como: Chang P. Hematomas del pliegue proximal. *Dermatol Rev Mex* 2013;57:285.

**Respuestas**  
**Caso 1.** Hematomas del pliegue proximal por sepsis.  
**Caso 2.** Hematoma del pliegue proximal por el uso de oxímetro.  
**Caso 3.** Hematoma del pliegue proximal por dermatomiositis.