

Enseñanza

La extirpación tangencial para el diagnóstico y tratamiento de la melanoniquia longitudinal

Tangential excision for the diagnosis and/or treatment of longitudinal melanonychia

Nilton di Chiacchio,¹ Walter R Loureiro,² Nilceo S Michalany,³ Eckart Haneke⁴

RESUMEN

La melanoniquia longitudinal se define como la pigmentación negra-marrón de las uñas causada por enfermedades no malignas que incluyen la activación de los melanocitos de la matriz de la uña, el nevo y el lentigo de la matriz, y puede indicar una etapa temprana del melanoma de la uña. A pesar de que la historia clínica es una herramienta para el diagnóstico etiológico, el examen histológico continúa siendo el patrón de referencia. Existen varias técnicas de biopsia de acuerdo con la ubicación de la lesión y la sospecha clínica. La extirpación tangencial descrita por Haneke permite la eliminación de la lesión pigmentada completa. Se describe la técnica y se hacen consideraciones acerca de sus beneficios.

Palabras clave: melanoniquia longitudinal, nevo, lentigo maligno melanoma, extirpación tangencial.

La melanoniquia longitudinal es la pigmentación de coloración negra-marrón de las uñas, causada por enfermedades no malignas que incluyen la activación de los melanocitos de la matriz de la uña, el nevo y el lentigo de la matriz de la uña.^{1,2} Lo más importante es que puede indicar una etapa temprana del melanoma de la uña y que su diagnóstico continúa siendo un desafío para los dermatólogos.³

A pesar de que la historia clínica, las características preocupantes, la regla del ABCDEF y la dermatoscopia de la placa, la matriz y el lecho ungueal son herramientas para

ABSTRACT

Longitudinal melanonychia is defined as a black-brown pigment of the nail caused by non-malignant diseases including activation of melanocytes in the nail matrix, nevi and matrix lentigo, and may indicate an early stage of melanoma of the nail. Although the clinical history is a tool for etiologic diagnosis, histological examination is the gold standard. There are several techniques for biopsy according to the location of the lesion and the clinical suspicion; tangential excision described by Haneke allows the complete removal of a pigmented lesion. We describe the technique and considerations are made about the benefits of it.

Key words: longitudinal melanonychia, nevus, lentigo maligna melanoma, tangential excision.

Longitudinal melanonychia is defined as a black/brown pigmentation of the nails caused by nonmalignant diseases that include activation of the nail matrix melanocytes, nevi, and lentigo of the nail matrix.^{1,2} The main importance is that it may indicate an early stage of nail melanoma and its diagnosis remains a challenge for dermatologists.³

Despite of clinical history, worrisome clinical features, ABCDEF rule, dermoscopy of nail plate, nail matrix and nail bed are considered as tools for the etiologic diagnosis

¹ Jefe de la Clínica Dermatológica.

² Doctor asistente voluntario de la Clínica Dermatológica. Hospital do Servidor Público Municipal de São Paulo, Brazil.

³ Departamento de Patología, Universidad Federal de São Paulo, Brazil.

⁴ Departamento de Dermatología, Inselspital, Universidad de Bern.

Recibido: marzo, 2013.

Aceptado: abril, 2013.

Este artículo debe citarse como: Di Chiacchio N, Loureiro WR, Michalany NS, Haneke E. La extirpación tangencial para el diagnóstico y tratamiento de la melanoniquia longitudinal. Dermatol Rev Mex 2013;57:289-293.

Correspondencia: Dr. Nilton di Chiacchio, Clínica Dermatológica. Hospital do Servidor Público Municipal de São Paulo. Rua Castro Alves 131, 01532-001 São Paulo, SP, Brazil, 01401-002 São Paulo, SP, Brazil. Correo electrónico: ndichia@terra.com.br

el diagnóstico etiológico de las melanoniquias, el examen histológico aún es el patrón de referencia.⁴

En los casos sospechosos se indica una biopsia. Se han usado algunas técnicas de acuerdo con la ubicación de la lesión: la extirpación longitudinal lateral para una banda lateral pigmentada; la extirpación de grosor completo o biopsia cuando hay alta probabilidad de melanoma invasivo, y biopsia con sacabocados de 3 mm para lesiones más pequeñas de esa medida de la matriz proximal o distal de la uña. Todas son bien conocidas, pero pueden producir distrofia de la placa de la uña.⁵

La extirpación tangencial la describió por primera vez Haneke en 1999 para el tratamiento de la melanoniquia longitudinal.⁶ Esta técnica permite la eliminación de una lesión pigmentada completa, con lo que se evita la temida distrofia de la placa de la uña en la mayoría de los casos. La cirugía no es tan difícil, pero requiere un adiestramiento específico.

TÉCNICA

Después de aplicar anestesia para iniciar el bloqueo distal con lidocaína al 2%, el pliegue proximal de la uña se despega de la placa y se realizan dos incisiones oblicuas a ambos lados para que esté reclinada proximalmente. La mitad proximal de la placa de la uña se despega del lecho ungueal usando una espátula dental, comenzando en la parte proximal y lateral de la placa hacia el otro lado, sin despegarla completamente. De esta manera, la placa puede enrollarse lateralmente, mientras permanece pegada en un lado.

La lesión pigmentada se ve directamente. Se realiza una delicada incisión alrededor de la lesión, tomando en cuenta un margen de seguridad, con una hoja de bisturí de 15 o 15 C. Se hace una extirpación tangencial y se quita la lesión completa. El espécimen debe tener un grosor promedio de 0.7 mm (Figura 1). Para lograr esta profundidad, la hoja de bisturí debe verse por transparencia bajo el espécimen durante el procedimiento.

La placa de la uña se vuelve a colocar y se sutura al pliegue lateral para evitar que se despegue de manera traumática. El pliegue proximal de la uña se coloca de nuevo en su posición original y las incisiones se suturan con mono nailon 5-0.

Un borde del espécimen se coloca en un papel filtro seco y, al mismo tiempo, la cuchilla se jala hacia los lados

of melanonychias, the histological examination remains as the gold standard.⁴

Biopsy is indicated in suspicious cases. There are some techniques that have been used according to the location of the lesion: lateral longitudinal excision for a lateral pigmented band, full-thickness excision or biopsy for high likelihood of invasive melanoma, and a 3 mm punch excision for lesions smaller than 3 mm of the proximal or distal nail matrix. All of them are very well known but can produce dystrophy of nail plate.⁵

Tangential excision was first described by Haneke in 1999 for the treatment of longitudinal melanonychias.⁶ The technique allows the excision of the whole pigmented lesion avoiding the fearful nail plate dystrophy, in the majority of cases. The surgery is not so difficult but needs specific training.

TECHNIQUE

After distal block anesthesia using lidocaine 2%, proximal nail fold is detached from the nail plate and two oblique incisions are performed in both sides to be proximally reclinated. The proximal half of nail plate is detached from the nail bed using a dental spatula, starting from the proximal and lateral part of nail plate to the other side without complete detachment. Thus the nail plate can be rolled laterally, remaining attached on one side.

The pigmented lesion is seen directly. A gentle incision around the lesion is performed taking into account a safety margin, using a blade 15 or 15C. A tangential excision is performed removing the whole lesion. The specimen must have an average thickness of 0.7 mm (Figure 1). To achieve this depth the blade should be seen by transparency under the specimen during the procedure.

The nail plate is laid back and sutured to the lateral nail fold avoiding a traumatic detachment. Proximal nail fold is placed back in its original position and the incisions are sutured using a mono-nylon 5-0.

One border of the specimen is laid on a dry filter paper and, at the same time, the blade is pulled sideways to keep the specimen completely flat on the paper, and then sent to analysis in 10% formaline solution. Special attention must be made to preserve the correct orientation of the fragment, in order not to put it upside down on the filter paper (Figure 2).

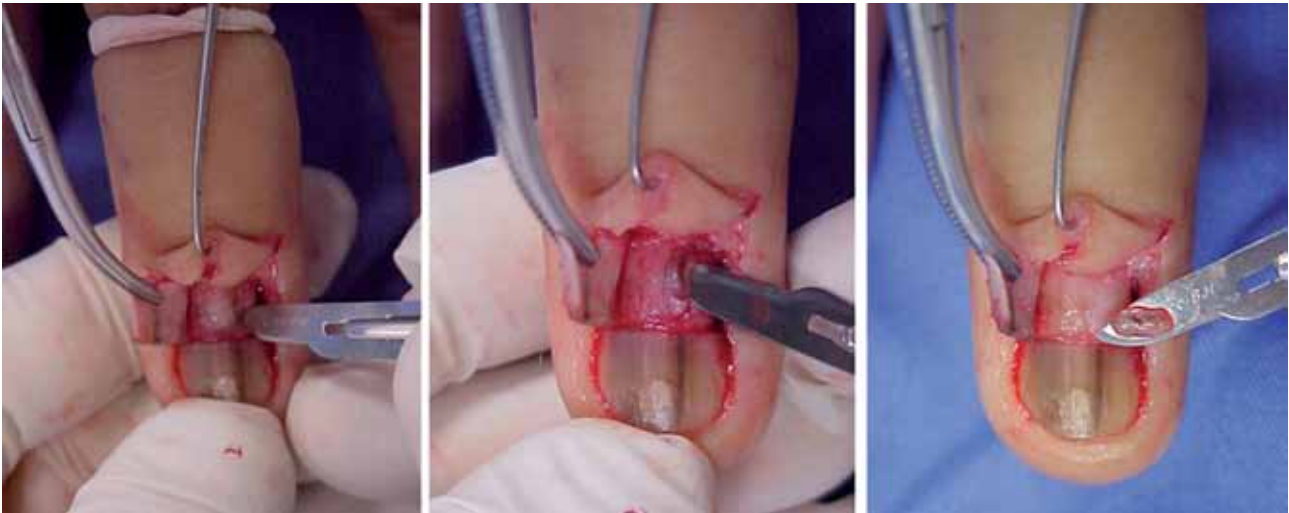


Figura 1. El pliegue proximal de la uña está reclinado y la placa está parcialmente despegada de atrás y cortada de manera transversal. Se realiza una incisión delicada alrededor de la lesión y se remueve tangencialmente.

Figure 1. Proximal nail fold is reclined and nail plate is partially detached from back and cut transversally. A gentle incision is performed around the lesion that it is removed tangentially.

para mantener dicho espécimen completamente plano en el papel, luego se envía para análisis en una solución de formalina al 10%. Debe darse especial atención a preservar la orientación correcta del fragmento, para no ponerlo de cabeza en el papel filtro (Figura 2).

En el laboratorio de histopatología, el espécimen se quita con suavidad del papel filtro y se secciona en rebanadas de 1.5 a 2 mm, siempre en el eje más grande del espécimen; éste se procesa en la forma habitual y después se llega al paso más importante, la inclusión en parafina. Cada rebanada debe incluirse en un bloque de parafina y colocarse exactamente en posición vertical, evitando cualquier corte tangencial. Hay que tener más de un portaobjetos teñido con hematoxilina-eosina (Figura 3). Si fuera necesario, puede hacerse una tinción de Masson-Fontana para melanina. Debe conservarse un resto de tejido para algún examen inmunohistoquímico adicional.

El conocimiento de las características clínicas y dermatoscópicas preocupantes de las melanoniquias de la placa y la matriz de la uña mejora el diagnóstico del melanoma en esta localización, pero en casos de sospecha, se indica la biopsia de la lesión pigmentada y su examen histológico. Los dermatólogos con frecuencia evitan este procedimiento por la posibilidad de que se genere una distrofia permanente de la placa de la uña, lo que puede retrasar el diagnóstico durante meses o incluso años (Figura 4).




Figura 2. El espécimen se coloca cuidadosamente sobre un papel filtro y se envía al laboratorio.

Figure 2. The specimen is carefully placed on a filter paper and sent to the lab.

In the dermato-pathology laboratory, the specimen is gently removed from the filter paper and sectioned in slices with 1,5 to 2 mm always in the bigger axis of the specimen. The specimen is processed in the usual way and after this the most important step is the inclusion in paraffin. Each slice must be included in a paraffin block and positioned exactly upright avoiding any tangential cut. It's very important to do more than one slide stained by hematoxilin-eosin (Figure 3). If necessary a Masson-Fontana stain for melanin can be done. A rest of tissue must be remained for an eventual further immunohistochemical analysis.

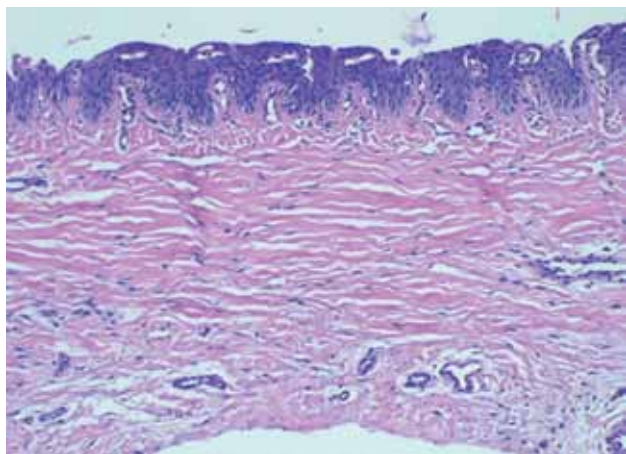


Figura 3. Espécimen teñido con hematoxilina y eosina (200x).
Figure 3. The specimen stained by H&E (200X).

La extirpación tangencial evita la distrofia de la placa de la uña, porque al curarse la herida superficial que se produjo al remover el espécimen resulta después en una matriz normal que no interfiere con el crecimiento. El procedimiento también se aplica como tratamiento de nevos y lentigos porque permite la extirpación completa de la lesión pigmentada. En casos de melanoma, se indica cirugía funcional o la amputación de la falange distal según el grado de invasión.

La limitación de esta técnica es que se requiere que el laboratorio esté preparado para recibir y procesar el espécimen con algún cuidado especial, que se habrá acordado anticipadamente con un patólogo ungueal experimentado.

The knowledge of worrisome clinical and dermoscopic features of melanonychias of the nail plate and nail matrix improves the diagnosis of nail melanoma, but biopsy of the pigmented lesion and its histological examination are indicated in suspicious cases. Dermatologists often avoid this procedure because of the possibility of permanent nail plate dystrophy frequently delaying the diagnosis of nail melanoma by months or even years (Figure 4).

Tangential excision avoids nail plate dystrophy since healing of the superficial wound produced by removing the specimen results in normal matrix again and does not interfere with the normal nail growth and does not cause dystrophy plate. The procedure is also considered a treatment for nevi and lentigos since it allows the complete excision of the pigmented lesion. In cases of melanomas, functional surgery or distal phalanx amputation are indicated according to the level of invasion.

The limitation of this technique is the need of the laboratory to be prepared to receive and process the specimen with some special care, agreed in advance with an experienced nail pathologist.

In a recent paper the thickness of specimens removed by tangential excision proved to be enough for histological diagnosis, even in cases of *in situ* or micro invasive melanomas.⁷

The tangential excision for longitudinal melanonychias may be considered one of the best nail surgery innovations of the last years. It should be widespread and consistently used by dermatologists to improve the early diagnosis of nail melanoma without nail plate dystrophy.

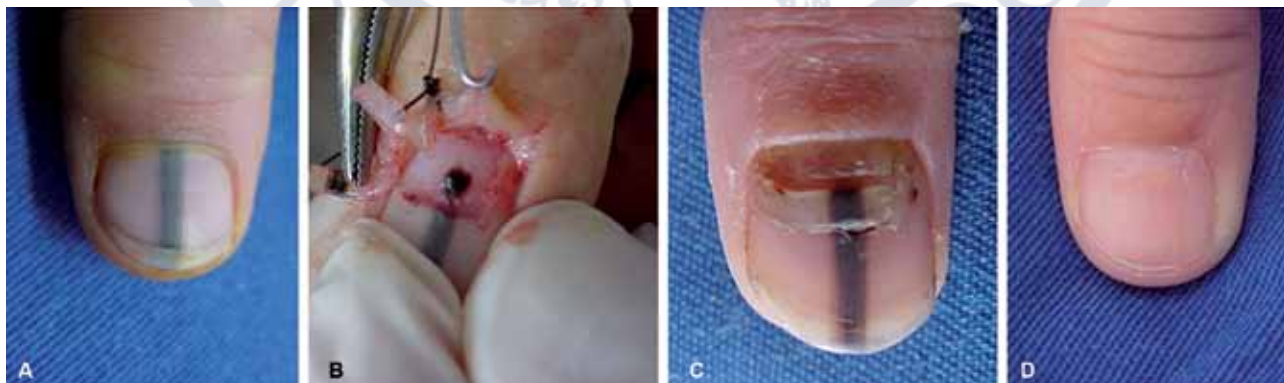


Figura 4. A. Niña de 12 años de edad con melanoniquia en el centro del pulgar izquierdo. B. La lesión pigmentada puede verse directamente. C. Dos meses después del procedimiento. D. Después de 18 meses del procedimiento sin distrofia.

Figure 4. A. A 12 years old girl with a melanonychia in the middle of the left thumb. B. The pigmented lesion can be seen directly. C. After 2 months. D. After 18 months without any dystrophy.

En un trabajo reciente, el grosor de los especímenes removidos por medio de extirpación tangencial probó ser suficiente para establecer el diagnóstico histológico, incluso en casos de melanomas *in situ* o microinvasores.⁷

La extirpación tangencial para el tratamiento de la melanoniquia longitudinal se considera una de las mejores innovaciones quirúrgicas de los últimos años. Los dermatólogos deben usarla de manera consistente para diagnosticar oportunamente el melanoma de la uña y evitar la distrofia de la placa.

REFERENCIAS

1. Braun RP, Baran R, Le Gal FA, Dalle S, et al. Diagnosis and management of nail pigmentations. *J Am Acad Dermatol* 2007;56:835-847.
2. Tosti A, Piraccini BM, Cadore de Farias D. Dealing with melanonychia. *Semin Cutan Med Surg* 2009;28:49-54.
3. di Chiacchio N, Hirata SH, Enokihara MY, Michalany NS, et al. Dermatologists' accuracy in early diagnosis of melanoma of the nail matrix. *Arch Dermatol* 2010;146:382-387.
4. Haneke E, Baran R. Longitudinal melanonychia. *Dermatol Surg* 2001;27:580-584.
5. Jellinek N. Nail matrix biopsy of longitudinal melanonychia: diagnostic algorithm including the matrix shave biopsy. *J Am Acad Dermatol* 2007;56:803-810.
6. Haneke E. Surgical therapy of acral and subungual melanomas. In: Rompel R, Petres J, editors. *Surgical and Oncological Dermatology. Proceedings of Surgical and Oncological Dermatology*. Berlin: Springer, 1999;210-214.
7. di Chiacchio N, Loureiro WR, Michalany NS, Kezam Gabriel FV. Tangential biopsy thickness versus lesion depth in longitudinal melanonychia: A pilot study. *Dermatol Res Pract* 2012;353864 [Epub 2012 Mar 14].

Curso Universitario de Especialización en Dermatopatología

Servicio de Dermatopatología, Hospital General de México

Requisitos para presentar la solicitud como candidato al curso universitario de especialización y residencia en Dermatopatología:

1. Ser dermatólogo con reconocimiento universitario o estar cursando el último año de la especialidad de Dermatología.
2. Presentar solicitud por escrito dirigida a la Dra. Patricia Mercadillo Pérez, profesora titular del Curso Universitario de la Especialidad en Dermatopatología, Jefa del Servicio de Dermatopatología, Hospital General de México OD. Tel.-fax: 5004-3845 y 5543-3794.
3. Anexar a la solicitud *Curriculum Vitae*.
4. Entrevista con el profesor titular del curso. La documentación debe entregarse en el periodo del 1 de septiembre al 30 de octubre de 2013.
5. Se seleccionarán dos candidatos.
6. El curso tendrá una duración de dos años, iniciando el primero de marzo y concluyendo el último día de febrero. El curso es de tiempo completo con una duración diaria de ocho horas.
7. Se extenderá diploma Universitario de la Especialización en Dermatopatología por la Universidad Nacional Autónoma de México.