

## Nevo poroqueratósico

### RESUMEN

El nevo poroqueratósico fue descrito por primera vez por Abel y Reed en 1980. Es una entidad poco común; solamente se conocen 32 casos publicados hasta 2004. Suele aparecer al nacimiento o posteriormente; por lo general afecta las extremidades superiores e inferiores, con lesiones que siguen las líneas de Blaschko; son lesiones de aspecto papular, queratósicas, que confluyen para formar placas de distribución lineal. El diagnóstico se establece por datos histológicos que muestran laminillas cornoides características y por datos clínicos de nevo verrugoso. Comunicamos el caso de una mujer de 25 años de edad con nevo poroqueratósico.

**Palabras clave:** nevo poroqueratósico ecrino, líneas de Blaschko, correlación clínico-patológica.

Gisela Navarrete-Franco<sup>1</sup>  
Lourdes Alonzo-Romero<sup>2</sup>  
Lourdes Espinosa<sup>3</sup>  
Alfonsina Decamps<sup>4</sup>

<sup>1</sup>Jefa del Servicio de Dermatopatología.

<sup>2</sup>Jefa del Servicio de Dermatitis Reaccionales.

<sup>3</sup>Residente de tercer año de Dermatología.

<sup>4</sup>Residente de cuarto año de Dermatología.  
Centro Dermatológico Dr. Ladislao de la Pascua,  
México, DF.

## Porokeratotic Nevus

### ABSTRACT

*The porokeratotic nevus was first described by Abel and Reed in 1980. It is an uncommon nevus, of which there have been only 32 published cases up to 2004. It is usually present at birth, but can appear later. Commonly affecting the superior and inferior extremities with lesions that follow the Blaschko lines. The lesions appear papular, querostatic that converge forming linearly distributed plates. The diagnosis is established by clinical-pathological correlation with the presence of lamellars cornoids. We present a case of a 25-year-old woman with porokeratotic nevus.*

**Key words:** porokeratotic eccrine nevus, Blaschko lines, clinical-pathological correlation.

Recibido: diciembre 2013

Aceptado: febrero 2014

### Correspondencia

Dra. Gisela Navarrete Franco  
Dr. Vértiz 464  
06780 México, DF

### Este artículo debe citarse como

Navarrete-Franco G, Alonzo-Romero L, Espinosa L, Decamps A. Nevo poroqueratósico. Dermatol Rev Mex 2014;58:274-277.

El nevo poroqueratósico fue descrito por primera vez por Abel y Reed en 1980, quienes comunicaron el caso de un paciente afectado en la región plantar; Marsden lo describió en la zona palmar en 1986.<sup>1</sup>

Es una entidad poco común, sin patrón de herencia, que suele aparecer al nacimiento, aunque también durante la infancia y en la edad adulta; se distingue por una neoformación benigna y asintomática que se origina en los conductos excretores de las glándulas sudoríparas ecrinas. Por lo general se observa en las extremidades superiores e inferiores y está constituida por lesiones queratósicas que confluyen para formar placas de distribución lineal que siguen las líneas de Blaschko;<sup>2</sup> en términos histopatológicos se observan laminillas cornoides que protruyen a través de un conducto ecrino dilatado.<sup>3</sup>

El diagnóstico diferencial debe realizarse con nevo comedoniano, queratodermia espinosa palmar, poroqueratosis palmoplantar, queratosis arsenicales, queratodermia palmoplantar *punctata* y acroqueratoelastoidosis. También debe diferenciarse de otras dermatosis congénitas o adquiridas que siguen las líneas de Blaschko y que difieren de otros patrones lineales (como las líneas de Voigt, las líneas de Langer o las líneas de inervación de los nervios espinales), como nevo comedoniano, nevo epidérmico verrugoso lineal, psoriasis lineal, poroqueratosis lineal, liquen plano lineal y liquen estriado.

La correlación clínico-patológica establece el diagnóstico definitivo.<sup>4</sup>

### CASO CLÍNICO

Paciente femenina de 25 años de edad, que acudió a nuestro centro y refirió 20 años de evolución con verrugas en la región escapular, que paulatinamente se diseminaron al brazo, el antebrazo y la mano, en la cara interna, ip-

silateral, de evolución crónica y asintomática (Figuras 1 a 4).

La biopsia de la lesión mostró epidermis con hiperqueratosis importante y numerosas laminillas cornoides; por debajo de éstas se observó ausencia de la capa granulosa, edema de las células espinosas, algunas células disqueratósicas y acantosis irregular moderada. En la dermis superficial se apreció un infiltrado linfocitario, así como pigmento melánico. Con estos datos se hizo el diagnóstico de nevo poroqueratósico por correlación clínico-patológica (Figuras 5 a 8).

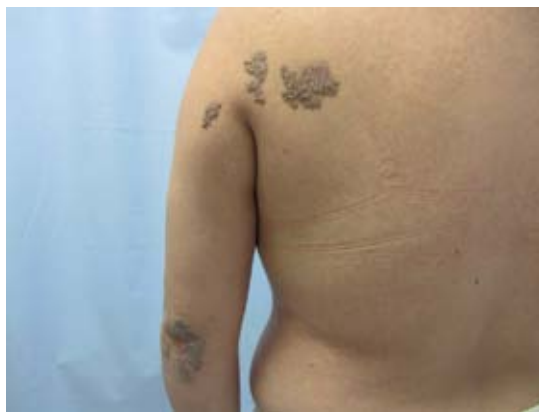

Figura 1. Dermatitis con distribución lineal.

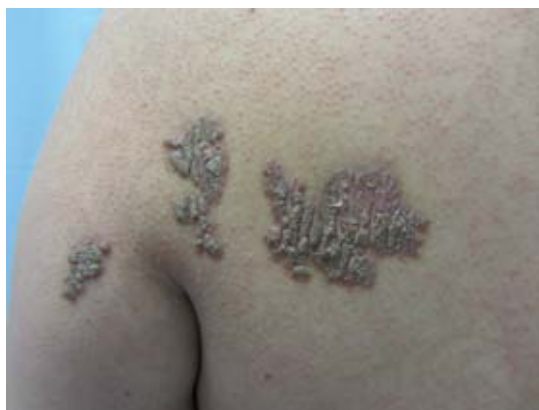
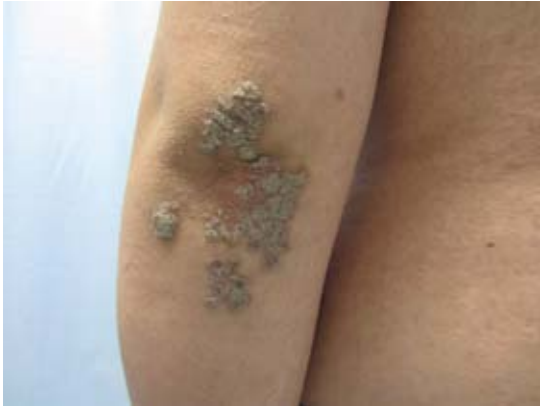
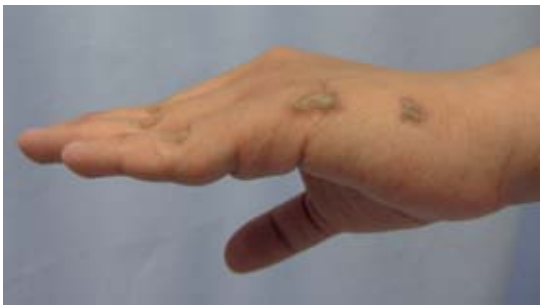Figura 2. Placas verrugosas.



**Figura 3.** Placas verrugosas en el codo.

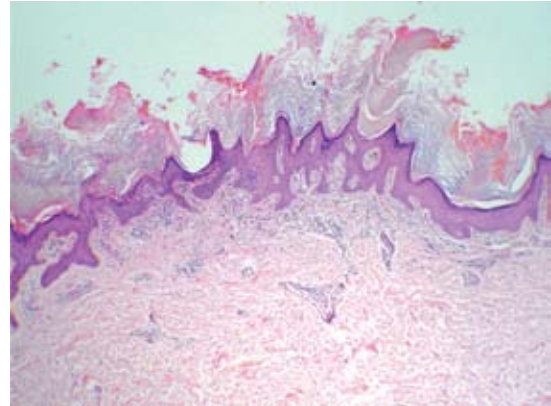


**Figura 4.** Lesiones en el dorso de la mano izquierda.

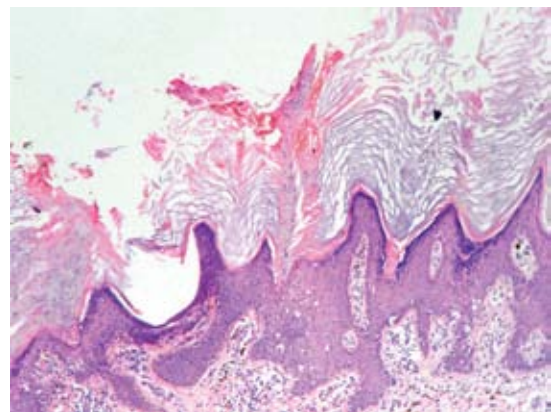
## DISCUSIÓN

Las lesiones del nevo poroqueratósico generalmente aparecen al nacimiento o en la infancia, aunque en raras ocasiones se manifiestan en la edad adulta. El caso de nuestra paciente confirmó que la edad más frecuente de inicio de estas lesiones es la infancia y que siguen un patrón lineal.

El nevo poroqueratósico clínicamente se observa en las palmas y las plantas de manera unilateral; sin embargo, puede encontrarse en cualquier topografía y se han publicado algunos casos bilaterales; en términos morfológicos, son lesiones queratósicas que confluyen para formar placas



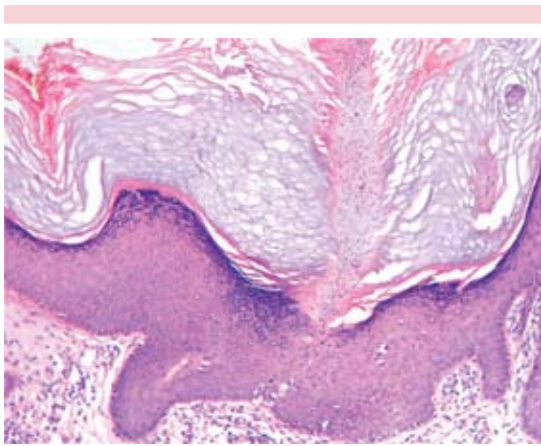
**Figura 5.** Epidermis con hiperqueratosis paraqueratósica focal, acantosis irregular. Dermis con infiltrados linfocitarios (4x HyE).



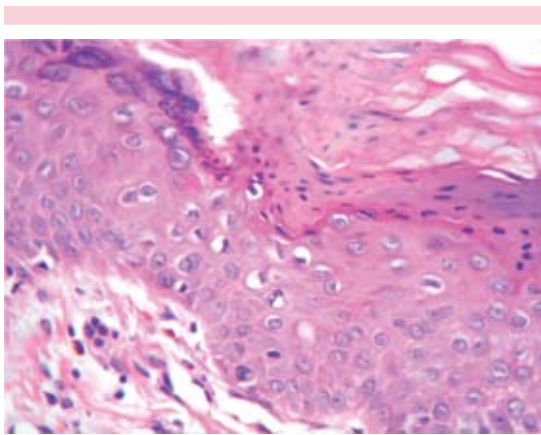
**Figura 6.** Columnas paraqueratósicas (laminillas corneoides, 10x HyE).

de distribución lineal, que siguen las líneas de Blaschko, algunas con aspecto verrugoso.<sup>4</sup>

El estudio histopatológico es característico, se observan focos de hiperqueratosis paraqueratósica en forma columnar, lo que se denomina laminilla corneida, que provoca invaginación epidérmica, con pérdida de la capa granulosa. La lámina paraqueratósica casi siempre está sobre la desembocadura de un conducto ecrino.<sup>5</sup>



**Figura 7.** Laminilla cornoide e hipogranulosis por debajo de la misma (20x HyE).



**Figura 8.** Células disqueratósicas en la base de la laminilla cornoide (40x HyE).

La histopatología y las técnicas de inmunohistoquímica en esta afección parecen revelar que la invaginación epidérmica, en donde está la lámina paraqueratósica, es atravesada por un acrosiringio aparentemente normal.

El diagnóstico certero se establece por la correlación clínico-patológica, lo que hace suponer que se trata de una entidad subdiagnosticada, porque clínicamente corresponde a un nevo verrugoso y si no se realiza el estudio histopatológico, donde

se observa la laminilla cornoide, no se puede establecer esta correlación.

El tratamiento está dirigido a minimizar los problemas estéticos, sobre todo en pacientes con lesiones extensas y generalizadas. La eficacia de las distintas modalidades terapéuticas es baja, como sucede con el calcipotriol, los corticoesteroides y queratolíticos tópicos. Se puede realizar crioterapia y cauterización; en lesiones localizadas es válida la extirpación quirúrgica y el uso de láser de CO<sub>2</sub>.<sup>1</sup> Wong y colaboradores<sup>6</sup> informaron el caso de una paciente de 12 años de edad, tratada con éxito con la combinación de láser erbio y CO<sub>2</sub>, con desaparición de las lesiones después de siete meses de tratamiento; sin embargo, al año del mismo, tuvo recidiva.

A nuestra paciente se le dio una amplia explicación del diagnóstico y se le ofreció tratamiento con láser de CO<sub>2</sub>; no obstante, debido al costo y a que el procedimiento no es curativo, la paciente decidió no seguir ningún tratamiento.

## REFERENCIAS

1. Morales ME, Hernández Pérez E, Mendoza L. Nevo poroqueratósico ecrino. *Rev Cent Dermatol Pascua* 2005;14:93-96.
2. Woo Joong K, Se Rim C, Hee Jung L, Dong Hyun K, Moon Soo Y. Porokeratotic eccrine ostial and dermal duct nevus showing partial remission by topical photodynamic therapy. *Ann Dermatol* 2011;23:322-325.
3. Oiso N, Kurokawa I, Kimura M, Tsubura A, Kawada A. Porokeratotic eccrine ostial and dermal duct naevus and aberrantly regulated keratinization. *Acta Derm Venereol* 2013;93:489-490.
4. Monteagudo Sánchez B, León Muiños E, Durana C, Used Aznar MM y col. Nevo poroqueratósico de los ostios y ductos ecrinos. *Med Cutan Iber Lat Am* 2007;35:239-242.
5. Sassmannshausen J, Bogomilsky J, Chaffins M. Porokeratotic eccrine ostial and dermal duct nevus: a case report and review of the literature. *J Am Acad Dermatol* 2000;43:364-367.
6. Wong JW, Summers EM, Taylor MB, Harris RM. Porokeratotic eccrine ostial and dermal duct nevus treated with a combination erbium/CO<sub>2</sub> laser: A case and brief review. *Dermatol Online J* 2011;17:10.