

## Angiohistiocitoma de células multinucleadas. Comunicación de un caso con manifestación atípica

### RESUMEN

El angiohistiocitoma de células multinucleadas es una proliferación vascular benigna de origen desconocido que generalmente se manifiesta como una neoformación menor a 1 cm, asintomática, afecta las extremidades de mujeres en la sexta década de la vida. La lesión crece lentamente, el tratamiento consiste en la escisión quirúrgica, aunque se han reportado casos de regresión espontánea. Se ha relacionado con micosis fungoide y vitíligo. Comunicamos un caso atípico de un hombre de 39 años de edad con una neoformación dolorosa asociada con un nevo melanocítico intradérmico.

**Palabras clave:** angiohistiocitoma de células claras, proliferación benigna, células multinucleadas celulares, tumor vascular.

Antonio Plascencia-Gómez<sup>1</sup>  
Ramiro Gómez-Villa<sup>2</sup>  
Sonia Toussaint-Caire<sup>3</sup>  
Eduwiges Martínez L<sup>3</sup>

<sup>1</sup> Dermatólogo, Centro Dermatológico de Yucatán.

<sup>2</sup> Dermatólogo.

<sup>3</sup> Dermatopatóloga.

Servicio de Dermatología, Hospital General Dr. Manuel Gea González.

## Multinucleate Cell Angiohistiocytoma. Case Report with Atypical Presentation

### ABSTRACT

*Multinucleate cell angiohistiocytoma is a rare benign vascular proliferation with unknown etiology. It is usually a hard tumor less than 1 cm, asymptomatic and located on extremities of 6<sup>th</sup> decade women. The lesion grows slowly and the treatment is surgical excision, although there are reports of spontaneous remission and can be related to mycosis fungoides and vitiligo. This paper reports an atypical case of a 39-year-old man with a painful tumor associated to an intradermal melanocytic nevus.*

**Key words:** multinucleate cell angiohistiocytoma, benign proliferation vascular, multinucleated cell, vascular tumor.

Recibido: 4 de febrero 2014

Aceptado: 29 de abril 2014

**Correspondencia:** Dr. Antonio Plascencia Gómez  
Avenida Itzaes por 59  
97217, Mérida, Yucatán  
dontol@hotmail.com

### Este artículo debe citarse como

Plascencia-Gómez A, Gómez-Villa R, Toussaint-Caire S, Martínez LE. Angiohistiocitoma de células multinucleadas. Comunicación de un caso con manifestación atípica. Dermatol Rev Mex 2014;58:357-361.

## ANTECEDENTES

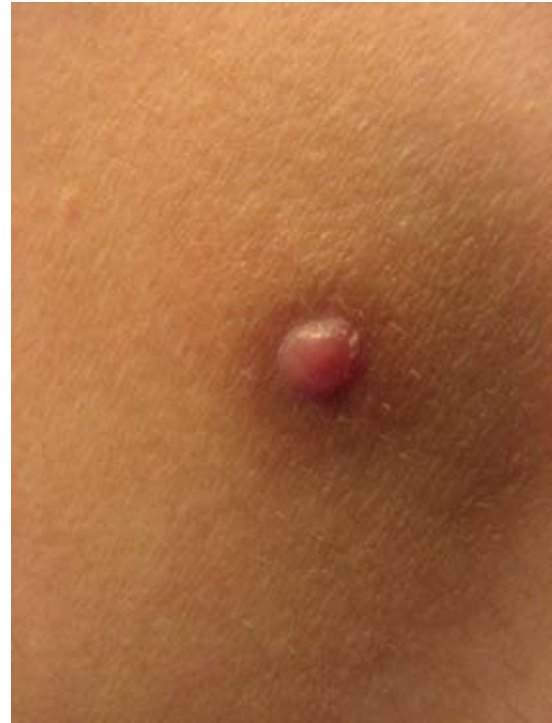El angiohistiocitoma de células multinucleadas es una proliferación vascular benigna de causa desconocida, descrita por primera vez por Smith y Wilson-Jones en 1985.<sup>1</sup> En términos clínicos se manifiesta como neoformaciones de menos de 1 cm, únicas o numerosas, de color rojo o violáceo, en ocasiones tienen una escama fina en su superficie,<sup>2-4</sup> evolucionan en meses o años.<sup>1</sup>

Hasta el momento se han descrito en la bibliografía 75 casos, lo que resalta la rareza del padecimiento o el subdiagnóstico.<sup>1-3</sup> El diagnóstico diferencial clínico incluye otros tumores, como el sarcoma de Kaposi, angioma, dermatofibroma o pápula fibrosa.<sup>1-8</sup>

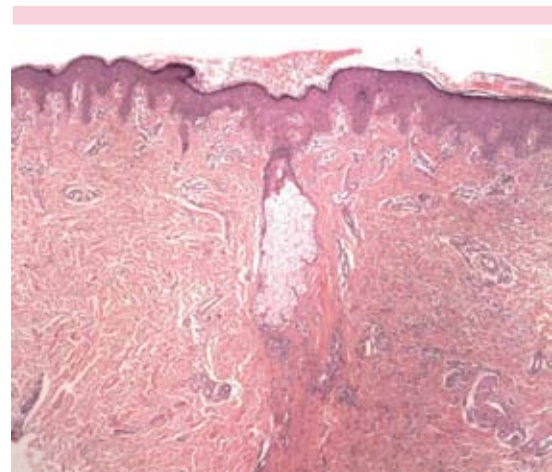
## CASO CLÍNICO

Paciente masculino de 39 años de edad, originario y residente del Distrito Federal, México, ingeniero, que fue atendido en marzo de 2011 por una dermatosis localizada en el tronco que afectaba el flanco derecho, caracterizada por una neoformación exofítica de 6 x 1 x 1 mm, bien delimitada, color rojo claro, de superficie lisa, de consistencia dura y rodeada por una mancha hiperpigmentada marrón claro (Figura 1). El paciente refirió que la dermatosis inició 1.5 años antes como un grano que fue creciendo hasta el tamaño actual, negó traumatismo previo. La dermatosis le ocasionaba dolor incluso a la fricción con la ropa, por lo que se decidió la extirpación quirúrgica con la impresión diagnóstica de espiroadenoma ecrino *versus* dermatofibroma.

El estudio histopatológico reveló en la dermis una neoformación constituida por la proliferación de vasos sanguíneos de pequeño calibre en la dermis reticular, así como células endoteliales redondeadas prominentes, intercaladas con haces de colágena gruesa y células multinucleadas de citoplasma claro (Figura 2). La neoformación



**Figura 1.** Neoformación semiesférica de 6 mm, dura, de superficie lisa, color rojo, rodeada de una mancha hiperpigmentada marrón claro.

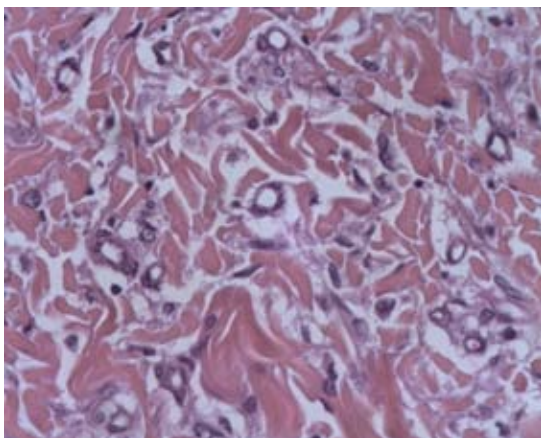


**Figura 2.** Se aprecia la neoformación (del lado derecho) mostrando haces de colágeno más compacto.

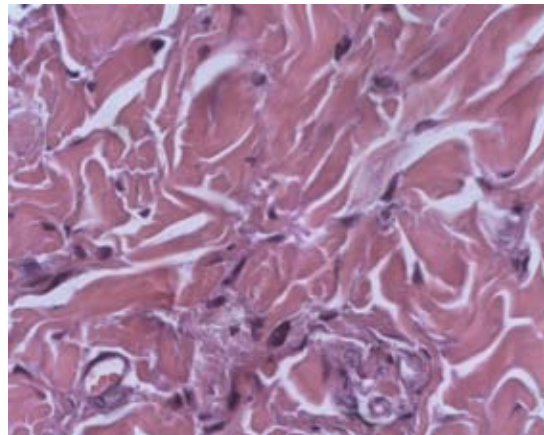
estaba rodeada por un infiltrado inflamatorio constituido por linfocitos y células plasmáticas (Figuras 3 y 4). La epidermis suprayacente mostraba hiperpigmentación de la capa basal con caída de pigmento. Se encontró también, en la dermis papilar, una segunda neoformación constituida por células melanocíticas de aspecto epitelioides, con citoplasma claro y núcleos estrellados, que estaban dispuestas en pequeños nidos, rodeados por un estroma fibrilar laxo (Figura 5), por lo que se concluyó el diagnóstico de angiohistiocitoma de células multinucleadas asociado con un nevo melanocítico intradérmico.

## DISCUSIÓN

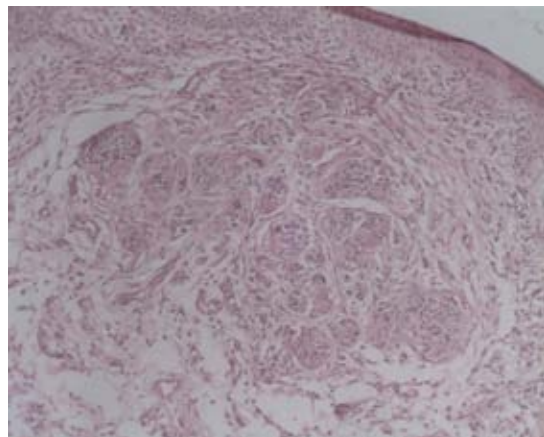
Este caso es atípico al manifestarse en un hombre en la cuarta década de la vida como una neoformación localizada en el tronco, porque suele observarse en mujeres adultas entre la quinta y sexta décadas de la vida, en promedio a la edad de 65 años, y con una relación respecto a los hombres de 3:1.<sup>1-3</sup> Por lo general afecta las extremidades, especialmente las piernas y el dorso de las manos, aunque también se han reportado



**Figura 3.** Neoformación constituida por proliferación de vasos sanguíneos de pequeño calibre, algunos con un eritrocito en su interior.



**Figura 4.** Histopatología con tinción HyE a 60x que revela células grandes multinucleadas que corresponden a fibroblastos.



**Figura 5.** Neoformación constituida por células melanocíticas de aspecto epitelioides, dispuestas en pequeños nidos rodeados por un estroma fibrilar laxo.

casos en las caderas, la cavidad oral,<sup>4</sup> la frente,<sup>5</sup> la órbita<sup>6</sup> y el labio superior;<sup>7</sup> se han reportado casos diseminados al tronco y las extremidades.<sup>8</sup> Estas localizaciones tienen en común estar expuestas a traumatismo o a picaduras por insectos, por lo que se han propuesto estos mecanismos como factor desencadenante,<sup>1,9</sup> mientras que el

predominio en mujeres sugiere la influencia de factores hormonales.<sup>1,9</sup>

Estas lesiones suelen ser asintomáticas, aunque se ha asociado prurito leve,<sup>10-12</sup> pero nuestro paciente refería dolor, incluso al roce de la ropa, lo que no se había reportado en los casos publicados.

El diagnóstico se realizó mediante estudio histológico al observar aumento de vasos sanguíneos en la dermis reticular superficial y media, con células endoteliales prominentes sin evidencia de atipia. El principal diagnóstico diferencial histológico es el sarcoma de Kaposi, porque, al igual que el angiohistiocitoma, muestra vasos dilatados y rodeados por células fibrohistiocíticas, pero en el sarcoma de Kaposi no se observan células multinucleadas y además hay extravasación de eritrocitos.<sup>11,13,14</sup> Otro diagnóstico diferencial histológico es el dermatofibroma, incluso hay quienes consideran que el angiohistiocitoma de células multinucleadas es una variante histológica del dermatofibroma, con un componente vascular prominente y células multinucleadas peculiares.<sup>9,14</sup> Algunos autores han encontrado disminución de fibras elásticas,<sup>15</sup> otros han reportado mastocitos en la vecindad de las células multinucleadas, hipotetizando que pueden participar en la formación de las células multinucleadas mediante secreción de interleucina 4<sup>16</sup> y otros han encontrado depósitos en banda de mucina.<sup>12</sup>

Al estudio inmunohistoquímico las células endoteliales de los muchos capilares de esta afección son positivas para el antígeno relacionado con el factor VIIIa, CD31 y CD34; las células intersticiales mononucleares son positivas para CD68, lisozima y alfa-1-antitripsina, mientras que son negativas para S-100 y CD1a. Por último, las células multinucleadas son positivas sólo para anticuerpos contra vimentina, por lo que al ser negativas para marcadores de

macrófagos, se ha sugerido que se originan de los fibroblastos.<sup>15,16</sup>

Algunos investigadores sugieren que el angiohistiocitoma de células multinucleadas es un trastorno inflamatorio más que un tumor real,<sup>11,14</sup> debido a que las células, cuando se cultivan en otros tejidos, tienen vida media corta;<sup>17</sup> no se ha demostrado la existencia del virus del herpes humano tipo 8 (VHH-8)<sup>17</sup> y no se han reportado localizaciones extracutáneas, tampoco cumple criterios histológicos de malignidad, ni sufre transformación maligna.<sup>11,17</sup> Se han reportado casos asociados con micosis fungoide<sup>18</sup> y vitíligo;<sup>1</sup> sin embargo éste es el primer caso que se reporta asociado con un nevo melanocítico intradérmico.

Por lo general los pacientes con angiohistiocitoma no requiere tratamiento, porque suele ser asintomático y benigno, incluso se han reportado casos con regresión espontánea.<sup>9</sup> Cuando se decide dar tratamiento se ha reportado luz pulsada intensa<sup>5</sup> y láser argón,<sup>19</sup> pero, en general, el tratamiento suele ser quirúrgico. En nuestro paciente se decidió realizar escisión quirúrgica mediante huso con margen de 1 mm, que incluyó ambas lesiones; no hubo complicaciones y no ha habido recidiva.

## REFERENCIAS

1. Blanco Barrios S, Rodríguez Díaz E, Álvarez Cuesta C, Galache Osuna C, et al. Multinucleate cell angiohistiocytoma: a new case report. *J Eur Acad Dermatol Venereol* 2005;19:208-211.
2. Patrizi A, Neri I, D'Acunt C, Passarini B, Sabbatini E. Asymptomatic, smooth, violaceous papules of the thighs. *Arch Dermatol* 2003;139:933-938.
3. Jaconelli L, Kanitakis J, Ktiouet S, Faure M, Claudy A. Multinucleate cell angiohistiocytoma: Report of three new cases and literature review. *Dermatol Online J* 2009;15:4.
4. Rawal YB, Anderson KM, Rawal SY. Multinucleate cell angiohistiocytoma: an uncommon mucosal tumour. *Clin Exp Dermatol* 2009;34:333-336.
5. Fernández-Jorge B, del Pozo J, García-Silva J, Barja JM, et al. Multinucleate cell angiohistiocytoma: treatment



- using intense pulsed light. *Dermatol Surg* 2009;35:1141-1143.
6. Shields JA, Eagle RC Jr, Shields CL, Sohmer KK. Multinucleate cell angiohistiocytoma of the orbit. *Am J Ophthalmol* 1995;120:402-403.
  7. Jones AC, Mullins D, Jimenez F. Multinucleate cell angiohistiocytoma of the upper lip. *Oral Surg Oral Med Oral Pathol* 1994;78:743-747.
  8. Chang SN, Kim HS, Kim SC, Yang WI. Generalized multinucleate cell angiohistiocytoma. *J Am Acad Dermatol* 1996;35:320-322.
  9. Shapiro PE, Nova MP, Rosmarin LA, Halperin AJ. Multinucleate cell angiohistiocytoma: a distinct entity diagnosable by clinical and histologic features. *J Am Acad Dermatol* 1994;30:417-422.
  10. León S, Franco M del R, Carbajal G, Mazzini MA. Angiohistiocitoma de células multinucleadas: a propósito de un caso. *Dermatol Argentina* 2006;12:318-320.
  11. Väkevää L, Saksela O, Kariniemi AL. Multinucleate cell angiohistiocytoma: a report of four cases in Finland. *Acta Derm Venereol* 2003;83:222-223.
  12. Carbanillas M, Peteiro C, Toribio J. Angiohistiocitoma de células multinucleadas. *Piel* 2006;21:453-456.
  13. Monteagudo B, Labandeira J, Ginarte M, Alvarez JC, et al. Angiohistiocitoma de células multinucleadas. *Actas Dermatosifiliogr* 2005;96:272-273.
  14. Requena L, Sangueza OP. Cutaneous vascular proliferations. Part III. Malignant neoplasms with significant vascular component, and disorders erroneously considered as vascular neoplasms. *J Am Acad Dermatol* 1998;38:143-175.
  15. Annessi G, Girolomoni G, Giannetti A. Multinucleate cell angiohistiocytoma. *Am J Dermatopathol* 1992;14:340-344.
  16. Puig L, Fernández-Figueras MT, Bielsa I, Lloveras B, Alomar A. Multinucleate cell angiohistiocytoma: a fibrohistiocytic proliferation with increased mast cell numbers and vascular hyperplasia. *J Cutan Pathol* 2002;29:232-237.
  17. Sass U, Noel JC, André J, Simonart T. Multinucleate cell angiohistiocytoma: report of two cases with no evidence of human herpesvirus-8 infection. *J Cutan Pathol* 2000;27:258-261.
  18. Bader RS, Telang GH, Vonderheid EC. Multinucleate-cell angiohistiocytoma occurring in a patient with mycosis fungoides. *Cutis* 1999;63:145-148.
  19. Kopera D, Smolle J, Kerl H. Multinucleate cell angiohistiocytoma: treatment with argon laser. *Br J Dermatol* 1995;133:308-310.

### Fundación para la Dermatitis Atópica (FDA) en México

Siendo la dermatitis atópica uno de los padecimientos más prevalentes, crónicos en niños, y que requiere de explicaciones precisas, apoyo a la investigación, para todo eso se creó la Fundación México, tiene como sede al prestigiado Servicio de Dermatología del Instituto Nacional de Pediatría, y lo lidera su jefa la Dra. Carola Durán McKinster, y está conformado por su selecto grupo de especialistas.

Sus objetivos son claros y precisos, afiliación de pacientes, dar información, conducir talleres, ayuda directa a los pacientes. Su página web es:

<http://www.fundacion-dermatitis-atopica.com.mx/>

### Misión y Visión de la FDA

“Su misión. Poner al alcance de los niños mexicanos con Dermatitis Atópica y sus familiares información clara, precisa y profesional sobre qué es, cómo tratar y cómo superar la enfermedad, basados en un enfoque no sólo de salud clínica sino psicológica y social.”

“Su visión. Convertir a la Fundación para la Dermatitis Atópica en la entidad de referencia más relevante del país, para dirigir y orientar tanto a pacientes y familiares, como a otras entidades clínicas y sociales que puedan identificar esta enfermedad en su entorno, a fin de brindar los cuidados clínicos y emocionales de más niños con Dermatitis Atópica, para devolverles una mejor calidad de vida que redunde en una mejor integración y un mejor desempeño de estos pequeños en su entorno social.”