

Melanoacantoma vulvar

RESUMEN

El melanoacantoma es una entidad que hasta ahora sólo se ha descrito en la mucosa oral. El caso con localización en la vulva que se comunica se trata de una lesión pigmentada benigna, similar al melanoacantoma cutáneo y oral, que se distinguía por hiperplasia epidérmica y melanocitos dendríticos. A pesar de que su patogénesis aún es incierta, su comportamiento clínico sugiere una lesión de origen reactivo. La apariencia clínica del melanoacantoma no es diagnóstica y, por tanto, la toma de biopsia es obligatoria para diferenciarlo de otras lesiones pigmentadas de la vulva, incluido el melanoma.

Palabras clave: melanosis, vulva, melanoacantoma.

Guadalupe Marcela Clavellina-Miller¹
María Elisa Vega-Memije²
Sonia Toussaint-Caire³
Rosa María Lacy-Niebla⁴

¹ Residente de tercer año de Dermatología.

² Subdirectora de Investigación Biomédica.

³ Departamento de Dermatopatología.

⁴ Departamento de Dermatología.

Hospital General Dr. Manuel Gea González.

Vulvar Melanoacanthoma

ABSTRACT

Melanoacanthoma is an entity reported only in oral mucosa. Vulva localization, which is the case we report, is a benign pigmented lesion, similar to cutaneous and oral melanoacanthoma, it was characterized by the presence of epidermal hyperplasia and dendritic melanocytes. Although its pathogenesis remains uncertain its clinical behavior suggests a reactive origin. Clinical appearance of melanoacanthoma is not diagnostic and therefore the biopsy is mandatory to differentiate from other pigmented lesions in vulva, including melanoma.

Key words: melanosis, vulva, melanoacanthoma.

Recibido: 7 de enero 2014

Aceptado: 28 de marzo 2014

Correspondencia: Dra. Guadalupe Marcela Clavellina Miller
Tlalpan 4800
14080 México, DF
marcela_clmiller@hotmail.com

Este artículo debe citarse como

Clavellina-Miller GM, Vega-Memije ME, Toussaint-Caire S, Lacy-Niebla RM. Melanoacantoma vulvar. Dermatol Rev Mex 2014;58:362-366.

ANTECEDENTES

En 1960 Mishima y Pinkus introdujeron el término melanoacantoma en un intento de aclarar el término melanoepitelioma tipos 1 y 2 previamente descrito por Bloch en 1927.¹ Schneider y colaboradores publicaron el primer caso en 1981.²

A partir de entonces, se han reportado melanoacantomas orales como lesiones pigmentadas benignas, solitarias y ocasionalmente múltiples que afectan la mucosa oral, sumando 38 casos a la fecha. Según la bibliografía, existe una marcada predilección por mujeres de raza negra, con predominio en la tercera y cuarta décadas de la vida. La mucosa del carrillo es el sitio afectado con más frecuencia, seguido por los labios, la encía y el paladar, lo que sugiere que el traumatismo masticatorio y friccional puede ser un factor causal.³ Por tanto, el melanoacantoma es una lesión reactiva que puede, incluso, ser reversible, aunque este fenómeno es poco frecuente.^{3,4}

CASO CLÍNICO

Paciente femenina de 40 años de edad, originaria y residente de la Ciudad de México, que fue referida por el servicio de Citología tras el hallazgo de una lesión pigmentada durante la toma de citología vaginal. Se trataba de una dermatosis localizada en la región genital, de la que afectaba la cara externa del labio mayor derecho, constituida por un mácula hiperpigmentada, marrón, de 0.4 cm de diámetro, con límites irregulares; a la dermatoscopia se observó un patrón homogéneo y glóbulos atípicos en la periferia (Figura 1).

Se extirpó la lesión, bajo anestesia local, con sacabocado de 0.4 cm de diámetro. El estudio histopatológico reveló una epidermis levemente acantótica, con espongirosis y numerosos melano-

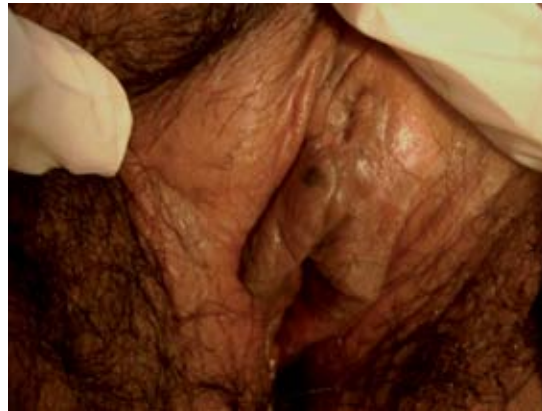

Figura 1. Lesión única en la cara externa del labio mayor derecho. El diagnóstico clínico fue de melanosus vulvar.

nocitos dendríticos, con pigmento melánico en la dermis subyacente e infiltrado inflamatorio leve de predominio linfocítico (Figuras 2 y 3). Con la técnica de inmunohistoquímica Melan-A se evidenciaron los melanocitos y sus dendritas (Figura 4). El diagnóstico definitivo fue melanoacantoma vulvar.

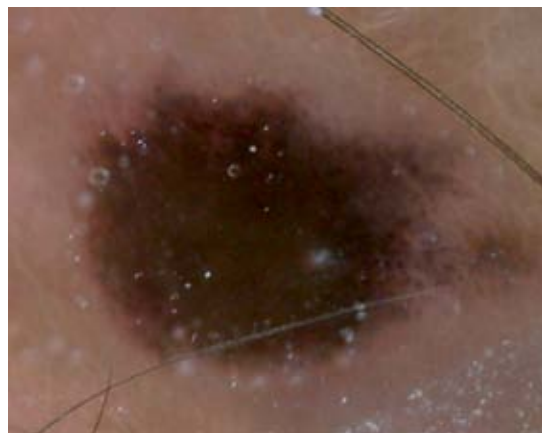


Figura 2. A la dermatoscopia se observa un patrón homogéneo, con glóbulos irregulares en la periferia y red de pigmento atípico.

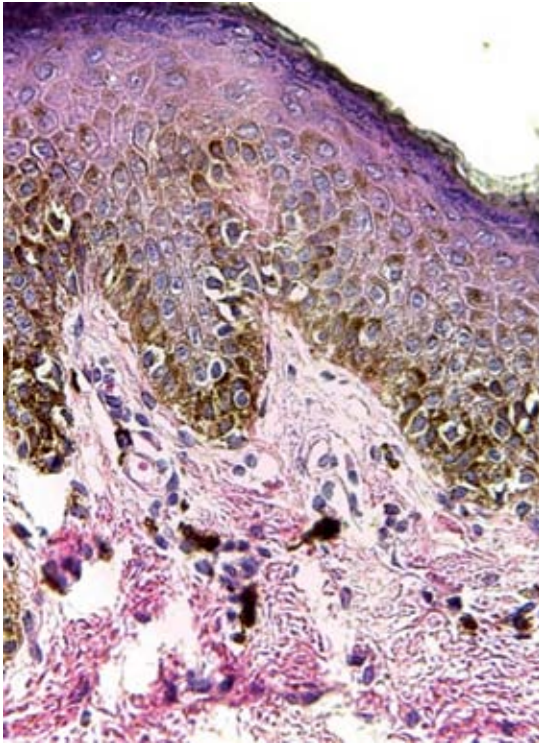


Figura 3. A la histopatología se observa epidermis con acantosis y melanocitos dendríticos en la capa basal, así como abundante pigmento melánico. Tinción con hematoxilina-eosina, 60x.

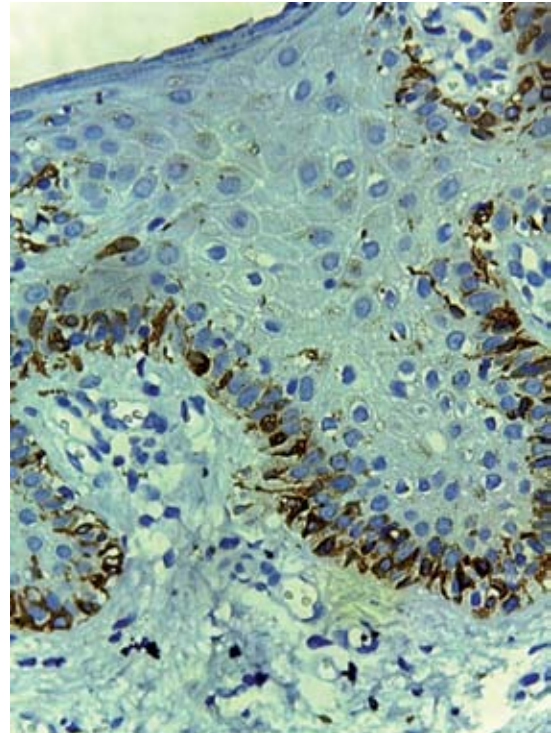


Figura 4. Corte con técnica de inmunohistoquímica con marcador Melan-A, que hace más evidentes a los melanocitos y sus dendritas.

DISCUSIÓN

Las personas de raza mestiza tienen manchas vulvares similares a las que se observan frecuentemente en la mucosa oral, lo que se considera una variante racial.⁵

Las lesiones pigmentadas en la vulva comprenden una variedad de entidades, que incluyen: la hiperplasia de melanocitos (nevo, melanoma), hiperpigmentación epitelial sin hiperplasia de melanocitos prominente (melanosis de la vulva, léntigo y pigmentación posinflamatoria) y lesiones no melanocíticas, como la neoplasia intraepitelial de vulva, queratosis seborreica, angioqueratoma y carcinoma basocelular.⁶

Los léntigos son máculas pequeñas (<5 mm) bien circunscritas. Pueden ser únicas o múltiples con un tono marrón claro a oscuro. La histología muestra aumento de la pigmentación de la capa basal y proliferación epidérmica de tipo lentiginoso. La hiperplasia melanocítica es una característica variable en la vulva y los melanocitos atípicos están ausentes.⁵

La “melanosis vulvar” es otro tipo de pigmentación genital que se distingue por máculas irregulares, muy pigmentadas, que en términos clínicos pueden semejar un melanoma.⁷⁻⁹ Estas lesiones se distinguen de los léntigos por su tamaño y límites irregulares. Se diferencian clínicamente del melanoma por ausencia de

alteraciones en la superficie cutánea y pueden asociarse con otras máculas melanocíticas en los labios y la mucosa.¹⁰⁻¹² Desde el punto de vista histológico, hay hiperplasia epitelial, con hiperpigmentación de la capa basal (más prominente en las puntas de los procesos interpapilares), incontinencia de pigmento, con melanófagos en la dermis superficial. Los melanocitos son característicamente normales en número, no hay atipia celular, todo esto sugiere una lesión benigna. La ausencia de proliferación de melanocitos es típica de melanosis vulvar porque cuando está presente, el diagnóstico es de léntigo.¹³

El diagnóstico diferencial más importante de la melanosis vulvar es el melanoma, por lo que está indicada la biopsia de estas lesiones, sobre todo de las áreas erosionadas o palpables.

Asimismo, los melanoacantomas son máculas únicas o múltiples localizadas con más frecuencia en la mucosa de los carrillos, de crecimiento rápido, asintomáticas, que al estudio histopatológico se distinguen por numerosos melanocitos dendríticos de aspecto benigno, que se localizan en el epitelio escamoso, mismo que se observa acantótico y frecuentemente espongiótico. Los melanocitos de la capa basal pueden estar incrementados en número. Además, pueden observarse células inflamatorias, como eosinófilos en el tejido conectivo subyacente.¹⁴ Fornatora y colaboradores¹⁵ reportaron recientemente reactividad intensa del melanoacantoma a HMB-45, lo que demuestra la poca utilidad de este anticuerpo para distinguir melanoacantoma de melanoma. La biopsia es obligatoria para el diagnóstico y, una vez establecido, no se requiere tratamiento adicional.¹⁶⁻¹⁹

En este caso se observaron las dendritas con abundante pigmento melánico y aumento discreto en el número de melanocitos en la capa basal, con lo que se diagnosticó melanoacantoma vulvar.

CONCLUSIONES

Hasta donde sabemos, éste es el primer caso reportado de melanoacantoma en la vulva. El hallazgo de melanoacantoma en una mujer mestiza refleja que esta lesión puede afectar a grupos étnicos o raciales diferentes a la raza negra. De igual modo, este tipo de lesiones pueden afectar no sólo la mucosa oral, a fin de saber diagnosticarlas cuando se manifiesten en otra topografía y así dar el tratamiento y seguimiento adecuados.

REFERENCIAS

1. Mishima Y, Pinkus H. Benign mixed tumor of melanocytes and malpighian cells. Melanoacanthoma: Its relationship to Bloch's benign non-nevoid melanoepithelioma. *Arch Dermatol* 1960;81:539-550.
2. Buchner A, Merrell PW, Carpenter WM. Relative frequency of solitary melanocytic lesions of the oral mucosa. *J Oral Pathol Med* 2004;33:550-557.
3. Wright JM, Binnie WH, Byrd DL, Dunsworth AR. Intraoral melanoacanthomas. *J Periodontol* 1983;54:107-111.
4. Buchner A, Merrell P, Hanson L, Leider A. Melanocytic hyperplasia of the oral mucosa. *Oral Surg Oral Med Oral Pathol* 1991;71:58-62.
5. Katz B, Rabinovitz HS. Introducción to Dermoscopy. *Dermatol Clin* 2002;19:1-14.
6. Perusquía AM. Cap. 1 Dermatoscopia y sus principios ópticos En: *Atlas de Dermatoscopia*. México: ETM, 2006;1-5.
7. Rock B. Pigmented lesions of the vulva. *Dermatol Clin* 1992;10:361-368.
8. Jackson R. Melanosis de la vulva. *J Dermatol Surg Oncol* 1984;10:119.
9. Rudolph RI. Vulvar melanosos. *J Am Acad Dermatol* 1990;12:317.
10. Sison-Torre EQ, Ackerman AB. Melanosis of the vulva. A clinical simulator of malignant melanoma. *Am J Dermatopathol* 1985;7:51-60.
11. Roper SS, Wade TR. The labial melanotic macule: a clinicopathologic study of 16 cases. *Am J Dermatopathol* 1990;12:317.
12. Ho KK, Dervan P, Path FRC, et al. Labial melanotic macule: a clinical, histopatologic, and ultrastructural study. *J Am Acad Dermatol* 1993;28:33-39.
13. Maize JC. Mucosal melanosis. *Dermatol Clin* 1988;6:283.
14. Horlick HP, Walther RR, Zegarelli DJ, Silvers DN, Eliezri YD. Mucosal melanotic macule, reactive type: a simulation of melanoma. *J Am Acad Dermatol* 1988;19:786-791.

15. Fornatora ML, Reich RF, Haber S, Solomon F, Freedman PD. Oral melanoacanthoma: a report of 10 cases, review of the literature, and immunohistochemical analysis for HMB-45 reactivity. *Am J Dermatopathol* 2003;25:12-15.
16. Buchner A, Hansen LS. Pigmented nevi of the oral mucosa: a clinico- pathologic study of 32 new cases and review of 75 cases from the literature: Part I. A clinicopathologic study of 32 new cases. *Oral Surg Oral Med Oral Pathol* 1979;48:131-142.
17. Barker BF, Carpenter WM, Daniels TE, Kahn MA, et al. Oral mucosal melanomas: the WESTOP Banff workshop proceedings. *Western Society of Teachers of Oral Pathology. Oral Surg Oral Med Oral Pathol Oral Radiol Endod* 1997;83:672-679.
18. Carlos-Bregni R, Contreras E, Netto A, Mosqueda-Taylor A, et al. Oral melanoacanthoma and oral melanotic macule: a report of 8 cases, review of the literature, and immunohistochemical analysis. *Med Oral Patol Oral Cir Bucal* 2007;12:374-379.
19. Contreras E, Román C. Melanoacantosis oral (melanoacantoma): Reporte de un caso y revisión de literatura. *Med Oral Patol Oral Cir Bucal* 2005;10:9-12.

CURSO DE ESPECIALIZACIÓN EN DERMATOPATOLOGÍA

SERVICIO DE DERMATOPATOLOGÍA, HOSPITAL GENERAL DE MÉXICO O.D.

Requisitos para presentar la solicitud como candidato al curso de especialización y residencia en **Dermatopatología**:

1. Ser dermatólogo con reconocimiento universitario o estar cursando el último año de la especialidad de Dermatología.
2. Presentar solicitud por escrito dirigida a la **Dra. Patricia Mercadillo Pérez**, profesora titular del Curso Universitario de la Especialidad en Dermatopatología, Jefa del Servicio de Dermatopatología, Hospital General de México O.D. Tel./fax: 50043845 y 55433794.
3. Anexar a la solicitud Curriculum Vitae.
4. Entrevista con el Profesor Titular del curso. La documentación debe entregarse en el periodo del 01 de agosto al 30 de septiembre del 2014.
5. Se seleccionan dos candidatos.
6. El curso tendrá una duración de dos años, iniciando el primero de marzo y concluyendo el último día de febrero. El curso es de tiempo completo con una duración diaria de ocho horas.

Se extenderá diploma Universitario de la Especialización en Dermatopatología por la Universidad Nacional Autónoma de México