

Infección por *Saprochaete capitata* en paciente inmunosuprimido

RESUMEN

Las infecciones orales por *Saprochaete capitata* son excepcionales (anteriormente llamada geotricosis oral por *Geotrichum capitatum*). Se han relacionado con alteraciones hematológicas, sobre todo leucemia aguda asociada con episodios de neutropenia severa. Se comunica el caso de un paciente de 26 años de edad con leucemia aguda y neutropenia que sufrió una infección oral por *Saprochaete capitata* corroborada por cultivo.

Palabras clave: *Saprochaete capitata*, *Geotrichum capitatum*, fungemia, leucemia, estomatitis.

Alexandro Bonifaz²
Aline Armas-Vázquez¹
Rosa María Ponce-Olivera³

¹ Residente de Medicina Interna, Hospital Ángeles Lomas.

² Jefe del Departamento de Micología.

³ Jefe del Servicio de Dermatología.

Hospital General de México Dr. Eduardo Liceaga.

Infection Due to *Saprochaete capitata* on Immunocompromised Patient

ABSTRACT

Oral infections by *Saprochaete capitata* are exceptional (formerly known as *Geotrichum capitatum*). They have been linked to blood disorders, especially acute leukemia associated with episodes of severe neutropenia. This paper reports the case of 26-year-old male patient with acute leukemia and neutropenia, which suffered an oral infection by *Saprochaete capitata* confirmed by culture.

Key words: *Saprochaete capitata*, *Geotrichum capitatum*, fungemia, leukaemia.

Recibido: 6 de noviembre 2013

Aceptado: 11 de marzo 2014

Correspondencia: Dra. Rosa María Ponce Olivera
Hospital General de México Dr. Eduardo Liceaga
Dr. Balmis 148
06720 México, DF
draponce@hotmail.com

Este artículo debe citarse como

Bonifaz A, Armas-Vázquez A, Ponce-Olivera RM. Infección por *Saprochaete capitata* en paciente inmunosuprimido. Dermatol Rev Mex 2014;58:380-384.

ANTECEDENTES

La estomatitis por *Saprochaete capitata* es una entidad muy poco frecuente.^{1,2} Existen actualmente pocos casos reportados en la bibliografía.¹⁻³ Durante muchos años a esta infección se le denominó geotricosis oral y, por lo regular, se relaciona con leucemia aguda asociada con neutropenia severa, lo que predispone al paciente a un riesgo alto de infección sistémica y a mortalidad alta por esta causa. Hasta ahora no existe un tratamiento altamente efectivo, tampoco ha resultado útil la profilaxis en estos pacientes. La mayor parte de las infecciones por este microorganismo son de tipo sistémico y fungemias¹ y hay pocas comunicaciones de estomatitis.⁴ Se comunica un caso con esta forma clínica.

CASO CLÍNICO

Paciente masculino de 26 años de edad, originario de Cuernavaca, Morelos, con diagnóstico de leucemia linfoblástica aguda L2 (LAL-2) de seis meses de evolución, diagnosticado inicialmente por síntomas B e hiperleucocitosis (217,000 leucocitos totales), resistente a tratamiento con quimioterapia de primera, segunda y tercera línea. Se solicitó interconsulta al servicio de Dermatología por padecer una dermatosis, de 10 días de evolución, localizada en la cavidad oral, de la que afectaba ambos carrillos y el paladar duro y blando, estaba constituida por placas blanquecinas, algunas amarillentas, con exudado mucopurulento, el paciente refirió ardor y molestia a la deglución. Con base en la manifestación clínica se realizó diagnóstico clínico presuntivo de candidiasis pseudomembranosa (Figura 1).

Se realizaron estudios micológicos: al examen directo con KOH (10%) se observaron filamentos con arthroconidios redondeados, sugerentes de infección por *Geotrichum* y *Trichosporon*. Al cultivo se obtuvo colonia blanca de vello

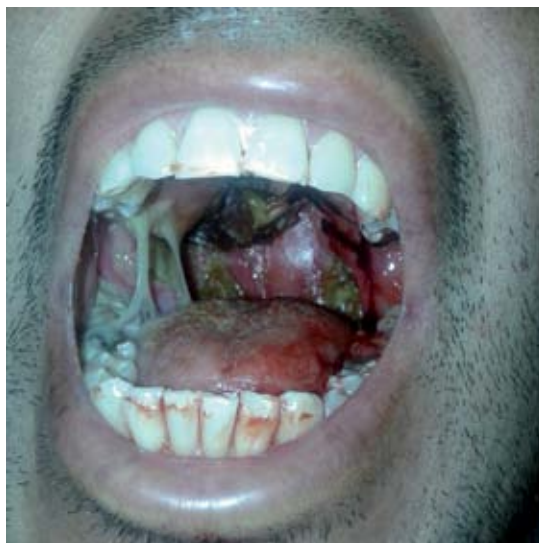

Figura 1. Cavidad oral con placas blanquecinas adheridas que afectan el paladar duro y blando.

fino, limitada, con arthroconidios irregulares, redondeados y simpodiales.⁵ Con el sistema automatizado Vitek[®]2-system se corroboró la identificación de *Saprochaete capitata*, núm. 7510100400025511, con probabilidad de identificación >97% (Figuras 2 y 3). El paciente había recibido profilaxis con fluconazol, además de tratamiento con antibióticos de amplio espectro. La mayor parte de los reportes de concentraciones *in vitro* de fluconazol y otro tipo de antimicóticos prescritos como profilácticos, como las equinocandinas (caspofungina), mostraron concentraciones muy altas, lo que nos hace pensar que el paciente tenía resistencia intrínseca. Se inició tratamiento con anfotericina B liposomal, durante un solo día; no obstante, el paciente falleció por complicaciones del padecimiento de fondo.

DISCUSIÓN

En el caso expuesto la dermatosis del paciente, en términos clínicos, era sugerente de candi-

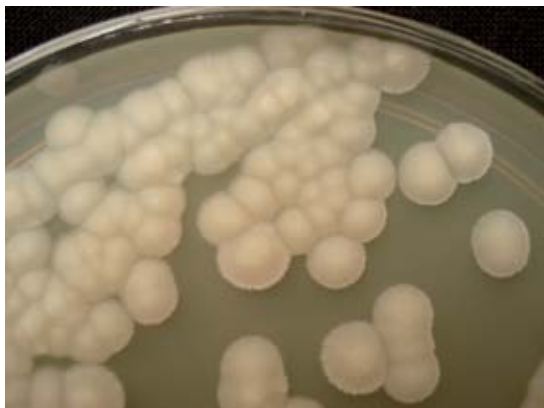

Figura 2. Cultivo de *S. capitata* en medio de Sabouraud dextrosa agar.

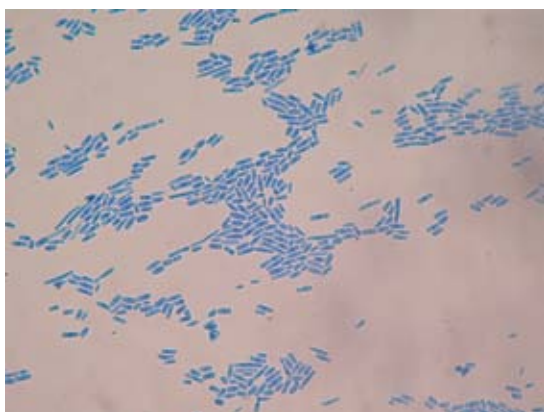


Figura 3. Microscopia de *S. capitata*. Arthroconidios redondeados y escasos aneloconidios (azul de algodón, 40X).

diasis pseudomembranosa. La candidiasis es indistinguible clínicamente de la infección oral por *Saprochaete capitata* y de la geotricosis oral.¹ Estos microorganismos frecuentemente se relacionan con estados de inmunosupresión porque se consideran patógenos oportunistas, así como también *Trichosporon* y *Geotrichum*.⁶ *S. capitata* ha tenido distintos nombres a través del tiempo, los más importantes son: *Trichosporon*

capitatum, *Blastoschizomyces capitatus* y *Geotrichum capitatum*; desde 2004 se clasifica dentro de este género y especie.⁷ Incluso en una clasificación relativamente reciente se consideraba una forma de *Geotrichum*,⁷ por ello, aún en muchas comunicaciones se le cita con ese nombre. En la bibliografía hay una serie de publicaciones de infecciones orales tipo pseudomembranoso y ulcerativo; por ejemplo, en una serie reportada por Bonifaz y colaboradores,⁴ de 12 casos ocasionados por *Geotrichum*, uno perteneció a *Saprochaete capitata* (antes *G. capitatum*) con afección palatina ulcerativa, los demás casos fueron ocasionados por *G. candidum*.⁴ En la bibliografía se reporta que los casos menos frecuentes son orales, la mayoría pertenecen a fungemias relacionadas con leucemia aguda con neutropenia severa y la administración de quimioterapia, con porcentajes altos de mortalidad.^{1,2,8,9} Lo más relevante de este caso es la gran posibilidad de estas afecciones bucales de ser indistinguibles de afecciones causadas por otros microorganismos, especialmente de tipo *Candida*.⁴ Además, en pacientes inmunosuprimidos tiene la facilidad de diseminarse al pulmón, posteriormente originar fungemia y posiblemente la muerte.¹ Lo interesante del caso reportado es que probablemente una infección sistémica y fungemia pueden iniciarse con un cuadro oral, que se confunde con candidiasis y puede ser el foco de inicio de la diseminación de este hongo.

Saprochaete capitata (antes *Geotrichum capitatum*,⁷ Diddens, Lodder, 1942), de Hoog & Smith, 2004, es un hongo filamentoso, blanquecino, cremoso. Se reproduce por arthroconidios elipsoidales, es decir, con los bordes curvados, más conidios anelídicos que se disponen en forma simpodial; su perfil bioquímico es que no fermenta ningún carbohidrato, es negativo a D-xilosa (que la distingue de *G. candidum*), resistente a la actidiona y soporta 40°C. Tiene fase teleomórfica heterootática denominada *Magnusiomyces capitatus* (antes *Dipodascus capitatus*).⁶

S. capitata es un hongo levaduriforme de virulencia intermedia a alta, en especial si se compara con *G. candidum* (Cuadro 1). Esto ocurre con mayor frecuencia en pacientes con alteraciones hematológicas, sobre todo leucemia aguda.^{1,8} Se ha relacionado en especial con episodios de neutropenia prolongada, fiebre persistente y lesiones cutáneas u orales.² Se han reportado infecciones fúngicas en 14% de los pacientes con leucemia aguda en tratamiento con quimioterapia,⁹ la mayoría padece infecciones orales o fungemia en el momento en que se encuentran cursando con neutropenia severa.^{3,4,8} Los principales factores de riesgo en estos pacientes de padecer una infección sistémica por *S. capitata* son la administración de quimioterapia agresiva o de antibióticos de amplio espectro, neutropenia y la alteración de mecanismos de defensa de las mucosas y la piel, como ocurrió en este caso en particular.³ También se han reportado infecciones intestinales, neumonía, endocarditis y meningitis que originan fungemia por *S. capitata*,⁴ el catéter venoso central es una de las principales vías de contaminación,⁵ principalmente por la capacidad de este organismo de generar biopelículas en esos dispositivos.¹

El principal diagnóstico diferencial es con candidiasis oral, por lo que se recomienda realizar estudios específicos para su identificación.⁴ El método diagnóstico de elección de *S. capitata* es el cultivo; sin embargo, 30% de las veces ocurren falsos negativos.⁹ Otro método aún mejor que el cultivo es el uso de biología molecular con cebadores o *primers* específicos.⁴ Bajo el microscopio es sencillo de identificar porque se observan colonias húmedas de artroconidios rectangulares, blancas, membranosas y vellosas.⁴

Asimismo, se sabe que *S. capitata* libera antígenos galactomananos, que son componentes de su pared y que pueden ser detectados mediante la determinación antigénica de galactomanano para *Aspergillus* (Platelia®).⁹ Quizá el único inconveniente en nuestro estudio es no haber realizado identificación molecular; sin embargo, la identificación por el sistema automatizado Vitek® tiene especificidad mayor de 97%.

No se ha demostrado que la profilaxis con antifúngicos como fluconazol o equinocandinas sea eficaz en estos pacientes.¹ Por el contrario, se ha demostrado que existe resistencia de este hongo a las equinocandinas.²

Cuadro 1. Características de las infecciones por *G. candidum* y *S. capitata*

Características	<i>Geotrichum candidum</i>	<i>Saprochaete capitata</i>
Tipo de hongo	Levaduriforme	Levaduriforme
Hábitat	Tierra, detrito vegetal, flora de piel y mucosas	Tierra, detrito vegetal, flora de piel y mucosas
Tipo de infección	Más endógena	Más exógena
Virulencia	Baja	Alta
Tipo de infección	Oral, bronquial, intestinal, cutánea (superficial), onicomycosis, ótica	Pulmonar, diseminada, fungemia, oral (excepcional)
Examen directo o tinciones	Hifas con artroconidios rectangulares (como vagones de tren)	Hifas con artroconidios rectangulares y conidios cilíndricos (como palos de hockey)
Cultivo	Colonia blanca vellosa húmeda, sensible a la temperatura (< 40°C)	Colonia blanca vellosa húmeda, resistente a la temperatura (> 40°C)
Microscopía	Filamentos con artroconidios rectangulares	Filamentos con artroconidios curvos y anelocnidios simpodiales
Galactomananos	¿?	Positivos

Tomado de la referencia 5.

Se reporta muy baja sensibilidad a caspofungina y fluconazol; sin embargo, Fianchi y colaboradores informaron éxito terapéutico con la combinación de voriconazol y caspofungina.¹⁰ En pruebas *in vitro* fluconazol es el antimicótico con mayor resistencia, la anfotericina B tiene susceptibilidad variable o intermedia y voriconazol tiene la menor concentración mínima inhibitoria (Cuadro 2).

Existen irregularidades en la respuesta al tratamiento. Algunos autores como García-Ruiz y su grupo¹ recomiendan la combinación de anfotericina B liposomal con voriconazol, mismo que, hasta ahora, es el tratamiento que ha demostrado mayor utilidad.¹

Cuadro 2. Susceptibilidad de *S. capitata* en diversos estudios

Antimicótico	Intervalo de CMI (mg/mL)	Referencia
Anfotericina B	0.06-0.25	Girmania y col. (2003)
Anfotericina B	0.05-2	Gadea y col. (2004)
5-fluorocitosina	0.25-0.5	Gadea y col. (2004)
Fluconazol	16-32	Gadea y col. (2004)
Fluconazol	2-64	Sancak y col. (2009)
Itraconazol	0.125-0.5	Sancak y col. (2009)
Voriconazol	0.06-0.5	Sancak y col. (2009)

Tomado y modificado de la referencia 6.
CMI: concentración mínima inhibitoria.

REFERENCIAS

- García-Ruiz JC, López-Soria L, Olazábal I, Amutio E, et al. Invasive infections caused by *Saprochaete capitata* in patients with haematological malignancies: Report of five cases and review of the antifungal therapy. *Rev Iberoam Micol* 2013;30:248-255.
- Pemmaraju N, Shetty AV, Prieto VG, Jain N, et al. Disseminated *Saprochaete capitata* (formerly known as *Geotrichum capitatum* and *Blastoschizomyces capitatus*) in a patient with acute myeloid leukemia. *Eur J Haematol* 2014; doi: 10.1111/ejh.12303.
- Hattori H, Inoue C, Tomita Y, Kanbe T. A case of oral geotrichosis caused by *Geotrichum capitatum* in an old patient. *J Infect Dis* 2007;60:300-301.
- Bonifaz A, Vázquez-González D, Macías B, Paredes-Farrera F, et al. Oral geotrichosis: report of 12 cases. *J Oral Sci* 2010;52:477-483.
- Bonifaz A. *Micología médica básica*. 5ª ed. México DF: McGraw-Hill, 2015 (en prensa).
- De Hoog GS, Guarro J, Gené J, Figueras MJ. *Atlas of clinical fungi*. Version 3.1. CBS. Centraalbureau voor Schimmelcultures, Utrecht, The Netherlands, 2011.
- Villa I, Doblaz A, Saavedra JM, Herrera-Carranza M. Fallo multiorgánico en paciente con fungemia por *Saprochaete capitata*. *Rev Iberoam Micol* 2013;30:261-263.
- Schuurmans C, van Bergen M, Coorevits L, Verhaegen J, et al. Breakthrough *Saprochaete capitata* infections in patients receiving echinocandins: case report and review of the literature. *Medical Mycology* 2011;49:414-418.
- Meletiadi J, Roilides E. Rare invasive fungal infections: epidemiology, diagnosis and management. *Curr Fungal Infect Rep* 2013;7:351-360.
- Fianchi L, Montini L, Caira M, Voso MT, et al. Combined voriconazole plus caspofungin therapy for the treatment of probable *Geotrichum pneumnonia* in a leukemia patient. *Infection* 2008;36:65-67.