

Incontinencia pigmentaria: un caso típico

RESUMEN

La incontinencia pigmentaria es una genodermatosis dominante ligada al cromosoma X, asociada con mutaciones en el gen *IKBKG* (NEMO) en Xq28. Es una enfermedad infrecuente y generalmente mortal en fetos varones, que afecta los tejidos derivados del ectodermo (sistema nervioso central, pelo, uñas, ojos y dientes); tiene diversas manifestaciones clínicas cutáneas y extracutáneas. Comunicamos el caso de una recién nacida tratada empíricamente contra pustulosis neonatal de origen infeccioso, sin éxito. Se reorientó su diagnóstico hacia incontinencia pigmentaria mediante el conocimiento de la manifestación clínica típica, contemplada dentro de los criterios diagnósticos de esta enfermedad, evitando tratamientos y pruebas innecesarias en la paciente.

Palabras clave: incontinencia pigmentaria, enfermedades genéticas ligadas al cromosoma X, trastornos de la pigmentación.

Carolina Ivette Cortés¹
Ana Bolena Cardozo²
Juan Camilo Barrera³

¹ Dermatóloga, Hospital Universitario La Samaritana, Bogotá. Docente adjunta, Universidad Nacional de Colombia.

² Médica cirujana.

³ Dermatólogo.

Hospital Universitario La Samaritana, Bogotá, Colombia.

Incontinentia pigmenti: a typical case

ABSTRACT

Incontinentia pigmenti is a dominant X-linked genodermatosis, associated to mutations on IKBKG gen (NEMO), in Xq28. It is an infrequent pathology and generally lethal in male fetuses, with compromise of ectoderm derived tissues (central nervous system, hair, nails, eyes and teeth), showing several clinical presentations with cutaneous and extracutaneous involvement. We report the case of a feminine newborn treated empirically for neonatal pustulosis of infectious origin. The diagnosis was redirected to incontinentia pigmenti by the knowledge of typical clinical presentation, which is contemplated within the diagnostic criteria of this disease, avoiding unnecessary treatments and tests on the patient.

Key words: *incontinentia pigmenti, genetic diseases, X-linked, pigmentation disorders.*

Recibido: 15 de abril 2015

Aceptado: 8 de julio 2015

Correspondencia: Ana Bolena Cardozo

Calle 55 núm. 74 a-21

111071 Normandía Occidental, Bogotá DC,

Colombia.

anabolenacardozof@gmail.com

Este artículo debe citarse como

Cortés CI, Cardozo AB, Barrera JC. Incontinencia pigmentaria: un caso típico. *Dermatol Rev Mex* 2015;59:546-551.

ANTECEDENTES

La incontinencia pigmentaria, también conocida como síndrome de Bloch-Sulzberger, es una genodermatosis dominante ligada al cromosoma X, cuya penetrancia es de 100%. Tiene una extensa manifestación clínica debida a la afección de los distintos tejidos derivados del ectodermo y al mosaicismo funcional que acompaña a las enfermedades ligadas al cromosoma X (lionización).¹

Esta entidad es causada por la delección de los exones 4-10 del gen IKBKG, presente en el locus Xq28, en 80 a 90% de los casos.^{2,3} Este gen codifica para la subunidad NEMO del complejo proteico cinasa, que es un inhibidor esencial de la señalización celular antiapoptósica y proinflamatoria mediada por NF-kappa B.^{2,4,5} Por consiguiente, ocurre una desregulación en la producción de citocinas, quimiocinas y moléculas de adhesión que lleva a la predisposición de las células mutantes a la apoptosis. Otras mutaciones se han asociado con la incontinencia pigmentaria, como mutaciones sin sentido puntuales en los exones 2 a 10.²

Esta enfermedad es generalmente mortal en fetos masculinos, excepto en los que cursan con cariotipo 46 XXY (síndrome de Klinefelter), implicando un estado de heterocigocidad funcional; en quienes muestran mosaicismo poscigótico y en aquéllos con mutaciones menos nocivas en alelos hipomórficos.^{1,6,7} En estos casos no ocurre una pérdida completa de la inhibición del factor nuclear kappa B, como ocurre en las mujeres afectadas. La manifestación clínica en varones es inicialmente unilateral, pero con daño bilateral y multisistémico posterior.⁷

Su prevalencia estimada es de 0.7/100,000 habitantes en Europa.⁸ Sin embargo, podría estar subdiagnosticada debido a la confusión de esta entidad con otras enfermedades, como impétigo ampollar, infección por herpes virus,

varicela zoster o citomegalovirus, histiocitosis, epidermolísis ampollosa, mastocitosis ampollar o eritema tóxico.^{3,9}

CASO CLÍNICO

Paciente femenina, hija de padres jóvenes no consanguíneos, sin antecedentes familiares de importancia ni antecedentes prenatales relevantes, con serología para STORCH negativa. Nació por cesárea a las 41 semanas después de inducción fallida del parto. La adaptación neonatal fue espontánea. Desde el nacimiento tuvo vesículas y pústulas coalescentes en el dorso de la mano derecha, que 48 horas después se extendieron a las cuatro extremidades y a los siete días de vida aumentaron en número hasta afectar el tronco y los glúteos. No mostró signos de respuesta inflamatoria sistémica ni afectación del estado general.

De inicio fue valorada por el servicio de Pediatría, en donde se sospechó sífilis neonatal, herpes simple e infección por gérmenes grampositivos, por lo que se inició tratamiento con vancomicina y amikacina, que se extendió durante 10 días, sin mejoría.

La serología para sífilis VDRL fue negativa para la madre y para la paciente, la prueba de Tzank fue negativa para cambios citopáticos por herpes virus y los cultivos del contenido de las vesículas fueron negativos para gérmenes aerobios y anaerobios.

Ante la persistencia del cuadro clínico, el servicio de Pediatría interconsultó con el de Dermatología, en donde se sospechó incontinencia pigmentaria según los criterios diagnósticos de Landy y Donnai (Cuadro 1), encontrando a la paciente en fase vesicular (Figura 1) que se confirmó mediante estudio histológico de la biopsia tomada de una de las vesículas del tórax anterior (Figura 2).

Cuadro 1. Criterios diagnósticos de incontinencia pigmentaria³**Pacientes sin antecedentes familiares de incontinencia pigmentaria**

Criterios mayores:

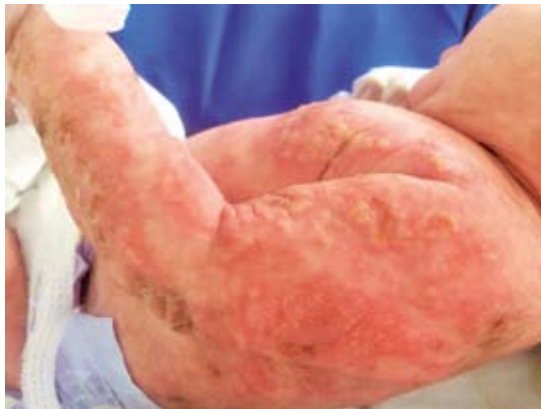1. Erupción neonatal típica: eosinofilia + vesículas y eritema
2. Hiperpigmentación típica siguiendo las líneas de Blaschko, principalmente en el tronco, que desaparece en la pubertad.
3. Alopecia y atrofia lineal

Criterios menores:

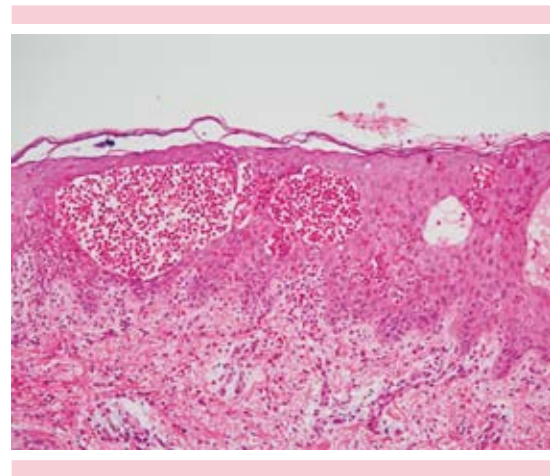
1. Anormalidades en los dientes
2. Anormalidades en las uñas
3. Alopecia
4. Retinopatía

Pacientes con antecedente familiar de incontinencia pigmentaria

1. Erupción neonatal típica: eosinofilia, hiperpigmentación típica, alopecia y atrofia lineal
2. Calvicie de patrón masculino
3. Retinopatía
4. Anormalidad en los dientes
5. Aborto recurrente de fetos masculinos

**Figura 1.** Incontinencia pigmentaria (fase vesicular). Vesículas en el brazo y el tórax anterior de un paciente de 10 días de edad.

Este nuevo diagnóstico llevó a una tamización de las asociaciones oftalmológicas y neurológicas. El examen oftalmológico detectó estrabismo y leucocoria del lado derecho, la resonancia magnética nuclear mostró microftalmia y desprendimiento retiniano del ojo derecho, sin

**Figura 2.** Biopsia de piel de tórax anterior. Coloración con hematoxilina-eosina; aumento 40X. Se observan vesículas espongióticas con numerosos eosinófilos en su interior. En la dermis se observa infiltrado inflamatorio linfocitario y eosinofílico de predominio perivascular.

alteraciones encefálicas (Figura 3) y la ecografía del ojo afectado descartó retinoblastoma.

DISCUSIÓN

Las diversas manifestaciones cutáneas de la incontinencia pigmentaria ocurren en 80% de los pacientes afectados por esta genodermatosis y clásicamente se hacen evidentes de manera temprana y secuencial en cuatro fases, como se describe en el Cuadro 2.³ Éstas no ocurren necesariamente en todos los pacientes y pueden solaparse entre sí.² Además de las alteraciones cutáneas clásicas, en 38% de los casos puede haber alopecia cicatricial, principalmente en el vértice. También puede observarse ausencia o hipoplasia de cejas y pestañas. Las alteraciones unguales como coiloniquia, discromoniquia amarilla, onicólisis y onicodistrofia sobrevienen en 40% de los casos comunicados.^{2,3,9}

Asimismo, la afección ocular ocurre en 30 a 70% de los casos y, a diferencia de las altera-

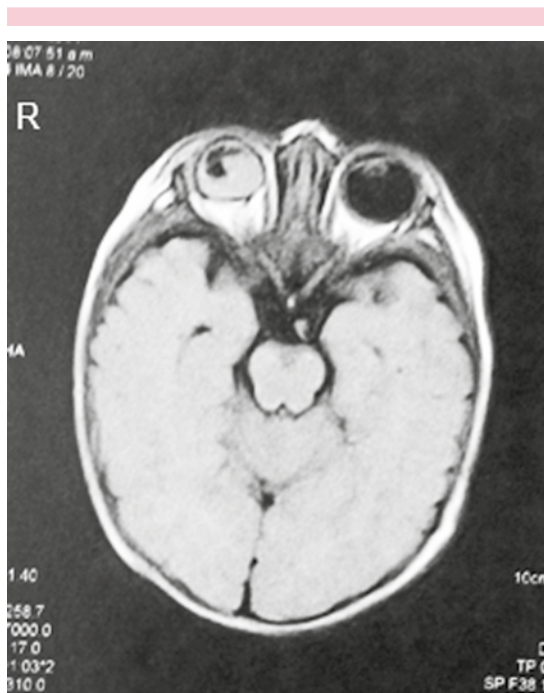


Figura 3. Resonancia magnética de cerebro. Una de las imágenes de cortes transversales muestra microftalmía derecha y desprendimiento retiniano ipsilateral, sin alteraciones encefálicas.

ciones cutáneas, no es resolutive, por lo que es la principal causa de discapacidad en pacientes con incontinencia pigmentaria. Por lo general, es unilateral y se asocia estrechamente con las manifestaciones neurológicas, prediciendo la severidad del daño en el sistema nervioso central.^{6,9}

La alteración ocular más frecuente es una masa retrolental con desprendimiento o displasia de retina asociada, como en el caso de nuestra paciente. También es frecuente encontrar estrabismo, microftalmia, ptosis, pigmentación conjuntival, uveítis, hipoplasia del iris y atrofia del globo ocular.^{6,9}

El 30% de los pacientes con incontinencia pigmentaria tienen alteraciones neurológicas, con manifestaciones variadas que pueden ir desde un episodio convulsivo único hasta epilepsia, retraso en el neurodesarrollo y retardo mental, microcefalia, hemiplejías, ataxia cerebelosa, agenesia del cuerpo calloso, encefalomielitis y accidentes cerebrovasculares isquémicos neonatales.^{4,6}

Cuadro 2. Fases de la incontinencia pigmentaria^{3,5,9}

Fase	Descripción	Distribución	Histología
Vesicular: 80% Dos semanas a cuatro meses de edad ^a	Vesículas eritematosas que siguen las líneas de Blaschko	Miembros inferiores Tronco Cabeza Cuello	Vesículas intraepidérmicas, espongirosis, disqueratosis e infiltración inflamatoria eosinofílica y neutrofílica
Verrugosa: 70% Desaparecen a los seis meses o persisten hasta la adultez	Placas verrugosas sobre base eritematosa, con disposición lineal, que siguen las líneas de Blaschko	Tercio distal de los miembros inferiores ^b	Acantosis, hiperqueratosis y papilomatosis
Hiperpigmentada: 90% Regresión progresiva en la adolescencia	Máculas hiperpigmentadas pardas-grisáceas que siguen las líneas de Blaschko	Miembros inferiores Tronco Axilas Región inguinal	Extensa incontinencia de pigmento
Hipopigmentada: 30-70% Permanentes. Aparecen en la adolescencia	Áreas alopecicas y anhidroticas lineales	Cara posterior de las piernas Brazos	Ausencia de pigmento, así como de glándulas ecrinas

^a Las lesiones pueden reaparecer años después con enfermedades febriles.

^b Pueden o no corresponder a los sitios de lesión previa en la fase vesicular.

Por último, las alteraciones dentales están presentes en 50 a 60% de los pacientes; entre ellas las más frecuentes son: hendidura del labio, paladar ojival o hedido, hipodoncia, retardo en la dentición y alteración en la forma de los dientes.¹⁰

Hasta la edad de siete meses, nuestra paciente no ha mostrado alteraciones en el desarrollo neuropsicomotor ni ha tenido dentición, por lo que no se ha encontrado aún asociación con afección en otros órganos y tejidos derivados del ectodermo. Además, durante el tiempo de seguimiento hemos apreciado en la paciente la transición entre las diferentes fases de la enfermedad, encontrándola en fase verrugosa a los tres meses de edad (Figura 4) y en fase hiperpigmentada en la actualidad (Figura 5). Hasta este punto a nuestra paciente se le han documentado dos criterios diagnósticos mayores y un criterio menor en distintos momentos de la enfermedad: erupción neonatal típica, hiperpigmentación siguiendo las líneas de Blaschko y desprendimiento de retina.³

A pesar de que las manifestaciones cutáneas son las más frecuentes en esta enfermedad, no son el objetivo más importante del tratamiento integral, debido a que su tratamiento es expectante por su historia natural. Sin embargo, las lesiones problemáticas con tendencia a la persistencia de la inflamación como las del área del pañal, pueden recibir tratamiento con corticoesteroide tópico.¹¹

Una vez que se ha establecido el diagnóstico de incontinencia pigmentaria, debe orientarse el abordaje hacia un tratamiento multidisciplinario con el fin de tratar las complicaciones extracutáneas; la vasculopatía retiniana, manejo sintomático de las convulsiones o la administración de corticoesteroides orales para el tratamiento de la encefalomiélitis, así como implementación de terapia del lenguaje en los pacientes con alteración en la dentición.²

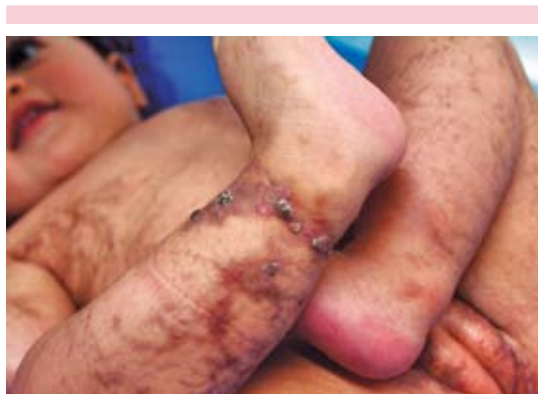

Figura 4. Incontinencia pigmentaria (fase verrugosa, solapamiento con fase hiperpigmentada). Placas verrugosas en el tercio distal de la pierna derecha en disposición lineal con hiperpigmentación pardasácea, en una paciente de tres meses de edad.

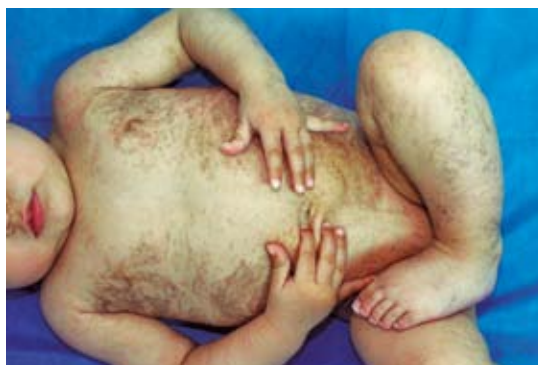

Figura 5. Incontinencia pigmentaria (fase hiperpigmentada) hiperpigmentación predominantemente parda en el tronco y las extremidades inferiores, siguiendo las líneas de Blaschko en una paciente de siete meses de edad.

Por su baja incidencia, la incontinencia pigmentaria es una enfermedad poco sospechada y es probable que se diagnostique erróneamente como otra dermatosis. Los médicos no dermatólogos suelen considerar las pústulas como infecciosas; sin embargo, son muchas las enfermedades no infecciosas que forman parte

del síndrome de pustulosis neonatal, entre las que destacan la incontinencia pigmentaria, la miliaria pustulosa, el eritema tóxico-neonatal, la melanosis transitoria, la acropustulosis infantil, el acné neonatal y la histiocitosis de células de Langerhans (Cuadro 3). Estas enfermedades deben ser conocidas por el neonatólogo y el pediatra general para optimizar el enfoque diagnóstico y evitar tratamientos inapropiados. Para orientar la causa específica es importante conocer el momento de aparición de las lesiones, la distribución, la extensión, los patrones, los síntomas extracutáneos, el estado general del paciente y los antecedentes perinatales. Los

estudios complementarios incluyen la prueba de Tzanck, examen directo con KOH, tinción de Gram, VDRL y en algunos casos, biopsia de piel.¹²

Cuadro 3. Pustulosis neonatales¹²

Causas infecciosas de pústulas neonatales	Causas no infecciosas de pústulas neonatales
Virales	Incontinencia pigmentaria
Herpes neonatal	Miliaria pustulosa
Herpes intrauterino	Eritema tóxico-neonatal
Varicela neonatal	Melanosis transitoria
Citomegalovirus	Acropustulosis infantil
Bacterianas	Acné neonatal
Impétigo ampolloso	Histiocitosis de células de Langerhans
Síndrome de piel escaldada	Leucemides en pacientes con trisomía 21
Foliculitis	Foliculitis pustulosa eosinofílica de la infancia
Sífilis neonatal	Pustulosis eosinofílica
Micóticas	Erupción pápulo-pustulosa eosinofílica en el síndrome de hiper-IgE
Candidiasis congénita	Enfermedad de Behcet
Candidiasis neonatal	Síndrome DIRA
Pustulosis cefálica benigna	
Foliculitis por <i>Malassezia</i>	
Tiña neonatal	
Parasitarias	
Escabiosis	

REFERENCIAS

1. Feito M, Garcia J, Ruiz E, Vera Á, de Lucas R. Incontinencia pigmenti: three new cases that demonstrate it is not only matter of women. *Actas Dermosifilogr* 2007;98:112-115.
2. Schermann C, Kanaan J, Diffini F, Wiltgen C, et al. Incontinencia pigmenti. *An Bras Dermatol* 2014;89:26-36.
3. Landy Sj, Donnai D. Incontinencia pigmenti (Bloch-Sulzberger syndrome). *J Med Genet* 1993;30:53-59.
4. Minic S, Trpinac D, Obradovic M. Systematic review of central nervous system anomalies in incontinencia pigmenti. *Orphanet J Rare Dis* 2013;25:1-10.
5. Towers RE, Murgiano L, Millar DS, Glen E, Topf A, Jagannathan V, et al. A nonsense mutation in the IKBKG gene in males with incontinencia pigmenti. *PLoS One* 2013;8:1-5.
6. Meuwissen M, Mancini G. Neurological finding in incontinencia pigmenti; a review. *Eur J Med Genet* 2012;55:323-331.
7. Ardelean D, Pope E. Incontinencia pigmenti in boys: a series and review of the literature. *Ped Dermatol* 2006;23:523-527.
8. Orphanet report series-prevalence of rare diseases collection, May 2014, N°1. http://www.orpha.net/orphacom/cahiers/docs/GB/Prevalence_of_rare_diseases_by_alphabetical_list.pdf
9. Berlin AL, Paller AS, Chan LS. Incontinencia pigmenti: a review and update on molecular basis of pathophysiology. *J Am Acad Dermatol* 2002;47:169-187.
10. Minic S, Trpinac D, Gabriel H, Gencik M, Obradovic M. Dental and oral anomalies in incontinencia pigmenti: a systematic review. *Clin Oral Invest* 2013;17:1-8.
11. Kaya TI, Tursen U, Ikizoglu G. Therapeutic use of topical corticosteroids in the vesiculobullous lesions of incontinencia pigmenti. *Clin Exp Dermatol* 2009;34:e611-e613.
12. Larralde M, Luna P. Pustulosis neonatales estériles. *Dermatol Pediatr Lat* 2008;6:2-9.