

# Tratamiento de cicatrices puntiformes de acné con combinación de radiofrecuencia volumétrica y fraccionada

Héctor Leal-Silva  
Esther Carmona-Hernández  
Neptalí López-Sánchez  
Mariana Grijalva-Vázquez

Instituto de Dermatología y Cirugía Cosmética de Monterrey, iDerma.

## RESUMEN

**Antecedentes:** la radiofrecuencia fraccionada induce un calentamiento profundo de la dermis, dejando la epidermis menos afectada y tratando las cicatrices de acné de manera efectiva, con recuperación corta.

**Objetivo:** evaluar la eficacia de la radiofrecuencia volumétrica y fraccionada para el tratamiento de las cicatrices de acné al combinar dos aplicadores secuenciados en un tratamiento: contracción cutánea y remodelación cutánea fraccionada.

**Material y método:** estudio abierto, prospectivo, unicéntrico y de un solo brazo, que incluyó 30 pacientes sanos, con cicatrices puntiformes de acné, que recibieron tres tratamientos en el área facial y de cicatrices, combinando ambas piezas del equipo 3DEEP™, a intervalos de cuatro semanas. Se valoraron los cambios en las cicatrices, la textura cutánea, las irregularidades del pigmento y las complicaciones durante los seis meses posteriores al tratamiento, mediante fotografías digitales e imágenes de Vectra 3D™ y Visia-CR®. Se valoró la mejoría subjetiva del médico tratante y la satisfacción del paciente mediante cuestionarios.

**Resultados:** 22 pacientes terminaron el seguimiento (83%), 7 pacientes vieron más de 75% de mejoría (23%), 6 pacientes observaron entre 50 y 75% de mejoría (20%), 8 pacientes notaron entre 25 y 50% de mejoría (27%) y sólo un paciente percibió que tuvo menos de 25% de mejoría (3%). Los médicos reportaron más de 75% de mejoría en la apariencia de las cicatrices en sólo un paciente, en 20 pacientes observaron entre 50 y 75% y sólo en un paciente se observó menos de 25% de cambio positivo.

**Conclusión:** la radiofrecuencia combinada es un tratamiento que requiere múltiples sesiones para alcanzar un resultado cosméticamente satisfactorio. Es eficaz y seguro para la reducción de las cicatrices puntiformes secundarias al acné inflamatorio.

**Palabras clave:** cicatrices de acné, radiofrecuencia, radiofrecuencia volumétrica, radiofrecuencia fraccionada, contracción cutánea, remodelación cutánea.

## *Volumetric and fractional radiofrequency to treat acne ice pick scars*

### ABSTRACT

**Background:** Fractionated radiofrequency (RF) induces deep dermal heating and leaves the epidermis less affected, useful to treat acne scars effectively with reduced downtime.

Recibido: 12 de agosto 2015

Aceptado: 30 de octubre 2015

**Correspondencia:** Dr. Héctor Leal Silva  
Belisario Domínguez 2309  
64060 Monterrey, Nuevo León, México  
hleal@iderma.org

### Este artículo debe citarse como

Leal-Silva H, Carmona-Hernández E, López-Sánchez N, Grijalva-Vázquez M. Tratamiento de cicatrices puntiformes de acné con combinación de radiofrecuencia volumétrica y fraccionada. Dermatol Rev Mex 2016;60:3-10.

**Objective:** To evaluate the effectiveness of volumetric and fractional RF to treat acne scars, by combining two RF modalities in one treatment: skin tightening (TC) and fractional skin resurfacing (FSR).

**Material and method:** An open, prospective, unicenter, one-arm study was done including 30 healthy patients with acne scars who received up to three treatments of a combined modality of two different procedures in each treatment session: skin tightening (TC) using the volumetric radiofrequency (RF) handpiece and fractional resurfacing (FSR) using fractionated RF hand piece with a bipolar RF volumetric and fractionated device (3DEEP EndyMed Pro™), at 4-week intervals. Changes in acne scars, skin texture, pore size, pigmentation irregularity, and complications were assessed up to 6 months post-treatment by digital clinical photography and standardized images obtained with Vectra 3D™ and VISIA-CR systems. Subjective improvement was assessed by satisfaction questionnaires both for patients and treating clinicians.

**Results:** Twenty two patients finished the study follow up, 7 patients observed more than 75% improvement on their acne scars (23%), 6 patients noticed a 50-75% improvement (20%), 8 subjects noted 25-50% improvement (27%) and just one subject felt less than 25 % improvement (4%).

**Conclusion:** Combined RF is a conservative treatment, requiring multiple treatment session to achieve cosmetically satisfying results. It is safe and effective for aesthetic improvement of inflammatory acne ice pick scars.

**Key words:** acne scars, radiofrequency (RF), fractional radiofrequency, fractionated radiofrequency, skin tightening (TC), skin resurfacing (FSR).

## ANTECEDENTES

El acné inflamatorio puede derivar en cicatrices que pueden ser de diversas formas, tamaño y grado, de acuerdo con el tipo y gravedad de acné que se padezca o haya padecido.<sup>1</sup> Pueden ser atróficas (deprimidas, en “picahielos” u onduladas), hipertróficas, tunelizadas o francamente queloides; acrómicas, hipocrómicas, eritematosas o hiperpigmentadas. Además de ser un problema estético común, constituyen un problema psicosocial para adolescentes y adultos.<sup>1,2</sup>

Hoy día no existe un tratamiento que logre una reducción cosméticamente satisfactoria en el 100% de los casos de cicatrices residuales de acné.<sup>3</sup> Con el tiempo se desarrollaron procedimientos y tecnologías que mejoran significativamente la piel con cicatrices, como: quimioexfoliaciones, dermoabrasiones, microdermoabrasiones (microcristales o punta de diamante), restauración cutánea con láser (*skin resurfacing*), implantes de relleno facial, técnicas de subincisión (*subcision*), así como láseres fraccionados de CO<sub>2</sub> y erbio, entre otros. Estos tratamientos resultaron poco efectivos o

efectivos pero muy agresivos, generalmente dolorosos, y con tiempos de recuperación prolongados.<sup>3-5</sup>

Recientemente se crearon nuevas tecnologías que permiten que el paciente se reintegre con prontitud a su vida normal con menores tiempos de recuperación, como la radiofrecuencia<sup>5</sup> y la radiofrecuencia fraccionada,<sup>6</sup> que permiten realizar simultáneamente un calentamiento volumétrico de la piel tratada y una restauración cutánea al realizar una microablación fraccionada.<sup>6-8</sup>

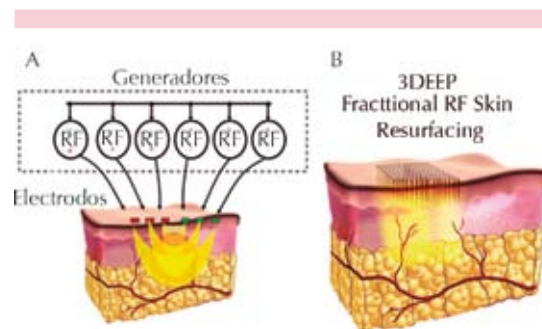
Por calentamiento volumétrico nos referimos al calentamiento de los tejidos en la parte profunda de la dermis y en la unión dermohipodérmica y tejido celular subcutáneo, que se alcanza por la fricción de las moléculas de agua al rotar por el cambio rápido y repetitivo de polarización durante la exposición a la radiofrecuencia. Este calentamiento es tridimensional en todo el tejido que recibe la energía, y se genera entre los arcos de energía que se producen entre los múltiples polos positivos y negativos de la pieza de mano del equipo de radiofrecuencia multipolar (bipolar con seis polos, Figura 1A). Como la energía no puede ocupar un mismo espacio en un mismo tiempo, el primer arco es superficial, luego un segundo arco ocupa un espacio intermedio y, por último, un tercer arco lleva la energía a una profundidad mayor.

A pesar de ser una radiofrecuencia bipolar, por la forma en que se distribuye la energía que emite, según datos del fabricante, en el punto de máxima temperatura se alcanzan 46°C. Está calculado en diversos estudios que cuando en la superficie cutánea el termómetro marca 40°C, en la profundidad la temperatura es de 46°C; asimismo, está comprobado que con temperaturas de 45-46°C se estimula la remodelación del colágeno.<sup>3,4,9</sup>

Con respecto a la radiofrecuencia fraccionada (Figura 1B), en este equipo hay un solo polo positivo y el resto de los polos es negativo y se producen arcos de energía en cada disparo entre ese polo y los polos negativos (un arco muy superficial), de manera que se genera un microplasma y esa interacción del campo dieléctrico que se produce en la superficie de la piel da lugar a los puntos de microablación y esos cambios superficiales, esos microdaños en la epidermis, estimulan la remodelación térmica integral; por ende, se mejora la textura de la piel y, secundariamente, disminuyen las cicatrices.<sup>10</sup>

Esta combinación de dos modalidades de radiofrecuencia ofrece una novedosa alternativa para mejorar la apariencia de la piel con cicatrices de acné, al contraer la piel y realizar una remodelación de la misma, de manera progresiva, en varias sesiones combinadas.<sup>9-11</sup>

El objetivo de este estudio es evaluar la eficacia del sistema de RF 3DEEP EndyMed Pro™ (EndyMed Medical, Ltd., Cesaria, Israel) para el tratamiento de las cicatrices de acné al combinar dos aplicadores en una misma sesión de tratamiento; primero el de contracción cutánea (*skin*



**Figura 1. A.** Distribución esquemática de la radiofrecuencia de una fuente múltiple de fase controlada (Multi Source-Phase controlled RF). **B.** Distribución esquemática de la radiofrecuencia fraccionada 3DEEP FSR.

*tightening*, TC), seguido por el de remodelación cutánea (*resurfacing*, FSR). La eficacia se estableció con base en la satisfacción del paciente y la satisfacción del médico tratante, analizando las imágenes fotográficas digitales y tridimensionales del equipo Vectra 3D™ (*Canfield Imaging Systems, Inc.*, Fairfield, NJ, Estados Unidos), y en la mejoría cuantificable en imágenes de Visia-CR™ (*Canfield Imaging Systems, Inc.*, Fairfield, NJ, Estados Unidos) de la textura (rugosidad) de la piel.

## MATERIAL Y MÉTODO

Estudio abierto, prospectivo, unicéntrico y de un solo brazo, que incluyó 30 pacientes sanos, 11 de ellos de sexo masculino, entre 25 y 60 años de edad, que voluntariamente se inscribieron en este estudio, realizado en el Instituto de Dermatología y Cirugía Cosmética de Monterrey iDerma, Nuevo León, México. Todos los pacientes inscritos en este estudio firmaron voluntariamente el consentimiento bajo información.

*Criterios de inclusión:* tener más de 21 años, tener cicatrices puntiformes faciales, pacientes que hayan aceptado y firmado el consentimiento informado, y se hayan comprometido a cumplir con las citas durante el tratamiento.

*Criterios de exclusión:* tener algún desfibrilador/marcapaso o enfermedad cardíaca severa, tener un implante metálico en el área de tratamiento, pacientes que se hayan sometido a algún tratamiento invasivo o no invasivo para el cuidado de la piel o depilación en los últimos seis meses en el área a tratar, pacientes que tenían planeado realizar algún tratamiento invasivo o no invasivo para el cuidado de la piel o depilación en el área a tratar durante el periodo del estudio, tener alguna lesión sospechosa en el área de tratamiento, embarazo o lactancia, tener un tatuaje, perforación o maquillaje permanente en el

área a tratar, pacientes con infección, absceso o dolor en el área a tratar, tener eccema, dermatitis o alguna condición similar en la piel del área a tratar, enfermedades autoinmunitarias o diabetes, enfermedades de la coagulación, participar en algún otro estudio clínico, sujetos con alguna contraindicación especificada en el manual del usuario y en el formato de información de casos.

Todos los pacientes tenían cicatrices atróficas puntiformes de acné grado leve, moderado o severo, y recibieron tres sesiones de tratamiento en el área facial, acentuado en las áreas de cicatrices, combinando los procedimientos de contracción cutánea y de remodelación cutánea. Se inició con la pieza TC para un precalentamiento durante varios minutos (tiempo suficiente para alcanzar al menos 6°C de incremento en la temperatura cutánea basal o 40 a 42°C, medida por termómetro digital infrarrojo con puntero láser externo), y calentamiento durante al menos 10 minutos (manteniendo la temperatura de manera uniforme); terminado el procedimiento con la pieza TC, se aplicó anestésico tópico (lidocaína 23% + tetracaína 7% en base oleosa –formulación magistral ViDApiel) durante 45 minutos y se realizó el procedimiento con la pieza de mano FSR en dos pases en el área facial completa, acentuado con dos pases más en las áreas de cicatrices. Ambos procedimientos secuenciales se realizaron con el equipo de RF 3DEEP EndyMed pro™, a intervalos de cuatro semanas entre cada sesión de tratamiento. El seguimiento clínico y fotográfico final se realizó seis meses después del último tratamiento.

Se realizó seguimiento al mes, tres meses y seis meses posteriores al último tratamiento. En las dos últimas visitas se aplicaron encuestas de satisfacción al paciente y cuestionarios de valoración de mejoría subjetiva al médico tratante. Se tomaron fotografías clínicas digitales estandarizadas de cada paciente antes y después de cada sesión de tratamiento y en cada cita de

seguimiento. Además, se obtuvieron imágenes en tercera dimensión y análisis fotográfico digital VISIA.

El tamaño de la muestra fue de 30 sujetos tratados.

La fórmula que mejor se ajusta a esta investigación es la correspondiente al cálculo del tamaño de muestra a partir de una distribución binomial en la que se desconoce el porcentaje de éxito, que coincide con el fundamento teórico del método de Clopper Pearson:<sup>12,13</sup>

$$n = \frac{[z_{\alpha/2}]^2 * 0.25}{E^2}$$

Donde:

n es el tamaño de muestra.

z es el valor de la normal para un nivel de confiabilidad  $\alpha$ .

E es el porcentaje de error de la estimación que se hará.

Para el caso de esta investigación, se consideró un valor de  $\alpha=0.05$  y un error  $E=18\%$ .

Al considerar un nivel de confiabilidad de 95%, igual probabilidad de éxito y fracaso  $(0.5)*(0.5)=0.25$ , y un margen de error para la estimación de 18%, se obtiene un tamaño de muestra de 30.

## RESULTADOS

De 30 pacientes (100%), 8 no terminaron el seguimiento del protocolo.

### Seguridad

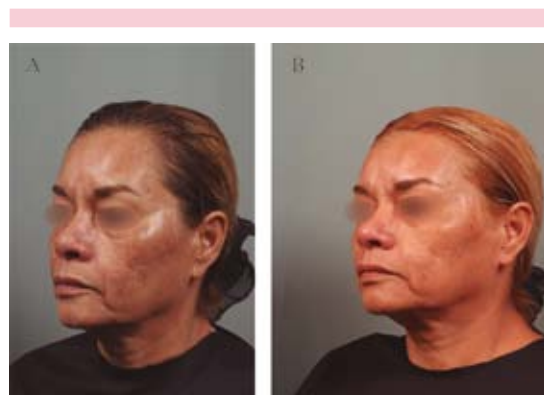
Tres pacientes tuvieron hiperpigmentación posinflamatoria leve, de los que sólo uno requirió tratamiento tópico con loción aclaradora a base de ácido kójico a 4% y dos sesiones de luz in-

tensa pulsada (IPL), una cada 15 días (Figura 2). Los otros dos casos se aliviaron espontáneamente sin tratamiento. No hubo ningún otro efecto adverso relacionado con los procedimientos durante el estudio.

### Eficacia

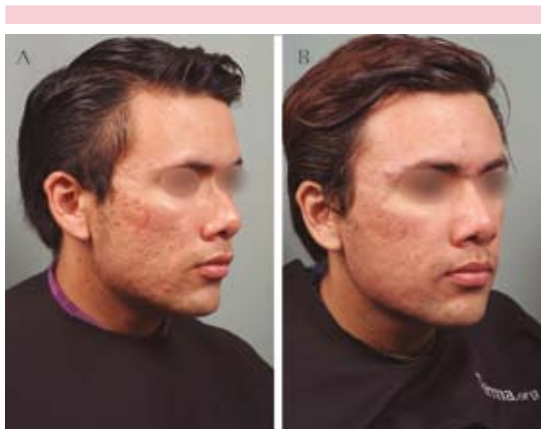Las encuestas de satisfacción del paciente mostraron que siete pacientes (23%) percibieron más de 75% de cambio (Figura 3) en las cicatrices, 6 pacientes (20%) observaron 50 a 75% de mejoría (Figura 4), 8 pacientes (27%) notaron 25 a 50% de cambios (Figura 5) y sólo un paciente (3%) percibió que tuvo menos de 25% de mejoría. Sin embargo, todos los pacientes contestaron que estarían dispuestos a continuar con el tratamiento para mejorar más la calidad de su piel, aun fuera del estudio e incluso pagando por sus sesiones de tratamiento.

En cuanto a los cuestionarios de valoración subjetiva del médico tratante, de los 22 pacientes que terminaron el seguimiento del protocolo, se observó más de 75% de mejoría en la apariencia de las cicatrices en sólo un paciente, en 20 pacientes se observó mejoría de 50 a 75% y sólo en un paciente se observó menos de 25% de mejoría (Figura 6).

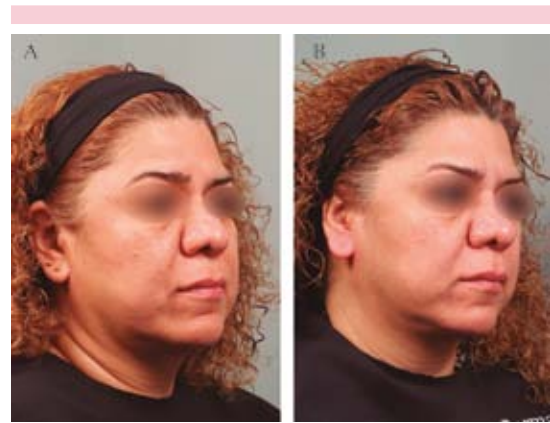

**Figura 2.** Paciente que tuvo hiperpigmentación posinflamatoria. **A.** Antes. **B.** Después.

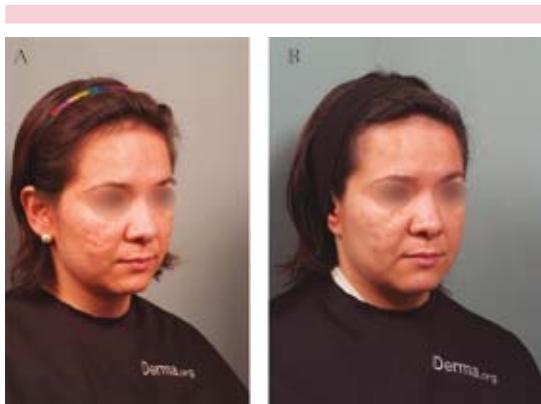




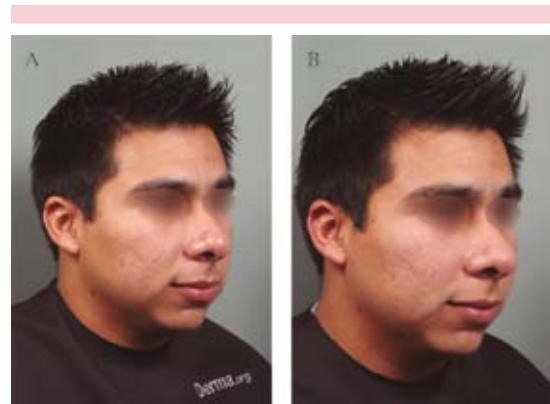**Figura 3.** Paciente que observó más de 75% de cambios. **A.** Antes. **B.** Después.



**Figura 5.** Paciente que mostró 25 a 50% de cambios en las cicatrices de acné. **A.** Antes. **B.** Después.



**Figura 4.** Paciente que percibió 50 a 75% de cambios. **A.** Antes. **B.** Después.



**Figura 6.** Paciente en el que casi no se notó diferencia en las cicatrices. **A.** Antes. **B.** Después.

## DISCUSIÓN

En estudios piloto previos, se observó una reducción significativa en el diámetro y profundidad de las cicatrices atróficas de acné un mes después de tres tratamientos con la pieza fraccional del EndyMed PRO.<sup>9</sup> Con base en los resultados de esos estudios se decidió realizar esta investigación prospectiva en cicatrices puntiformes de acné.

Los resultados de este estudio indican mejoría en la apariencia de las cicatrices puntiformes de acné, apreciada por los pacientes y por los médicos tratantes.

Tratamos de realizar una evaluación cualitativa foto-numérica de las fotografías clínicas. Sin embargo, al observar con detenimiento las imágenes nos dimos cuenta de manera secuenciada y no secuenciada que en gran parte de ellas

era muy difícil apreciar los cambios que los pacientes y los médicos tratantes manifiestan en los cuestionarios y encuestas de satisfacción; además, no existe una escala validada para la clasificación foto-numérica de las cicatrices puntiformes, por lo que descartamos ese análisis.

El tratamiento de radiofrecuencia por sí solo permite una contracción y remodelación de las fibras de colágeno y elastina, logrando así contraer la piel y mejorar su textura.<sup>14,15</sup> Al combinarse con la pieza de mano FSR, que contiene una matriz de 112 electrodos (Figura 7), permite una microablación fraccional de la epidermis, simultáneamente con el calentamiento volumétrico de la dermis, aclara la piel y renueva la epidermis.<sup>9,11,14,16</sup>

Esta tecnología combinada es adecuada porque permite el tratamiento de múltiples capas de la piel en una misma sesión de tratamiento, por lo que mejora la apariencia de las cicatrices atróficas puntiformes residuales de acné.<sup>9,11,15,17-19</sup>

La sesión de tratamiento combinado fue bien tolerada, incluso cuando se acentuaba en el área de cicatrices. Sin embargo, consideramos que la tolerancia al tratamiento se debe, en

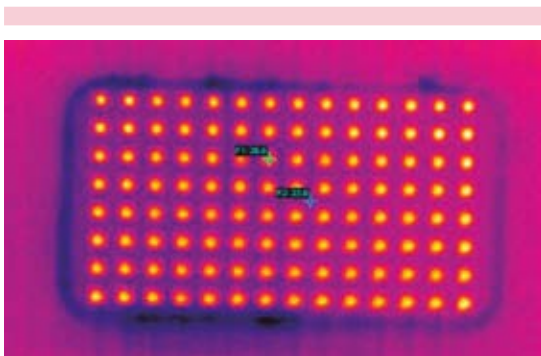
gran parte, al efecto del anestésico tópico en altas concentraciones (23% de lidocaína y 7% de tetracaína) aplicado de manera no oclusiva durante 45 minutos entre la radiofrecuencia volumétrica y la fraccionada. El calentamiento volumétrico es bien tolerado sin ningún tipo de anestesia, siempre y cuando el calentamiento a 40-42°C se alcance de manera gradual, porque de alcanzarse picos de temperatura muy rápidamente puede ser sumamente doloroso.

## CONCLUSIÓN

La combinación de radiofrecuencia volumétrica con radiofrecuencia fraccionada es un tratamiento cosméticamente satisfactorio, eficaz y seguro para la disminución, desde el punto de vista estético, de las cicatrices atróficas puntiformes secundarias al acné inflamatorio; así lo consideran médicos tratantes y pacientes. Asimismo, es un tratamiento conservador, porque requiere múltiples sesiones para alcanzar un resultado que pacientes y médicos tratantes consideren cosméticamente satisfactorio. Debido al poco daño térmico cutáneo, cumple con los estándares que demandan los pacientes en la actualidad: tiene una recuperación rápida y, por ende, un tiempo de inactividad social mínimo.

## REFERENCIAS

1. Simmons BJ, Griffith RD, Falto-Aizpurua LA, Nouri K. Use of radiofrequency in cosmetic dermatology: focus on nonablative treatment of acne scars. *Clin Cosmet Investig Dermatol* 2014;12;7:335-339.
2. Fabbrocini G, Annunziata MC, D'Arco V, et al. Acne scars: pathogenesis, classification and treatment. *Dermatol Res Pract* 2010;893080.
3. Dierickx C. The role of deep heating for non-invasive skin rejuvenation. *Lasers Surg Med* 2006;38:799-807.
4. Gold MH. Review: Tissue tightening: a hot topic utilizing deep dermal heating. *J Drugs Dermatol* 2007;6:1238-1242.
5. Garg S, Baveja S. Combination therapy in the management of atrophic acne scars. *J Cutan Aesthet Surg* 2014;7:18-23.
6. Ramesh M, Gopal M, Kumar S, Talwar A. Novel technology in the treatment of acne scars: the matrix-tunable radiofrequency technology. *J Cutan Aesthet Surg* 2010;3:97-101.



**Figura 7.** Remodelación cutánea fraccionada (FSR) grabada en vivo con la cámara termal FLIR calibrada (ThermaCAM SC 640), 112 puntos de ablación, 300 micrones de diámetro, cortesía de EndyMed, Ltd.

7. Krueger N, Sadick NS. New-generation radiofrequency technology. *Cutis* 2013;91:39-46. Review. PMID: 23461058.
8. Gold MH, Biron JA. Treatment of acne scars by fractional bipolar radiofrequency energy. *J Cosmet Laser Ther* 2012;14:172-178.
9. Harth Y, Lischinsky D, Elman M, Ram R, et al. Novel phase controlled, multisource radiofrequency system for simultaneous fractional microablation and volumetric dermal heating. *J Am Acad Dermatol* 2010;62.
10. Halachmi S, Orenstein A, Meneghel T, Lapidoth M. A novel fractional micro-plasma radio-frequency technology for the treatment of facial scars and rhytids: a pilot study. *J Cosmet Laser Ther* 2010;12:208-212.
11. Elman M, Harth Y. Novel multi-source phase-controlled radiofrequency technology for non-ablative and micro-ablative treatment of wrinkles, lax skin and acne scars. *Laser Ther* 2011;20:139-144.
12. Douglas C. Montgomery. Design and analysis of experiments. 8<sup>th</sup> ed. John Wiley & Sons, 2012.
13. Cox G, Cochran W. Experimental designs. 2<sup>nd</sup> ed. John Wiley & Sons, 1992.
14. Rongsaard N, Rummaneeethorn P. Comparison of a fractional bipolar radiofrequency device and a fractional erbium-doped glass 1,550-nm device for the treatment of atrophic acne scars: a randomized split-face clinical study. *Dermatol Surg* 2014;40:14-21.
15. Royo de la Torre J, Moreno-Moraga J, Munoz A, Navarro PC. Multisource, phase-controlled radiofrequency for treatment of skin laxity: Correlation between clinical and *in-vivo* confocal microscopy results and real-time thermal changes Instituto Médico Laser, Madrid, Spain. *J Clin Aesthet Dermatol* 2011;4:28-35.
16. Kim JE, Lee HW, Kim JK, Moon SH, et al. Objective evaluation of the clinical efficacy of fractional radiofrequency treatment for acne scars and enlarged pores in asian skin. *Dermatol Surg* 2014;40:988-995.
17. Peterson JD, Palm MD, Kiripolsky MG, Guiha IC, et al. Evaluation of the effect of fractional laser with radiofrequency and fractionated radiofrequency on the improvement of acne scars. *Dermatol Surg* 2011;37:1260-1267.
18. Trelles MA, Martínez-Carpio PA. Attenuation of acne scars using high power fractional ablative unipolar radiofrequency and ultrasound for transepidermal delivery of bioactive compounds through microchannels. *Lasers Surg Med* 2014;46:152-159.
19. Qin X, Li H, Jian X, Yu B. Evaluation of the efficacy and safety of fractional bipolar radiofrequency with high-energy strategy for treatment of acne scars in Chinese. *J Cosmet Laser Ther* 2015;20:1-9.

### Fundación para la Dermatitis Atópica (FDA) en México

Siendo la dermatitis atópica uno de los padecimientos más prevalentes, crónicos en niños, y que requiere de explicaciones precisas, apoyo a la investigación, para todo eso se creó la Fundación México, tiene como sede al prestigiado Servicio de Dermatología del Instituto Nacional de Pediatría, y lo lidera su jefa la Dra. Carola Durán McKinster, y está conformado por su selecto grupo de especialistas.

Sus objetivos son claros y precisos, afiliación de pacientes, dar información, conducir talleres, ayuda directa a los pacientes. Su página web es:

<http://www.fundacion-dermatitis-atopica.com.mx/>

### Misión y Visión de la FDA

“Su misión. Poner al alcance de los niños mexicanos con Dermatitis Atópica y sus familiares información clara, precisa y profesional sobre qué es, cómo tratar y cómo superar la enfermedad, basados en un enfoque no sólo de salud clínica sino psicológica y social.”

“Su visión. Convertir a la Fundación para la Dermatitis Atópica en la entidad de referencia más relevante del país, para dirigir y orientar tanto a pacientes y familiares, como a otras entidades clínicas y sociales que puedan identificar esta enfermedad en su entorno, a fin de brindar los cuidados clínicos y emocionales de más niños con Dermatitis Atópica, para devolverles una mejor calidad de vida que redunde en una mejor integración y un mejor desempeño de estos pequeños en su entorno social.”