

## Micosis fungoide hipopigmentada: diferencias clínico-histopatológicas con respecto a la micosis fungoide en placas

Peña-Romero AG<sup>1</sup>, Montes de Oca G<sup>1</sup>, Fierro-Arias L<sup>1</sup>, Arellano-Mendoza I<sup>1</sup>, Peniche-Castellanos A<sup>1</sup>, Mercadillo-Pérez P<sup>2</sup>

### Resumen

**ANTECEDENTES:** la micosis fungoide es la variedad más frecuente de linfoma cutáneo de células T; sin embargo, la variedad clínica hipopigmentada es poco frecuente y tiene características peculiares que difieren de la forma clásica de micosis fungoide.

**OBJETIVO:** comparar las características clínico-histopatológicas de pacientes con el diagnóstico de micosis fungoide hipopigmentada con las de pacientes con micosis fungoide en placas.

**MATERIAL Y MÉTODO:** estudio observacional, descriptivo y retrospectivo en el que se revisaron expedientes correspondientes al periodo de enero de 2000 a julio de 2015; se encontraron 24 (17%) pacientes con micosis fungoide hipopigmentada y se identificaron 22 pacientes con micosis fungoide en placa en estadio I. Posteriormente se realizó el análisis comparativo de los datos demográficos, clínicos e histopatológicos de ambos grupos.

**RESULTADOS:** las dos variables que mostraron diferencia estadísticamente significativa fueron la edad promedio al diagnóstico (24.6 vs 32.4,  $p=0.034$ ) y el epidermotropismo (22 vs 11,  $p=0.002$ ). En cuanto a la inmunohistoquímica para CD4 y CD8, 38 (87%) pacientes fueron CD4 positivos y 31 (67%) de los pacientes mostraron positividad para CD8, pero en 22 (71%) de estos últimos, la positividad fue sólo focal. Respecto al porcentaje de pacientes con recaída y la respuesta al tratamiento, no se encontró diferencia estadísticamente significativa entre los dos grupos.

**CONCLUSIÓN:** la micosis fungoide hipopigmentada es más frecuente en nuestra población que en poblaciones caucásicas (17 vs 3.5%). La micosis fungoide hipopigmentada tiende a afectar a pacientes más jóvenes y a la histopatología muestra mayor epidermotropismo en comparación con la micosis fungoide en placas. Sin embargo, en contraste con lo reportado previamente, en la mayoría de nuestros pacientes no se encontró predominio de linfocitos CD8+ sobre linfocitos CD4+; esto puede explicarse por el tamaño de la muestra o a que probablemente en nuestra población el infiltrado por linfocitos CD8+ sea sólo un componente inflamatorio secundario.

**PALABRAS CLAVE:** micosis fungoide hipopigmentada, linfoma cutáneo de células T, epidermotropismo, linfocito, CD4+, CD8+, fototerapia.

<sup>1</sup> Departamento de Dermatología.

<sup>2</sup> Servicio de Dermatopatología.

Hospital General de México Dr. Eduardo Liceaga, Ciudad de México.

Recibido: noviembre 2015

Aceptado: 16 de marzo 2016

### Correspondencia

Dra. Adriana Guadalupe Peña Romero  
adryssc@hotmail.com

### Este artículo debe citarse como

Peña-Romero AG, Montes de Oca G, Fierro-Arias L, Arellano-Mendoza I y col. Micosis fungoide hipopigmentada: diferencias clínico-histopatológicas con respecto a la micosis fungoide en placas. Dermatol Rev Mex. 2016 sep;60(5):387-396.

Dermatol Rev Mex 2016 September;60(5):387-396.

## *Hypopigmented mycosis fungoides: histopathologic and clinical differences regarding classical mycosis fungoides.*

Peña-Romero AG<sup>1</sup>, Montes de Oca G<sup>1</sup>, Fierro-Arias L<sup>1</sup>, Arellano-Mendoza I<sup>1</sup>, Peniche-Castellanos A<sup>1</sup>, Mercadillo-Pérez P<sup>2</sup>

### **Abstract**

**BACKGROUND:** Hypopigmented mycosis fungoides (HMF) is a rare clinical variant of mycosis fungoides (MF) and presents peculiar characteristics contrasting with the clinical features of the classical form.

**OBJECTIVE:** To compare histopathologic and clinical features of patients with the diagnosis of HMF with those of the classical form of MF (plaque).

**MATERIAL AND METHOD:** An observational, descriptive and retrospective study was done, records of clinicopathologic notes over a 15-year period ranging from January 2000 up to July 2015 were reviewed, of which 24 (17%) cases were diagnosed with HMF. Subsequently 22 patients with MF (plaque) in stage I were identified and a comparative analysis of demographic, clinical and histopathologic data was performed.

**RESULTS:** Two variables showed a statistically significant difference, the average age at diagnosis (24.6 vs 32.4,  $p=0.034$ ) and epidermotropism (22 vs 11,  $p=0.002$ ). Regarding to immunohistochemistry for CD4 and CD8, 38 (83%) patients were CD4+ and 31 (67%) patients were CD8+, but in 22 (71%) of the CD8+ the positivity was focal. About the percentage of patients with relapse and response to treatment, no statistically significant difference between the two groups was found.

**CONCLUSIONS:** The MFH is more prevalent in our population compared to Caucasian populations (17% vs 3.5%). The MFH tends to occur in younger patients and in the histopathology presents greater epidermotropism compared to classical MF (plaques). However, in contrast to previous reports, in most of our patients a predominance of CD8+ T cells was not found, this can be explained by the size of the sample or probably in our population the infiltrate by CD8+ lymphocytes is an inflammatory component.

**KEYWORDS:** hypopigmented mycosis fungoides; cutaneous T-cell lymphoma; epidermotropism; lymphocyte; CD4+; CD8+; phototherapy

<sup>1</sup> Departamento de Dermatología.

<sup>2</sup> Servicio de Dermatopatología.

Hospital General de México Dr. Eduardo Liceaga, Ciudad de México.

### **Correspondence**

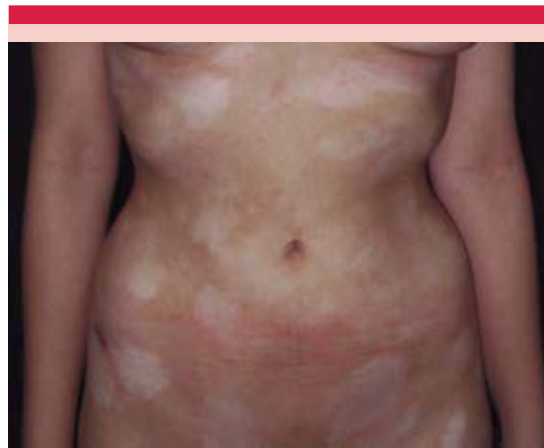Dra. Adriana Guadalupe Peña Romero  
adryssc@hotmail.com

## ANTECEDENTES

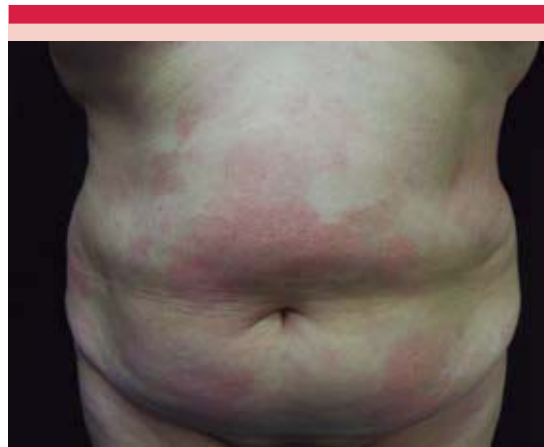La micosis fungoide es el tipo más frecuente de linfoma cutáneo de células T y se clasifica como linfoma de curso indolente según la Organización Mundial de la Salud y la Organización Europea para la Investigación y Tratamiento del Cáncer (WHO-EORTC).<sup>1</sup> Entre las variedades clínicas de la micosis fungoide está la hipopigmentada, descrita por Ryan y su grupo en 1973.<sup>2</sup> La micosis fungoide hipopigmentada afecta con más frecuencia a individuos con fototipo oscuro (V y VI) y de raza asiática. El curso clínico de la enfermedad es indolente y el diagnóstico habitualmente es en edades tempranas (infancia o adolescencia, promedio, 18 años), a diferencia de la micosis fungoide clásica, que se diagnostica durante la quinta o sexta década de la vida. La micosis fungoide hipopigmentada representa aproximadamente 17 a 59% de los casos de micosis fungoide de la infancia; sin embargo, la frecuencia real de la micosis fungoide hipopigmentada se desconoce e incluso podría estar subestimada debido a que en muchas ocasiones se confunde con alguno de sus diagnósticos diferenciales, como vitíligo, pitiriasis alba, dermatitis solar hipocromiante, hipopigmentación posinflamatoria, etc.<sup>3-6</sup>

Las lesiones clínicas consisten en máculas o placas hipopigmentadas, mal definidas, algunas con ligera atrofia central y a medida que progresa la enfermedad y el infiltrado, puede haber poiquilodermia. Estas lesiones se disponen principalmente en zonas no fotoexpuestas: el tronco, los glúteos y la parte proximal de las extremidades, en contraste con la micosis fungoide clásica en estadio I, en la que la lesión elemental son manchas eritematosas, placas eritemato-escamosas o ambas (Figuras 1 y 2).<sup>2,4</sup>

La causa de esta entidad se desconoce; sin embargo, se han propuesto múltiples factores infecciosos, genéticos y ambientales como po-



**Figura 1.** Características clínicas de la micosis fungoide hipopigmentada.



**Figura 2.** Características clínicas de la micosis fungoide en placas.

sibles desencadenantes. Una de las principales teorías es que la micosis fungoide es secundaria a la estimulación crónica por un antígeno que provoca la expansión clonal de células T que carecen del mecanismo de apoptosis mediado por FAS. Varios virus (HTLV-1: *human T-cell leukemia virus type 1*, HTLV-2, VEB, herpes virus 8 y citomegalovirus) y bacterias se han propuesto como el probable factor antigénico que des-

encadena la enfermedad.<sup>7-9</sup> El mecanismo por el que se produce la hipopigmentación aún se desconoce. Los estudios experimentales en vitíligo demostraron el papel de las células T en el aumento en la apoptosis y alteraciones funcionales en los melanocitos, aunque se desconoce si este mecanismo está presente en la micosis fungoide hipopigmentada.<sup>10,11</sup> La supervivencia y el crecimiento de los melanocitos depende de la unión del factor de células madre producido por los queratinocitos con su receptor CD117 (factor del receptor de células madre/proteína KIT) en los melanocitos; en la MFH las células neoplásicas son predominantemente CD8+, a diferencia de las otras variantes de micosis fungoide, lo que se cree provoca un efecto citotóxico en los melanocitos que condiciona alteración de la expresión del CD117, alterando la supervivencia de los mismos. Por lo anterior, se especula que éste podría ser uno de los mecanismos principales por el que se produce clínicamente la hipopigmentación.<sup>3,12</sup> Otros estudios confirmaron la disminución del número de melanosomas en lesiones de micosis fungoide hipopigmentada, que después del tratamiento vuelven a un número normal y puede observarse repigmentación, por lo que se ha postulado que otro de los mecanismos implicados consiste en la alteración en el transporte de los melanosomas del melanocito a los queratinocitos.<sup>6</sup>

El diagnóstico se confirma mediante microscopia de luz, en la que puede observarse atrofia epidérmica, epidermotropismo y linfocitos atípicos.<sup>13</sup> Castano y su grupo compararon la histología de la micosis fungoide clásica en fase de mancha y la micosis fungoide hipopigmentada; encontraron que la micosis fungoide hipopigmentada muestra mayor epidermotropismo con escaso infiltrado linfocitario en la dermis, así como mayor incontinencia del pigmento melánico y disminución de la melanina en la capa basal y muy poca fibroplasia de la dermis reticular en comparación con la micosis fungoide clásica.<sup>14</sup>

En contraste con las otras variantes de micosis fungoide, el infiltrado neoplásico está compuesto predominantemente de células CD8+, en algunos casos, incluso, se ha reportado positividad para TIA-1 y CD56, lo que correlaciona con un perfil citotóxico. La micosis fungoide clásica se distingue por una respuesta predominantemente tipo Th1 y durante la progresión de la enfermedad de placa a tumor se observa un cambio de respuesta Th1 a Th2. En la micosis fungoide hipopigmentada, las células CD8+ participan en la respuesta inmunitaria tipo Th1, por lo que estas células podrían perpetuar este tipo de respuesta inmunitaria y así evitar la progresión de la enfermedad a fases tumorales.<sup>3,5,12,15</sup> La búsqueda del rearrreglo en el receptor de células T confirma la monoclonalidad de las células; sin embargo, esto no es específico de malignidad, porque otras dermatosis benignas, incluidos estados inflamatorios de vitíligo, pueden manifestarla.<sup>2,16</sup> Hace poco, mediante la secuenciación completa del ADN de las células neoplásicas se identificaron mutaciones principalmente en la vía de la interleucina 2, que incluyeron mutaciones que activan la janus cinasa 3 (JAK-3) y polimorfismos en el gen supresor tumoral p53.<sup>17</sup>

Existen varias modalidades de tratamiento contra la micosis fungoide hipopigmentada, como la mostaza nitrogenada tópica, radioterapia, baño de electrones, carmustina, meclometamina, esteroides tópicos y la fototerapia (NB-UVB, PUVA). La NB-UVB y PUVA muestran tasas de respuesta mayores de 80%; sin embargo, algunos estudios encontraron que la remisión es más duradera con PUVA (45.5 meses) que con NB-UVB (4 meses).<sup>6,14,15,18-20</sup> A pesar de su buena y rápida respuesta al tratamiento, las recidivas son frecuentes y pueden ocurrir en meses a años posteriores a la suspensión del tratamiento.<sup>6</sup>

En cuanto al pronóstico existen varios estudios que han encontrado mejor pronóstico de la micosis fungoide hipopigmentada en compara-

ción con la micosis fungoide clásica. Agar y su grupo realizaron un estudio de 1,502 pacientes con micosis fungoide y síndrome de Sézary; de éstos, 51 pacientes (3%) tuvieron la variedad hipopigmentada y encontraron que la supervivencia en ésta fue de 98% a 20 años, con tasa de progresión de la enfermedad de 9% a 20 años.<sup>21</sup> En otra serie de 34 pacientes jóvenes con micosis fungoide se encontró que las variantes hipopigmentada y con lesiones de poiquilodermia tenían mejor pronóstico en comparación con las otras variantes clínicas, con esperanza de vida similar a la de la población general.<sup>22</sup>

Estudios previos encontraron que los pacientes con micosis fungoide hipopigmentada tienen características clínicas, demográficas e histopatológicas diferentes a las de la micosis fungoide en placas; esta última es la variante clínica más común de micosis fungoide hipopigmentada. Ejemplo de lo anterior es la aparición en edades más jóvenes, predominio de células CD8+ a la histopatología, mayor epidermotropismo y, por lo general, los pacientes con micosis fungoide hipopigmentada no evolucionan a estadios avanzados de la enfermedad; sin embargo, esto no se ha corroborado en nuestra población, por lo que el objetivo general de este trabajo es reportar las diferencias clínico-patológicas entre los pacientes con diagnóstico de micosis fungoide hipopigmentada y micosis fungoide en placas en pacientes mexicanos del servicio de Dermatología del Hospital General de México.

## MATERIAL Y MÉTODO

Estudio observacional, descriptivo y retrospectivo. Se revisaron los expedientes de la Unidad de Dermato-Oncología del Hospital General de México del periodo correspondiente al 1 de enero de 2000 al 1 de julio de 2015. Se incluyeron los pacientes con diagnóstico de micosis fungoide hipopigmentada corroborado por biopsia de piel e inmunohistoquímica. A su vez, se

seleccionaron al azar pacientes con diagnóstico de micosis fungoide en placas, corroborado por inmunohistoquímica y biopsia de piel, y que se encontraran en estadio I de la enfermedad. Se recopilaron los datos demográficos, clínicos e histopatológicos de los pacientes directamente de los expedientes clínicos. El estadio de la enfermedad se determinó de acuerdo con la clasificación TNMB según las guías de la *National Comprehensive Cancer Network* (NCCN) en su versión 2015. La respuesta al tratamiento se definió como: *completa* cuando había desaparición del 100% de las lesiones por lo menos durante un mes; *parcial* cuando había desaparición de 50 a 99% de las lesiones; *enfermedad estable* cuando había aumento en 25% o menos de las lesiones o con alivio de las lesiones menor a 50% y *progresión* cuando había aumento mayor a 25% de las lesiones. La *recaída* se definió como la aparición de nuevas lesiones después de que el paciente hubiera alcanzado la respuesta completa al tratamiento.

Se utilizó estadística descriptiva para el análisis de la información obtenida. La comparación entre las diferentes mediciones se hizo a través de la prueba de t de Student para muestras independientes para la comparación de las medias de ambos grupos. La  $\chi^2$  se usó para comparar variables categóricas. El análisis anterior se realizó con el paquete estadístico SPSS versión 17 para Windows. La significación estadística se consideró con valores de p menores a 5% (0.05).

## RESULTADOS

De enero de 2000 a julio de 2015 se encontraron 141 pacientes con diagnóstico de micosis fungoide, de los que 24 (17%) pacientes correspondieron a la variedad clínica hipopigmentada.

Se seleccionaron 22 pacientes con micosis fungoide en placas en estadio I de la enfermedad para realizar el estudio comparativo.



De los 24 pacientes con micosis fungoide hipopigmentada 15 (62.5%) eran mujeres y de los 22 pacientes con micosis fungoide en placas 12 (55%) eran mujeres ( $p=0.584$ ). La edad promedio de aparición en los pacientes con micosis fungoide hipopigmentada fue de 24.6 años (9-55 años) y en los pacientes con micosis fungoide en placas fue de 32.4 años (16-48 años) [ $p=0.034$ ]. Cuadro 1

En cuanto a los hallazgos histopatológicos, de los 24 pacientes con micosis fungoide hipopigmentada, 17 (71%) mostraron paraqueratosis, de los que en 13 fue de manera focal y en 4 de manera continua. Los 24 pacientes tuvieron acantosis irregular, de los que en 19 (79%) fue moderada y en 5 (21%) fue leve. Respecto al epidermotropismo, 22 (92%) pacientes lo tuvieron de manera moderada y 2 (8%) de manera escasa o focal. En cuanto a la inmunohistoquímica para CD4, 18 (75%) de las muestras fueron positivas, 3 (12.5%) no la tenían y 3 (12.5%) fueron no valorables. La inmunohistoquímica para CD8 se realizó en 19 (79%) pacientes, 15 (79%) fueron positivas, de las que 12 tenían positividad focal, 4 (21%) fueron negativas. De las 24 muestras, 15 (62.5%) contaron con inmunohistoquímica para CD4 y CD8 y sólo dos reportes indicaron relación CD4:CD8 como 1:1 y 3:1. De los 22 pacientes con micosis fungoide en placas, 12 (54.5%) tuvieron paraqueratosis, misma que en 11 pacientes fue focal y en uno fue confluyente. La acantosis se manifestó en 20 (91%) pacientes, de los que en 15 (75%) fue moderada y en 5 (25%) leve, 2 (9%) pacientes tuvieron atrofia de la epidermis en lugar de acantosis. En cuanto al epidermotropismo, todas las muestras lo tuvieron: 11 (50%) de manera moderada y 11 (50%) de manera focal. De los 22 pacientes, 21 (95.5%) tenían inmunohistoquímica para CD4, de los que en 20 (95%) casos resultó positiva y en sólo un caso fue negativa. La inmunohistoquímica para CD8

se realizó en 20 (91%) de los 22 pacientes, de los que en 16 (80%) fue positiva, de estos últimos 10 tuvieron positividad focal y 4 (20%) resultaron negativos. En ninguno se reportó la relación CD4:CD8. Los 22 pacientes tenían porcentaje de positividad para Ki67, que varió de 5 a 40%. Respecto al análisis comparativo, la única variable histopatológica que mostró diferencia estadísticamente significativa fue el epidermotropismo con  $p=0.002$  (Cuadro 1).

La respuesta al tratamiento en los pacientes con micosis fungoide hipopigmentada pudo valorarse sólo en 16 (67%) pacientes, porque ocho perdieron seguimiento. De estos 16 pacientes, 10 (62.5%) tuvieron respuesta completa al primer esquema de tratamiento, 2 (12.5%) respuesta parcial, 2 (12.5%) enfermedad estable y 2 (12.5%) progresión. Durante su seguimiento 7 (44%) pacientes recibieron sólo un esquema de tratamiento y 9 (56%) más de un esquema. Los esquemas de tratamiento más prescritos fueron PUVA y esteroides tópicos en 15 (94%) y 10 (62.5%) pacientes, respectivamente. La recaída se observó en 5 (31%) pacientes y el tiempo promedio de seguimiento fue de 39.6 meses (8-142 meses). De los 22 pacientes con micosis fungoide en placas, tres perdieron seguimiento, por lo que la respuesta pudo valorarse en 19 (86%) pacientes. De estos 19 pacientes, en 11 (58%) la respuesta fue completa al primer esquema de tratamiento, en 2 (10%) parcial y en 6 (32%) hubo progresión. Durante su seguimiento, 10 (53%) pacientes recibieron sólo un esquema de tratamiento y 9 (47%) más de un esquema. Los esquemas de tratamiento más prescritos fueron PUVA en 17 (89.5%) pacientes y esteroides tópicos en 10 (53%). La recaída se observó en 12 (63%) pacientes y el tiempo de seguimiento fue de 36.3 meses (10-130 meses). No se encontraron diferencias estadísticamente significativas en la respuesta completa al primer tratamiento ni en el porcentaje de recaída (Cuadro 2).

**Cuadro 1.** Características demográficas y clínico-histopatológicas de los pacientes con micosis fungoide hipopigmentada y micosis fungoide en placas (Continúa en la siguiente columna)

	Micosis fungoide hipopigmentada	Micosis fungoide en placas	p
Total, n (%)	24 (100)	22 (100)	
Género, n (%)			
Femenino	15 (62.5)	12 (55)	0.584
Masculino	9 (37.5)	10 (45)	
Edad (años)	24.6	32.4	0.034
Tiempo promedio entre el inicio de los síntomas y el diagnóstico (meses)	60.3	67.4	0.718
Paraqueratosis, n (%)	17 (71)	12 (54.5)	0.4
Focal	13 (76.5)	11 (92)	
Continua	4 (23.5)	1 (8)	
Acantosis, n (%)	24 (100)	20 (91)	0.131
Moderada	19 (79)	15 (75)	
Leve	5 (21)	5 (25)	
Epidermotropismo, n (%)	24 (100)	22 (100)	0.002
Moderado	22 (92)	11 (50)	
Escaso/focal	2 (8)	11 (50)	
CD4, n (%)	21 (87.5)	21 (95.5)	0.36
Positivo	18 (86)	20 (95)	
Negativo	0	1 (5.5)	
No valorable	3 (14)	0	
No se realizó	3 (12.5)	0	
CD8, n (%)	19 (79)	20 (91)	0.591
Positivo	15 (79)	16 (80)	
Focal	12	10	
Negativo	4 (21)	4 (20)	
No se realizó	5 (21)	2 (9)	
CD3, n (%)	16 (67)	14 (64)	
Positivo	16 (100)	14 (100)	
Negativo	0	0	
No se realizó	8 (33)	8 (36)	
CD20, n(%)	23 (96)	22 (100)	
Positivo	0	0	

**Cuadro 1.** Características demográficas y clínico-histopatológicas de los pacientes con micosis fungoide hipopigmentada y micosis fungoide en placas (Continuación)

	Micosis fungoide hipopigmentada	Micosis fungoide en placas	p
Negativo	22 (96)	22 (100)	
No valorable	1 (4)	0	
No se realizó	1 (1)	0	
CD79a, n(%)	12 (50)	16 (72)	
Positivo	0	0	
Negativo	12 (100)	15 (94)	
No valorable	0	1 (6)	
No se realizó	12 (50)	6 (27)	
CD45Ro, n (%)	23 (96)	22 (100)	
Positivo	23 (100)	21 (95.5)	
Negativo	0	1 (4.5)	
No se realizó	1 (4)	0	
CD45Ra, n (%)	11 (46)		
Positivo	1 (9)		
Negativo	9 (82)		
No valorable	1 (9)		
No se realizó	13 (54)		

## DISCUSIÓN

La micosis fungoide es el tipo más común de linfoma cutáneo de células T con incidencia de 4.1/1,000,000 de personas.<sup>21</sup> Se han descrito múltiples variedades clínicas, como pustular, ampollosa, hiperpigmentada, purpúrica, entre otras. Una de las variantes menos comunes es la hipopigmentada.<sup>16</sup> Por lo anterior, existen pocos estudios con seguimientos a largo plazo de micosis fungoide hipopigmentada que orienten acerca de los factores de pronóstico y supervivencia en estos pacientes.

La incidencia de la micosis fungoide hipopigmentada en nuestra serie fue de 17%, en la serie de Agar y su grupo, que incluyó 1,502 pacientes con distintas variedades de micosis fungoide

Cuadro 2. Respuesta al tratamiento

	Micosis fungoide hipopigmentada	Micosis fungoide en placas	p
Pacientes en seguimiento, n (%)	16 (67)	19 (86)	
Respuesta al primer esquema de tratamiento, n (%)			
Completa	10 (62.5)	11 (58)	0.782
Parcial	2 (12.5)	2 (10)	
Enfermedad estable	2 (12.5)	0	
Progresión	2 (12.5)	6 (32)	
Número de esquemas de tratamiento, n (%)			
Uno	7 (44)	10 (53)	
Dos o más	9 (56)	9 (47)	
Tipo de tratamiento, n (%)			
Terapia con PUVA	15 (94)	17 (89.5)	
Esteroide tópico	10 (62.5)	10 (53)	
Esteroide intralesional	0	2 (10.5)	
Inhibidores de calcineurina	2 (12.5)	5 (26)	
Metotrexato	2 (12.5)	3 (16)	
Recaída, n (%)	5 (31)	12 (63)	0.117
Tiempo promedio de seguimiento (meses)	39.6	36.3	

hipopigmentada; la variedad hipopigmentada se observó en 3% de los pacientes.<sup>21</sup> Todos nuestros pacientes eran hispanos, con fototipos III-IV, lo que podría explicar el aumento en la incidencia en nuestra serie en relación con lo reportado por Agar y su grupo en pacientes del Reino Unido, con fototipos más claros.

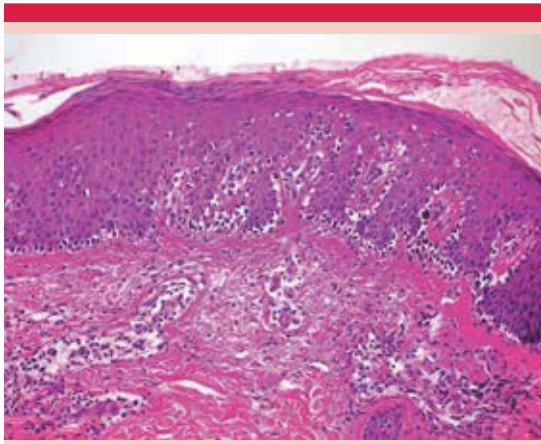
El género predominantemente afectado fue el femenino, con 62%, lo que contrasta con lo reportado en la bibliografía, en la que, por lo general, se reporta una relación hombre:mujer de 1.5 a 2:1. Khopkar y su grupo, en una serie de 15 pacientes con micosis fungoide hipopigmentada, reportaron predominio del sexo masculino (67% de los casos).<sup>2</sup> Sin embargo, algunas series no encontraron diferencia en cuanto al género.<sup>21</sup>

El tiempo promedio desde el inicio de los síntomas al diagnóstico fue de cinco años, en reportes previos varió de uno hasta 25 años.<sup>18,23</sup> Esto refleja el retraso en el diagnóstico en nuestra población, lo que podría explicarse principalmente por dos razones, la primera se refiere a que esta enfermedad se confunde frecuentemente con otros diagnósticos benignos (vitíligo, dermatitis solar hipocromiante, etcétera) y la segunda es que, por lo general, los pacientes acuden tarde a consulta médica debido a lo poco sintomático de la enfermedad.

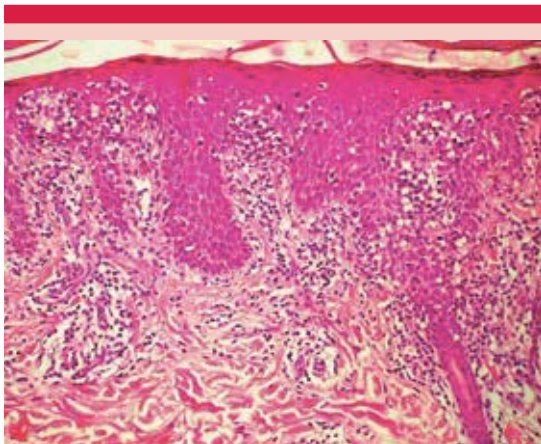
La edad promedio al diagnóstico en nuestra serie fue de 24.6 años, lo que coincide con estudios previos en los que la edad promedio varió de 28 a 32.2 años.<sup>2,18,23</sup> En comparación con la micosis fungoide hipopigmentada en placas, la micosis fungoide hipopigmentada se manifestó a edad más joven (25 vs 32 años), lo que coincide con lo reportado en la bibliografía.<sup>2</sup>

Al estudio histopatológico, 92% de los pacientes con micosis fungoide hipopigmentada tuvo epidermotropismo moderado en comparación con 50% de los casos de micosis fungoide en placas; esto coincide con estudios previos en los que el epidermotropismo en la micosis fungoide hipopigmentada es mayor ( $p=0.002$ ) [Figuras 3 y 4].<sup>15</sup> Estudios anteriores encontraron epidermotropismo con predominio de linfocitos CD8+, principalmente en niños y mujeres.<sup>2,6,15,16,24</sup> Sin embargo, esto no se observó en nuestra serie; en la mayoría de los casos hubo predominio de





**Figura 3.** Características histopatológicas de la micosis fungoide hipopigmentada. Hematoxilina y eosina (40x).



**Figura 4.** Características histopatológicas de la micosis fungoide en placas. Hematoxilina y eosina (40x).

linfocitos CD4+ y en los que tenían positividad para CD8, ésta sólo era focal. Lo anterior podría explicarse debido al tamaño de la muestra o a que probablemente el infiltrado por linfocitos CD8+ en nuestro estudio sea un componente inflamatorio secundario más que un factor etiológico. La respuesta completa al primer tratamiento fue ligeramente mayor en el grupo de micosis fungoide hipopigmentada (62.5 vs 58%) y la

progresión ocurrió en menor porcentaje en el grupo de micosis fungoide hipopigmentada (12.5 vs 32%); sin embargo, en el estudio comparativo no se encontró diferencia estadísticamente significativa. En la mayor parte de los estudios previos se reporta que la micosis fungoide hipopigmentada tiene buena respuesta al tratamiento, pero las recaídas son muy frecuentes, con reportes de respuesta completa de, incluso, 80% y porcentaje de recaída de 20 a 50%.<sup>14,18,20</sup> Lo anterior coincide con lo reportado en nuestra serie, porque 62.5% tuvo respuesta completa y 31% de los pacientes tuvo recaída.

## CONCLUSIÓN

En nuestro estudio la micosis fungoide hipopigmentada fue más frecuente en nuestra población con respecto a poblaciones caucásicas (17 vs 3.5%). En comparación con la micosis fungoide en placas tiende a afectar a pacientes más jóvenes y al estudio histopatológico muestra mayor epidermotropismo. Sin embargo, a diferencia de lo reportado, en nuestros pacientes no se encontró predominio de linfocitos CD8+ sobre linfocitos CD4+, esto puede explicarse por el tamaño de la muestra o porque probablemente en nuestra población el infiltrado por linfocitos CD8+ sea un componente inflamatorio secundario.

Las limitaciones de nuestro estudio es que es retrospectivo y el número de pacientes es limitado, por lo que hace falta realizar estudios prospectivos con mayor número de pacientes para corroborar lo reportado en nuestra serie.

## REFERENCIAS

1. Willemze R, Jaffe ES, Burg G, Cerroni L, et al. WHO EORTC classification for cutaneous lymphomas. *Blood* 2005;105:3768-3785.
2. Khopkar U, Doshi BR, Dongre AM, Gujral S. A study of clinicopathologic profile of 15 cases of hypopigmented mycosis fungoides. *Indian J Dermatol Venereol Leprol* 2011;77:167-173.

3. Singh ZN, Tretiakova MS, Shea CR, Petronic-Rosic VM. Decreased CD117 expression in hypopigmented mycosis fungoides correlates with hypomelanosis: lessons learned from vitiligo. *Modern Pathology* 2006;19:1255-1260.
4. Onsun N, Kural Y, Su Ö, Demirkesen C, Büyükbabani N. Hypopigmented mycosis fungoides associated with atopy in two children. *Pediatr Dermatol* 2006;23:493-496.
5. Hsiao PF, Hsiao CH, Tsai TF, Jee SH. Minimal residual disease in hypopigmented mycosis fungoides. *J Am Acad Dermatol* 2006;54:S198-S201.
6. Furlan FC, Sanches JA. Hypopigmented mycosis fungoides: a review of its clinical features and pathophysiology. *An Bras Dermatol* 2013;88:954-960.
7. Nahidi Y, Meibodi NT, Ghazvini K, Esmaily H, Hesamifard M. Evaluation of the association between Epstein-Barr virus and mycosis fungoides. *Indian J Dermatol* 2015;60:321.
8. Erkek E, Sahin S, Atakan A, Kocagöz T, et al. Examination of mycosis fungoides for the presence of Epstein-Barr virus and human herpesvirus-6 by polymerase chain reaction. *J EADV* 2001;15:422-426.
9. Mouly F, Baccard M, Rybojad M, Lebbé C, et al. Aggressive cutaneous T-cell lymphoma associated with the presence of Epstein-Barr virus. 2 cases. *Ann Dermatol Venereol* 1996;123:574-576.
10. Steitz J, Wenzel J, Gaffal E, Tüting T. Initiation and regulation of CD8+T cells recognizing melanocytic antigens in the epidermis: implications for the pathophysiology of vitiligo. *Eur J Cell Biol* 2004;83:797-803.
11. Mandelcorn-Monson RL, Shear NH, Yau E, Sambhara S, et al. Cytotoxic T lymphocyte reactivity to gp100, MelanA/MART-1, and tyrosinase, in HLA-A2-positive vitiligo patients. *J Invest Dermatol* 2003;121:550-556.
12. Furlan FC, de Paula Pereira BA, da Silva LF, Sanches JA. Loss of melanocytes in hypopigmented mycosis fungoides: a study of 18 patients. *J Cutan Pathol* 2014;41:101-107.
13. Juárez-Navarrete L, Rincón-Pérez C. Linfomas cutáneos: fisiopatología y clasificación (primera parte). *Dermatología Rev Mex*. 2005;49:109-122.
14. Castano E, Glick S, Wolgast L, Naeem R, et al. Hypopigmented mycosis fungoides in childhood and adolescence: a long-term retrospective study. *J Cutan Pathol* 2013;40:924-934.
15. Gameiro A, Gouveia M, Tellechea O, Moreno A. Childhood hypopigmented mycosis fungoides: a commonly delayed diagnosis. *BMJ Case Rep* 2014;Dec 23;2014.
16. Ardigó M, Borroni G, Muscardin L, Kerl H, Cerroni L. Hypopigmented mycosis fungoides in Caucasian patients: A clinicopathologic study of 7 cases. *J Am Acad Dermatol* 2003;49:264-270.
17. McGirt LY, Jia P, Baerenwald DA, Duszynski RJ, et al. Whole-genome sequencing reveals oncogenic mutations in mycosis fungoides. *Blood* 2015;126:508-519.
18. Kanokrungrueng S, Rajatanavin N, Rutnir S, Vachiramon V. Efficacy of narrowband ultraviolet B twice weekly for hypopigmented mycosis fungoides in Asians. *Clin Exp Dermatol* 2012;37:149-152.
19. Laws PM, Shear NH, Pope E. Childhood mycosis fungoides: Experience of 28 patients and response to phototherapy. *Pediatr Dermatol* 2014;31:459-464.
20. Akaraphanth R, Douglass MC, Lim HW. Hypopigmented mycosis fungoides: Treatment and a 6 1/2-year follow-up of 9 patients. *J Am Acad Dermatol* 2000;42:33-39.
21. Agar NS, Wedgeworth E, Crichton S, Mitchell TJ, et al. Survival outcomes and prognostic factors in mycosis fungoides/Sézary syndrome: validation of the revised International Society for Cutaneous Lymphomas/European Organisation for Research and Treatment of Cancer staging proposal. *J Clin Oncol* 2010;28:4730-4739.
22. Wain EM, Orchard GE, Whittaker SJ, Spittle M Sc MF, Russell-Jones R. Outcome in 34 patients with juvenile-onset mycosis fungoides. A clinical, immunophenotypic, and molecular study. *Cancer* 2003;98:2282-2290.
23. Werner B, Brown S, Ackerman AB. "Hypopigmented mycosis fungoides" is not always mycosis fungoides! *Am J Dermatopathol* 2005;27:56-67.
24. El Shabrawi-Caelen L, Cerroni L, Medeiros LJ, McCalmont TH. Hypopigmented mycosis fungoides. Frequent expression of a CD8 T-cell phenotype. *Am J Surg Pathol* 2002;26:450-457.