

Angiofibroma celular en el escroto: comunicación de caso de una neoplasia poco frecuente

González-González M¹, Cardona-Hernández MA², Ruano-Jáuregui A³,
Cabrera-Pérez AL⁴, Castañeda-Yépiz R⁴

Resumen

El angiofibroma celular es una neoplasia poco frecuente de origen mesenquimal. Se compone de células fusiformes y prominente vasculatura. Predomina en mujeres de edad media y afecta principalmente la región genital; se manifiesta como pequeñas neoformaciones asintomáticas. El diagnóstico diferencial incluye otras lesiones de origen mesenquimatoso y se realiza por características clínicas, histológicas, así como por los hallazgos de inmunohistoquímica. Comunicamos un caso clínico de angiofibroma celular en la región escrotal que se manifestó como múltiples neoformaciones pediculadas, tratado con cirugía.

PALABRAS CLAVE: angiofibroma celular, tumor mesenquimal, angiomiofibroblastoma, región genital.

Dermatol Rev Mex 2016 September;60(5):405-409.

Cellular angiofibroma in scrotum: a case report of a little frequent neoplasm.

González-González M¹, Cardona-Hernández MA², Ruano-Jáuregui A³,
Cabrera-Pérez AL⁴, Castañeda-Yépiz R⁴

Abstract

Cellular angiofibroma represents a rare mesenchymal tumor. It is composed by spindle cells and prominent blood vessels. Most cases occur in middle-aged women and predominantly affects genital region with asymptomatic neoformations. The differential diagnosis includes a number of other mesenchymal lesions and it's performed by clinical and histological characteristics and immunohistochemical findings. We report a cellular angiofibroma case in the scrotal region, manifested as multiple pedunculated neoformations, treated with surgery.

KEYWORDS: cellular angiofibroma; mesenchymal neoplasm; angiomiofibroblastoma; genital region

¹ Dermatóloga y dermatopatóloga.

² Dermatólogo y dermatólogo-oncólogo.

³ Dermatóloga y residente de Dermatopatología.

⁴ Residente de Dermatología.

Centro Dermatológico Dr. Ladislao de la Pascua, Ciudad de México.

Recibido: octubre 2015

Aceptado: febrero 2016

Correspondencia

Dra. Maribet González González
dramaribetgonzalez@hotmail.com

Este artículo debe citarse como

González-González M, Cardona-Hernández MA, Ruano-Jáuregui A, Cabrera-Pérez AL, Castañeda-Yépiz R. Angiofibroma celular en el escroto: comunicación de caso de una neoplasia poco frecuente. Dermatol Rev Mex. 2016 sep;60(5):405-409.

ANTECEDENTES

El angiofibroma celular, también conocido como tumor tipo angiomiofibroblastoma,¹ es una neoplasia poco frecuente, benigna, de origen mesenquimal.¹⁻³ Forma parte de un espectro de lesiones fibrosas fusocelulares de la vulva.² En 1997 Nucci y colaboradores lo describieron como una neoplasia mesenquimal constituida por dos componentes principales: las células fusiformes y vasculatura prominente.^{2,4,5} En 1998, Laskin y su grupo describieron 11 casos con histopatología indistinguible a la descrita por Nucci y colaboradores, usando el término tumor tipo angiomiofibroblastoma, con afectación de la región inguino-escrotal de hombres adultos.⁶ De acuerdo con la clasificación actual de la Organización Mundial de la Salud, la terminología de angiofibroma celular se ha adoptado en ambos sexos, porque no hay diferencias morfológicas.⁷

Se manifiesta predominantemente en mujeres con edad promedio entre 45 y 50 años.^{1,2} Afecta generalmente la región vulvar (70%)⁵ y en hombres, el área inguino-escrotal,¹ puede extenderse al periné y la pelvis.⁸ Se ha descrito en otras zonas, como el cordón espermático,⁸ la mucosa oral,⁹ el codo,¹⁰ el abdomen,¹¹ el retroperitoneo, el tronco, la región lumbar y la uretra.⁵ La manifestación clínica clásica es como neoformaciones subcutáneas, bien circunscritas, pequeñas (menores de 3 cm), que no exceden 7 cm, asintomáticas.^{1,2} El diagnóstico clínico se realiza de manera habitual como quiste de la glándula de Bartholin.³

CASO CLÍNICO

Paciente masculino de 16 años de edad que desde los nueve años padecía una dermatosis localizada en la región genital, de la que afectaba el escroto, constituida por múltiples neoformaciones pediculadas del color de la

piel, con tamaño entre 0.2 y 3 cm de base ancha, asintomáticas (Figura 1), sin antecedentes de importancia para su padecimiento actual.

Se realizó biopsia por rasurado de una de las lesiones que reportó una neoformación exofítica con epidermis acantósica. En el espesor de la dermis se encontraron numerosos vasos dilatados y congestionados con pared hialinizada, así como engrosamiento de las fibras de colágena que seguían diversos trayectos y células de aspecto fusiforme y epitelioides (Figuras 2 y 3). Con base en los hallazgos histológicos, se realizó el diagnóstico de angiofibroma celular.

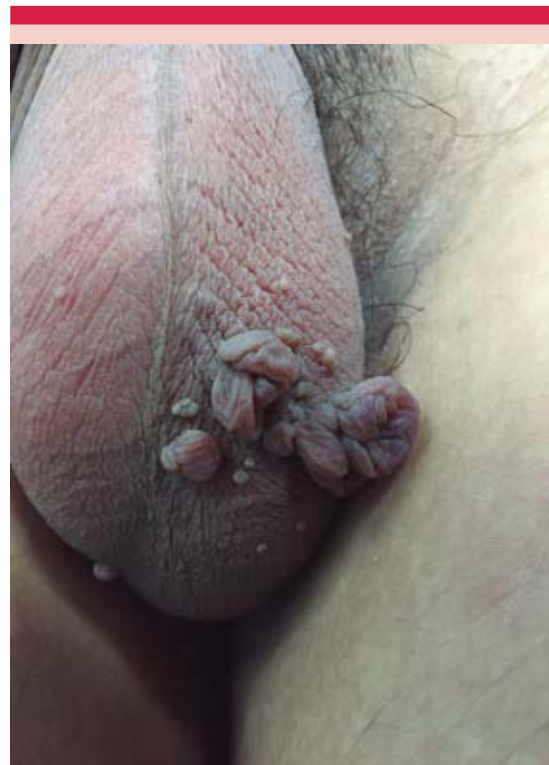

Figura 1. Múltiples neoformaciones exofíticas pediculadas de base ancha en la bolsa escrotal.

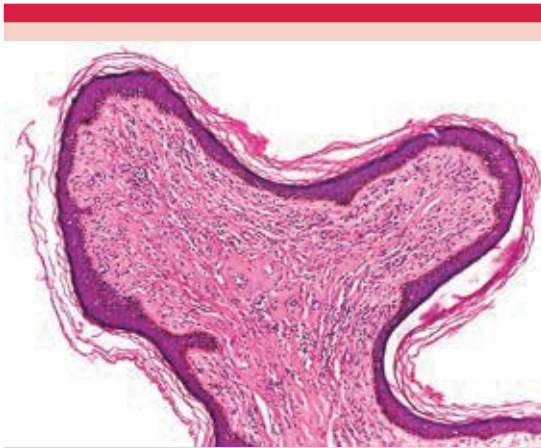


Figura 2. Neoformación exofítica con epidermis atrófica, constituida por haces gruesos de colágena que se entremezclan con vasos dilatados y células fusiformes (H-E 10X).

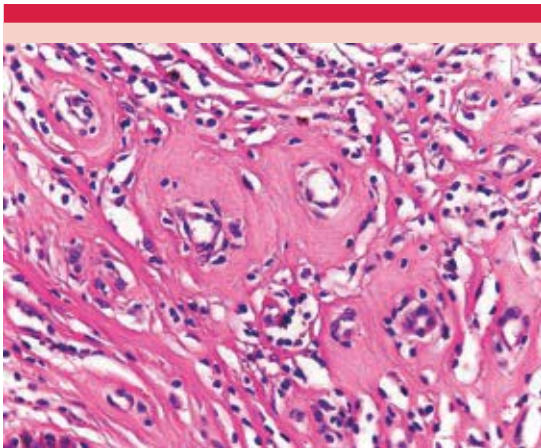


Figura 3. Hialinización de la pared vascular (H-E 40X).

Se programó cirugía para tratar el resto de las lesiones, retirándolas en bloque, mediante técnica de jareta con sutura absorbible en puntos simples, con lo que se logró un adecuado resultado cosmético, sin complicaciones o recidiva (Figura 4).

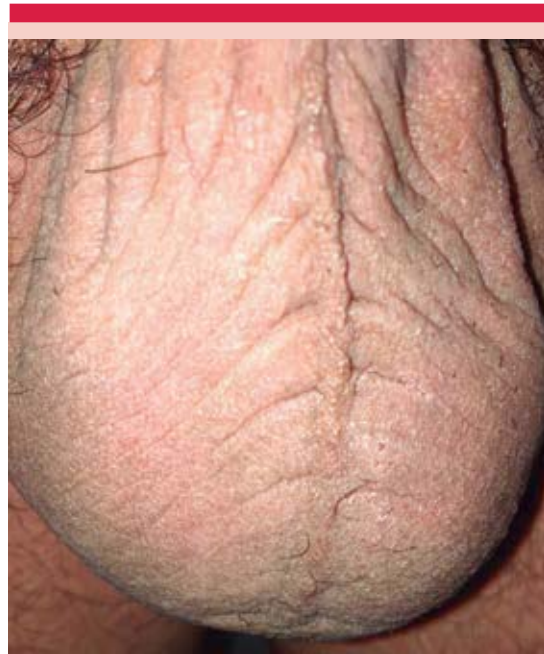

Figura 4. Cicatriz eutrófica residual.

DISCUSIÓN

El angiofibroma celular es una neoplasia mesenquimal benigna que afecta con más frecuencia a mujeres, con predominio en la vulva.

En el estudio histopatológico se observan tumores bien circunscritos, no encapsulados, con extensión ocasional a los tejidos blandos.^{12,13} La mayor parte son lesiones compuestas de pequeñas células fusiformes con citoplasma eosinófilo, pálido, poco definido y núcleos vesiculares, con inclusiones y surcos.¹³ Muestran vasos sanguíneos de mediano tamaño, de pared gruesa, hialinizada, así como fibras de colágeno cortas, delgadas y escasas; existe tejido adiposo intralesional en 20 a 30% de los casos. De manera excepcional se observan atipias citológicas y mitosis.^{12,13} Por inmunohistoquímica, las células tumorales

expresan vimentina y en 50 a 60%, CD34. Cerca de 20% expresa actina de músculo liso específica,¹² pero no S100 o h-caldesmon, desmina y marcadores epiteliales.^{12,13} Algunos casos han expresado receptores de estrógenos y progesterona.¹²

El diagnóstico diferencial se realiza por características clínicas e histológicas y en ocasiones con inmunohistoquímica⁵ para distinguirlo de otras lesiones mesenquimatosas vulvares, entre ellas, el angiomixoma agresivo, angiomiofibroblastoma, lipoma de células fusiformes, tumor fibroso solitario y tumores de músculo liso.^{2,14}

El significado biológico de atipia o transformación sarcomatosa en el angiofibroma celular permanece incierto. Iwasa y colaboradores, en 51 casos reportados, encontraron atipia citológica reactiva en cinco pacientes y un caso con un foco microscópico de liposarcoma pleomórfico en el centro de un angiofibroma celular típico.⁵ Val-Bernal y su grupo reportaron el caso de un paciente con un tumor paratesticular que mostraba células con atipia severa dispersas a lo largo de la lesión.¹⁵ Chen y colaboradores reportaron 13 casos, de los que 4 mostraban atipia celular y 9 transformación sarcomatosa discreta; de estos últimos, dos tuvieron características de liposarcoma pleomórfico.¹⁶

El tratamiento de elección actual es la escisión quirúrgica completa.^{6,7} Existen escasos reportes de recidivas.¹⁷

En la bibliografía, los angiofibromas celulares se describen como neoformaciones subcutáneas, a diferencia del caso comunicado, que a la exploración clínica mostraba lesiones pediculadas que semejaban fibromas y pudo haberse diagnosticado como tal; sin embargo, por la edad del paciente, evolución, localización y número de neoformaciones se realizó estudio

histopatológico, con lo que se llegó por correlación clínico-patológica al diagnóstico de angiofibromas celulares. El paciente tuvo buen resultado quirúrgico y no ha tenido recidiva de las lesiones a 10 meses de seguimiento.

El angiofibroma celular es un tumor poco común, de crecimiento lento, potencialmente recurrente, por lo que el seguimiento es necesario. Su reconocimiento como tumor benigno es importante porque el tratamiento de elección es la escisión quirúrgica⁵ sin necesitar tratamientos agresivos. Además, estamos obligados a realizar diagnóstico diferencial con otros tumores de origen mesenquimal del área genital porque difieren en pronóstico y tratamiento.

REFERENCIAS

1. Schoolmeester JK, Fritchie KJ. Genital soft tissue tumors. *J Cutan Pathol* (Internet) 2015;1-11. (citado 2 Jun 2015). Disponible en <http://dx.doi.org/10.1111/cup.12507>.
2. Jorge-Buys DL, Ortíz-Sánchez E, Padilla-Rodríguez A, Ortíz-Hidalgo C. Angiofibroma celular pedunculado del labio mayor. Estudio clinicopatológico e inmunohistoquímico de un tumor poco frecuente, característico de tejidos blandos de la región perineal. *An Med (Méx)* 2008;53:36-40.
3. Rua Micheletti AM, Araújo Lemos da Silva AC, Geraldo Nascimento A, Sérgio Da Silva C, et al. Cellular angiofibroma of the vulva: case report with clinicopathological and immunohistochemistry study. *Sao Paulo Med J* 2005;123:250-252.
4. Nucci MR, Granter SR, Fletcher CD. Cellular angiofibroma: a benign neoplasm distinct from angiomyofibroblastoma and spindle cell lipoma. *Am J Surg Pathol* 1997;21:636-644.
5. Iwasa Y, Fletcher CD. Cellular angiofibroma: clinicopathologic and immunohistochemical analysis of 51 cases. *Am J Surg Pathol* 2004;28:1426-1435.
6. Laskin WB, Fetsch JF, Mostofi FK. Angiomyofibroblastoma-like tumor of the male genital tract: analysis of 11 cases with comparison to female. *Am J Surg Pathol* 1998;22:6-16.
7. Fletcher CDM, Unni KK, Mertens F, editors. *World Health Organization Classification of Tumours: Pathology and Genetics of Tumours of Soft Tissue and Bone*. Lyon, France: IARC Press, 2002.
8. Canales BK, et al. Angiomiofibroblastoma-like tumors (cellular angiofibroma). *Int J Urol* 2006;13:177-179.
9. Eversole LR. Cellular angiofibroma of oral mucosa: Report of two cases. *Head Neck Pathol* 2009;3:136-139.

10. Omori Y, Saeki H, Ito K, Umezawa Y, et al. Extragenital subcutaneous cellular angiofibroma of the elbow. *J Eur Acad Dermatol Venereol* 2014;28:824-830.
11. Van-Bernal JF, Rubio S, Garijo MF, González Vela MC. Extragenital subcutaneous celular angiofibroma. *APMIS* 2007;115:254-258.
12. Weedon D. *Weedon's skin pathology*. 3rd ed. Edinburg: Churchill Livingstone/Elsevier, 2010.
13. Calonje E, Brenn T, Lazar A, McKee PH. *Mc Kee's pathology of the skin: with clinical correlations*. Vol. 1. 4th ed. Philadelphia: Elsevier Saunders, 2012.
14. Val-Bernal JF, Azueta A, Parra A, Mediavilla E, Zubillaga S. Paratesticular cellular angiofibroma with atypical (bizarre) cells: Case report and literature review. *Pathol Res Pract* 2013;209:388-392.
15. Chen E, Fletcher CDM. Cellular angiofibroma with atypia or sarcomatous transformation: clinicopathologic analysis of 13 cases. *Am J Surg Pathol* 2010;34:707-714.
16. McCluggage WG, Perenyi M, Irwin ST. Recurrent cellular angiofibroma of the vulva. *J Clin Pathol* 2002;55:477-479.

CURSO DE ESPECIALIZACIÓN EN DERMATOPATOLOGÍA

SERVICIO DE DERMATOPATOLOGÍA, HOSPITAL GENERAL DE MÉXICO O.D.

Requisitos para presentar la solicitud como candidato al curso de especialización y residencia en **Dermatopatología**:

1. Ser dermatólogo con reconocimiento universitario o estar cursando el último año de la especialidad de Dermatología.
2. Presentar solicitud por escrito dirigida a la **Dra. Patricia Mercadillo Pérez**, profesora titular del Curso Universitario de la Especialidad en Dermatopatología, Jefa del Servicio de Dermatopatología, Hospital General de México O.D., Tel./fax: 5004-3845 y 5543-3794.
3. Anexar a la solicitud curriculum vitae.
4. Entrevista con el Profesor Titular del curso. La documentación debe entregarse en el periodo del 1 de agosto al 30 de septiembre de 2016.
5. Se seleccionan dos candidatos.
6. El curso tendrá una duración de dos años, iniciando el primero de marzo y concluyendo el último día de febrero. El curso es de tiempo completo con una duración diaria de ocho horas.
7. Se extenderá diploma Universitario de la Especialización en Dermatopatología por la Universidad Nacional Autónoma de México.