

## Melanoma verrugoso primario

Leal-Guevara LV<sup>1</sup>, Martínez-Pérez L<sup>2</sup>, Aymerich-Sánchez H<sup>3</sup>

### Resumen

El melanoma verrugoso es una variedad extremadamente rara que puede desarrollarse sobre cualquier forma clínica de melanoma (secundario) o ser primario. El melanoma verrugoso primario es un tumor exófitico que tiene pronóstico más favorable y requiere tratamiento menos agresivo. El diagnóstico puede ser difícil porque simula queratosis seborreicas y nevos verrugosos pigmentados. Comunicamos el caso de un paciente de 37 años edad con una lesión pigmentada que mostró características histopatológicas de melanoma verrugoso y hacemos una breve revisión de la bibliografía.

**PALABRAS CLAVE:** melanoma verrugoso primario y secundario.

Dermatol Rev Mex 2016 September;60(5):421-426.

## Verrucous melanoma.

Leal-Guevara LV<sup>1</sup>, Martínez-Pérez L<sup>2</sup>, Aymerich-Sánchez H<sup>3</sup>

### Abstract

*Verrucous melanoma is an extremely rare variety that can develop over any clinical type of melanoma (secondary) or may be primary. The primary variety is an exophytic tumor with better prognosis and less aggressive treatment required. The diagnosis may be difficult because mimics seborrheic keratosis or pigmented verrucous nevus. We report the case of a 37-year-old man with a pigmented lesion, which showed histological features of verrucous melanoma; we also make a brief review of literature.*

**KEYWORDS:** primary and secondary verrucous melanoma

<sup>1</sup> Dermatóloga adscrita.

<sup>2</sup> Jefa del Servicio de Patología.

<sup>3</sup> Jefe del Servicio de Oncología.

Hospital Regional de PEMEX, Ciudad Madero, Tamaulipas.

Recibido: noviembre 2015

Aceptado: abril 2016

### Correspondencia

Dra. Laura Vanessa Leal Guevara  
lauraderma@hotmail.com

### Este artículo debe citarse como

Leal-Guevara LV, Martínez-Pérez L, Aymerich-Sánchez H. Melanoma verrugoso primario. Dermatol Rev Mex. 2016 sep;60(5):421-426.

## ANTECEDENTES

El melanoma verrugoso es una variedad extremadamente rara que representa entre 0.4 y 3.2% de todos los melanomas y puede aparecer sobre cualquier forma clínica de melanoma (secundario) o ser primario o *de novo*.<sup>1</sup> Lo describió Clark en 1967 como una variante histológica. En 1968, Abulafia y Grinspan publicaron con el título de "melanoacantoma atípico" lo que posteriormente se denominaría melanoma verrugoso.<sup>1,2</sup> En términos clínicos puede simular queratosis seborreicas, nevos verrugosos pigmentados y carcinoma basocelular pigmentado.<sup>1,3</sup>

## CASO CLÍNICO

Paciente masculino de 37 años de edad, originario y residente de Ciudad Madero, Tamaulipas, de ocupación pintor, con tabaquismo positivo de una cajetilla por semana, alcoholismo positivo de cinco cervezas por semana, alérgico a la penicilina. El paciente negó otros antecedentes.

Acudió a consulta por padecer una lesión pigmentada en el brazo izquierdo, de cinco años de evolución, con crecimiento importante en los últimos cuatro meses después de un traumatismo cortante sobre la lesión.

La exploración física de la cabeza y el cuello fue normal, sin adenomegalias, el tórax y el abdomen sin visceromegalias, en la extremidad superior izquierda, en la cara posterior del brazo a nivel del codo, se observó una neoformación pigmentada de 3x3 cm, asimétrica, con bordes irregulares, de coloración heterogénea negra y marrón y áreas de hipopigmentación (Figura 1). No se palparon adenomegalias en las axilas. Los estudios de laboratorio (biometría hemática, química sanguínea y pruebas de función hepática) estaban en rangos normales. La telerradiografía de tórax y la tomografía de tórax y abdomen se reportaron normales.

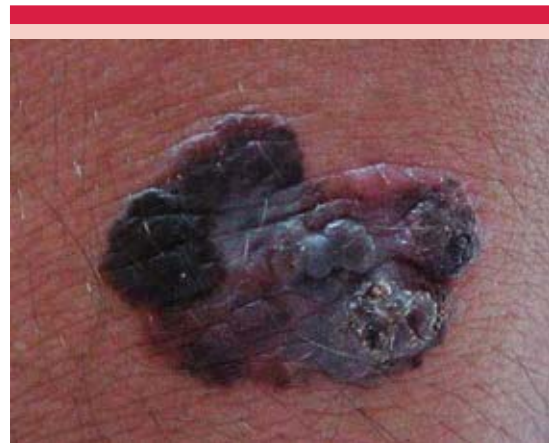
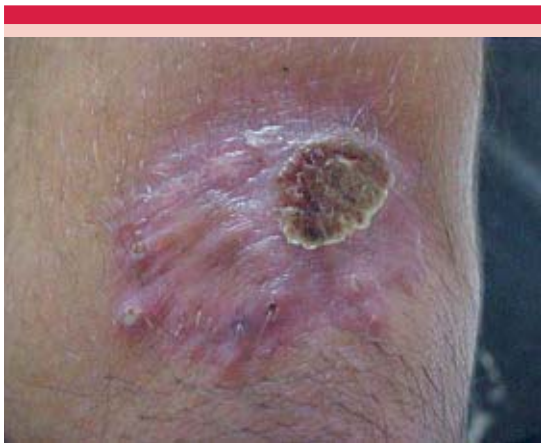
Figura 1. Melanoma verrugoso primario basal.

La impresión diagnóstica fue melanoma maligno y por ser una lesión de varios centímetros se decidió realizar biopsia incisional que reportó melanoma maligno variedad verrugosa en fase de crecimiento vertical sin ulceración que infiltraba la dermis papilar-reticular, Clark III con epidermotropismo sin neurotropismo, Breslow 2 mm y acompañado de fuerte infiltrado linfocitario en banda y escasos melanófagos que sugerían regresión; no se observó asociación con lesión névica ni evidencia de microsátelites. Con este reporte se envió al servicio de Oncología quirúrgica para su extirpación, donde 15 días posteriores a la biopsia se realizó extirpación tridimensional amplia con margen de 1.5 cm y cierre con injerto autólogo de espesor total y vaciamiento ganglionar de la axila ipsilateral; se encontraron 16 ganglios aumentados de tamaño de consistencia blanda. El reporte definitivo de patología fue melanoma maligno verrugoso con límites quirúrgicos sin neoplasia y 16 ganglios con hiperplasia sinusal sin metástasis.

En la cita de revisión, 30 días después de la cirugía, se observó pérdida de 50% del injerto (Figura 2), que se dejó como apósito biológico y se continuó el seguimiento a los tres meses y posteriormente cada seis meses; la evolución



**Figura 2.** Melanoma verrugoso primario después del tratamiento.

del paciente ha sido satisfactoria sin mostrar limitación funcional de la extremidad y a tres años de seguimiento no ha tenido recidiva local ni metástasis a distancia.

## COMENTARIO

Desde 1969 y hasta 2009 hubo pocos cambios en la clasificación clínica del melanoma. En años recientes se agregó la categoría del melanoma lentiginoso de mucosa y del mismo modo se han descrito tipos poco frecuentes que quizá sean subtipos de los otros, como la variedad desmoplásica del lentigo maligno y los melanomas nevoides en la variedad nodular. Rara vez el melanoma es verrugoso y papilomatoso, lo que simularía una verruga, queratosis seborreica o nevo compuesto.<sup>4</sup>

En 1967 Clark clasificó al melanoma verrugoso como una variante histológica. En 1982, Kuchl-Petzoldt y colaboradores diferenciaron por primera vez las formas clínicas de melanoma con sectores verrugosos del melanoma verrugoso *de novo*.<sup>1</sup>

Afecta a hombres y mujeres por igual y la media de edad es de 55 años. El melanoma primario

se localiza principalmente en la cabeza y el secundario en las extremidades. El 71% de los melanomas verrugosos se localiza en las extremidades superiores o inferiores, pero pueden afectar cualquier sitio anatómico.<sup>1,3,4</sup>

La manifestación clínica es una placa o nódulo con superficie verrugosa hiperqueratósica, de color oscuro relativamente uniforme y bordes irregulares. Entre 10 y 35% de los melanomas muestra regresión, término sobre todo histopatológico que describe la destrucción parcial del tumor por el infiltrado inflamatorio y que en términos clínicos se manifiesta como una parte de aclaramiento parcial del melanoma.<sup>1,4</sup>

El 50% de los melanomas verrugosos *de novo* y secundarios se desarrolla sobre un nevo congénito verificado por referencia del paciente o terceros, fotografías previas o en términos histológicos.<sup>1</sup>

El melanoma verrugoso nevoide es una variante del melanoma recientemente descrita que puede confundirse en términos clínicos e histológicos con lesiones benignas. Esta variedad constituyó 3% de los melanomas diagnosticados en el Departamento de Patología de la Universidad de Aberdeen, Escocia, en el periodo de 1970 a 1991. El diagnóstico clínico de lesiones benignas (nevo verrugoso, papilomas y queratosis seborreicas) se hizo en 50% de los casos. Es importante que los patólogos quirúrgicos reconozcan esta variante inusual de melanoma maligno porque puede confundirse en términos clínicos y patológicos con lesiones benignas.<sup>2,4</sup>

Se han descrito otras variantes clínicas poco frecuentes, como la forma mínima (o melanoma de inicio), melanoma amelanótico, melanoma polipoideo (o pedunculado), melanoma verrugoso (*de novo*), melanoma desmoplásico y melanocitoma epitelioides. La importancia de

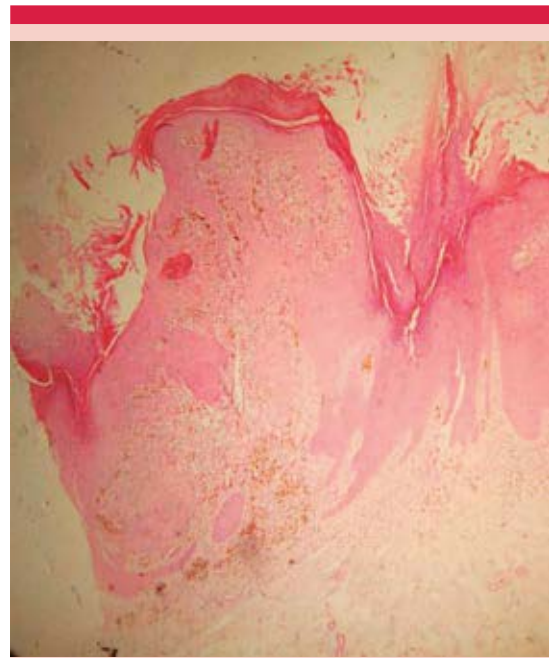
reconocer estas variantes clínico-patológicas radica en que algunas tienen mejor pronóstico (melanoma de inicio, verrugoso, melanocitoma epitelioides) y otras peor pronóstico (melanoma polipoideo) o mayor tendencia a la recurrencia local (melanoma desmoplásico).<sup>5</sup>

El diagnóstico diferencial del melanoma por datos clínicos es con queratosis seborreicas, carcinoma basocelular pigmentado y nevos.<sup>4,6</sup> En términos clínicos e histológicos puede simular una queratosis seborreica.<sup>7</sup> Debe realizarse biopsia y control histológico de queratosis seborreicas con aspecto inusual, crecimiento rápido y en mujeres jóvenes con fototipo IV o V.<sup>1</sup> Cuando la manifestación clínica es una lesión verrugosa no pigmentada puede diagnosticarse erróneamente como verruga o callosidad.<sup>8</sup>

La dermatoscopia es una herramienta útil para diferenciar el melanoma verrugoso de lesiones benignas, como las queratosis seborreicas, y los hallazgos, como las aberturas pseudocomedonarias o similares a quistes de milia en esta variedad de melanoma no deben interpretarse erróneamente como queratosis seborreica.<sup>3</sup>

En 1999, Del Pozzo y colaboradores establecieron un algoritmo dermatoscópico que consta de cuatro criterios principales y tres criterios secundarios, que son de utilidad para diferenciar el melanoma de una lesión melanocítica benigna. Los principales son la regresión –eritema, estrías periféricas, velo azul-gris y pseudópodos distribuidos irregularmente– y los criterios secundarios son heterogeneidad, red pigmentada irregular y márgenes abruptos.<sup>9</sup>

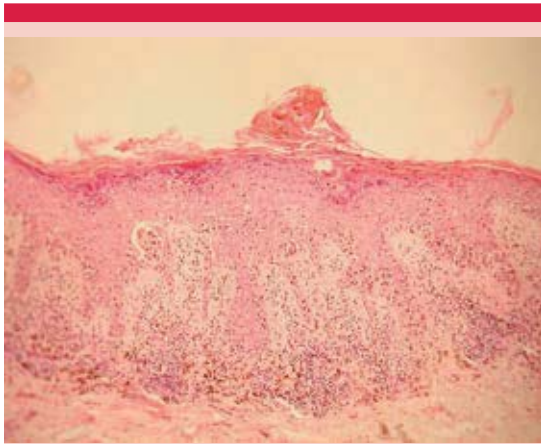
Las características histopatológicas del melanoma verrugoso son hiperplasia epidérmica con elongación de crestas, ortohiperqueratosis (Figura 3), melanocitos atípicos en la epidermis e infiltrado en banda con melanófagos (Figuras 4 y 5). Existe discrepancia entre el espesor del



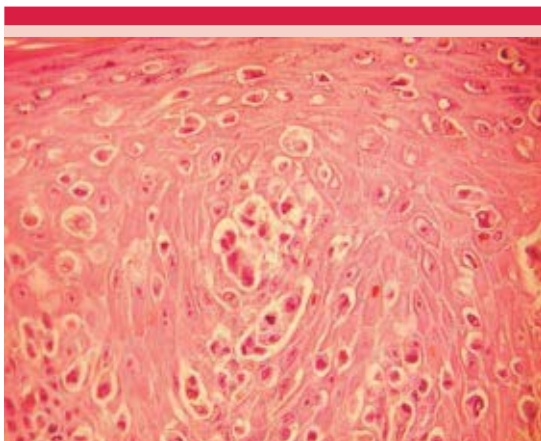**Figura 3.** Microfotografía panorámica con la técnica H&E. Se observa la epidermis con hiperqueratosis y papilomatosis que muestra una neoplasia a base de células névicas, que es asimétrica con marcado epidermotropismo y pigmento.

Breslow y el nivel de Clark debido a la marcada hiperqueratosis y la hiperplasia epidérmica, lo que hace que tumores aparentemente avanzados por su aspecto clínico tengan espesor moderado.<sup>1</sup> Un hallazgo poco frecuente en el melanoma verrugoso es un patrón discohesivo en los melanocitos atípicos que semeja acantólisis, como lo reportaron Kartono y su grupo en 2009.<sup>10</sup> La marcada arquitectura papilomatosa de estas lesiones hace difícil la evaluación del espesor de Breslow y los niveles de Clark. Los estudios de inmunohistoquímica de utilidad en melanoma son la proteína S-100 y el HMB-45.<sup>2</sup>

Aunque dos tercios de los melanomas verrugosos pueden mostrar un patrón histológico de acuerdo con la clasificación de Clark, un tercio de estos melanomas con marcada hiperplasia



**Figura 4.** Microfotografía a 10X con la técnica H&E, que muestra epidermotropismo con formación de nidos francos y atipia celular acentuada y persistencia de la hiper y paraqueratosis con ascenso del pigmento de las células malignas al estrato córneo con patrón pagetoide. Además, se observa infiltrado linfocítico y reacción desmoplásica adyacente a la lesión y a los nidos intraepidérmicos.



**Figura 5.** Microfotografía a 40X con la técnica de H&E que exhibe la atipia nuclear, el pigmento intracitoplásmico y en algunas células pueden observarse los núcleos con nucléolo prominente y otros con binucleación y menos de dos o tres mitosis por campo.

verrugosa y con hiperqueratosis de la epidermis no encajan en esta clasificación.<sup>11</sup>

Reconocer esta variante de melanoma puede evitar formas incorrectas de tratamientos, como criocirugía y biopsias incisionales. El incremento en la actualidad del tratamiento con láser de CO<sub>2</sub> de las queratosis seborreicas en clínicas cosméticas y la falta de estudio histológico aumenta el número de diagnósticos incorrectos.<sup>3,7</sup>

La importancia de esta variante poco frecuente de melanoma radica en el diagnóstico diferencial con lesiones verrugosas pigmentadas benignas.<sup>2,6</sup>

El melanoma verrugoso primario o *de novo* por lo general se diagnostica en etapas *in situ*, tiene mejor pronóstico y los tratamientos son menos agresivos, mientras que en el secundario el pronóstico se relaciona con el nivel de Clark y el espesor del Breslow y no difiere del que se espera para el melanoma no verrugoso. El diagnóstico temprano es importante y la probabilidad de curación es de 95 a 100%. La supervivencia en el melanoma verrugoso primario es de 75% y de 100% para el secundario.<sup>1,11</sup>

En el lentigo maligno verrugoso la diferenciación con el melanoma de diseminación superficial puede ser difícil.<sup>12</sup>

El tratamiento de elección en el melanoma verrugoso es el quirúrgico con márgenes que deben adecuarse a las pautas convencionales establecidas para el tratamiento del melanoma.<sup>1</sup> La amplitud de estos márgenes se calcula según el índice de Breslow y en el melanoma *in situ* son de 0.3 a 0.5 cm, <1 mm 1cm, 1.1-2 mm 1-2cm, 2.01-4 mm 2 cm.<sup>5,13,14</sup>

El tratamiento quirúrgico de pacientes con melanoma se ha revolucionado con el advenimiento del mapeo linfático y biopsia de ganglio centinela, que está indicado en melanomas con espesor mayor a 1 mm y sin adenomegalias palpables en el área linfoportadora.<sup>5,15</sup>

El tratamiento coadyuvante se prescribe a pacientes sin evidencia de enfermedad, pero con riesgo significativo de recaída. El interferón alfa es el único fármaco aprobado como tratamiento coadyuvante en este escenario.<sup>5</sup>

En el melanoma metastásico previamente tratado se ha logrado mejorar la supervivencia de 6.4 a 10 meses con ipilimumab con o sin vacuna peptídica gp100. Ipilimumab es un anticuerpo monoclonal que bloquea la señal inhibitoria del CTLA-4 conduciendo a la activación y proliferación de linfocitos T y llevando a la muerte de células tumorales; recientemente aprobado por la Dirección de Alimentos y Fármacos de Estados Unidos y la característica más destacada en cuanto a toxicidad es la aparición de eventos autoinmunitarios.<sup>5,16</sup>

## REFERENCIAS

1. Feinsilber D, Kogan N, Rosati O, Corbella C y col. Melanoma verrugoso: diferencias y semejanzas entre la variedad primaria y secundaria. *Dermatol Argent* 2009;15:106-110.
2. Blessing K, Evans AT, Nafussi A. Verrucous naevoid and keratotic malignant melanoma: a clinico-pathological study of 20 cases. *Histopathology* 1993;23:453-458.
3. Ohnishi T, Hamano M, Watanabe S. Clinically verrucous and histologically discohesive melanoma. A case report with dermoscopic and immunohistochemical observations. *Australasian J Dermatol* 2014;55:e21-23.
4. Aguilar A, Asz D, Fonte V, Domínguez J. Melanoma cutáneo primario. Actualización y énfasis de la importancia del dermatólogo en la detección temprana y su tratamiento oportuno. *Dermatología CMQ* 2010;8:203-209.
5. Consenso Nacional Inter-Sociedades sobre melanoma cutáneo. Programa Argentino de Consensos de Enfermedades Oncológicas. Junio 2011. [http://www.sar.org.ar/web/docs/publica/consenso\\_melanoma.pdf](http://www.sar.org.ar/web/docs/publica/consenso_melanoma.pdf)
6. Steiner A, Konrad K, Pehamberger H, Wolff K. Verrucous malignant melanoma. *Arch Dermatol* 1988;124:1534-1537.
7. Haruna K, Suga Y, Mizuno Y, Ikeda S. Malignant melanoma with seborrheic keratosis-like clinical presentation. *Indian J Dermatol* 2009;54:387-388.
8. Scarfi F, Galeone M, Bassi A, Arunachalam M, et al. Melanoma manifesting as a verrucous lesion in the interdigital toe space. *Int J Dermatol* 2014;53:1125-1126.
9. Perusquía A, Metze D, Stolz W, Blum A. Atlas de dermatoscopia. Editores de Textos Mexicanos, 2006;84-85.
10. Kartono F, Shitabata PK, Magro CM, Rayhan D. Discohesive malignant melanoma simulating a bullous dermatoses. *J Cutan Pathol* 2009;36:274-279.
11. Kuehn-Petzoldt C, Berger H, Wiebelt H. Verrucous-keratotic variation of malignant melanoma: a clinicopathological study. *Am J Dermatopathol* 1982;4:403-410.
12. Mahrle C, Boilling R, Gartmann H. Verrucous malignant melanoma spontaneous regression and simultaneous development of a secondary tumor. *Z Hautkr* 1977;52:897-905.
13. Mangas C, Paradelo C, Puig S, Gallardo F y col. Valoración inicial, diagnóstico, estadificación, tratamiento y seguimiento de los pacientes con melanoma maligno primario de la piel. Documento de consenso de la "Xaixa de Centres de Melanoma de Catalunya i Balears". *Actas Dermosifiliogr* 2010;101:129-142.
14. Lavanderos F, Perez P, Jeria N, Sicylle et al. Actualización en melanoma maligno cutáneo. *Cuad Cir* 2010;24:47-56.
15. Carlos B, Gómez F, Montes de Oca F. Ganglio centinela. Nuevo concepto en el manejo del melanoma maligno cutáneo. *Rev Fac Med UNAM* 2001;44:101-103.
16. Hodi SF, O'Day S, McDermott D, Weber R, et al. Improved survival with ipilimumab in patients with metastatic melanoma. *N Engl J Med* 2010;363:711-723.