

## Coexistencia de eritrasma interdigital en pacientes con tiña, candidosis en los pies o ambas

### Coexistence of interdigital erythrasma in patients with tinea and/or candidiasis in feet.

Javier Araiza,<sup>1</sup> Aline Armas-Vázquez,<sup>2</sup> Ana Karen García-Loa,<sup>1</sup> Marco Antonio Hernández,<sup>1</sup> Alexandro Bonifaz<sup>1</sup>

#### Resumen

**ANTECEDENTES:** El eritrasma es una infección bacteriana poco frecuente que puede afectar los pliegues interdigitales de los pies; en términos clínicos, es similar a la tiña de los pies y a las candidosis interdigitales.

**OBJETIVO:** Identificar los casos sospechosos de tiña interdigital, candidosis en los pies o ambas y buscar su coexistencia con eritrasma interdigital en pacientes mayores de edad.

**MATERIAL Y MÉTODO:** Estudio prospectivo, descriptivo, transversal, observacional, longitudinal y no comparativo, efectuado de enero a agosto de 2017 en pacientes adultos de uno y otro sexo de la Unidad de Dermatología del Hospital General de México Dr. Eduardo Liceaga, con datos clínicos de eritrasma, tiña o candidosis interdigitales. Se incluyeron pacientes mayores de edad, con lesiones interdigitales, a los que se les realizó examen directo con hidróxido de potasio a 10%, tinción de Gram, cultivo en agar dextrosa Sabouraud con y sin antibióticos y exposición de las lesiones a luz de Wood, para detección de la fluorescencia color rojo coral.

**RESULTADOS:** Se incluyeron 67 pacientes con edad promedio de 50.6 años, los diagnósticos observados fueron: tiña: 29 (43%), tiña con candidosis: 8 (12%), eritrasma: 3 (4%), candidosis: 3 (4%), eritrasma concomitante con tiña y candidosis: 3 (4%) y eritrasma con tiña: 1 (1%). Se comprobó eritrasma sólo en 7 (21%) pacientes.

**CONCLUSIONES:** El eritrasma interdigital en pies concomitante con tiña o candidosis es poco frecuente; sin embargo, es más común encontrar los tres padecimientos en un mismo paciente.

**PALABRAS CLAVE:** Eritrasma; tiña; candidosis; *Corynebacterium minutissimum*.

#### Abstract

**BACKGROUND:** Erythrasma is a rare bacterial infection that can affect interdigital folds of the feet, clinically similar to tinea pedis and interdigital candidiasis.

**OBJECTIVE:** To identify the suspected cases of interdigital tinea and/or candidiasis in feet and to seek their coexistence with interdigital erythrasma in patients older than 18 years.

**MATERIAL AND METHOD:** A prospective, descriptive, cross-sectional, observational, longitudinal and non-comparative study done from January to August 2017 in adult patients of both sexes of the dermatology unit of the General Hospital of Mexico Dr. Eduardo Liceaga, with clinical data of erythrasma, tinea or interdigital candidiasis. We included patients older than 18 years with interdigital lesions, who underwent direct examination with 10% potassium hydroxide, Gram stain, Sabouraud dextrose agar culture with and without antibiotics and exposure of the lesions to Wood's light, for coral red fluorescence detection.

**RESULTS:** 67 patients were included with an average age of 50.6 years, the diagnoses observed were: tinea: 29 (43%), tinea with candidiasis: 8 (12%), erythrasma: 3 (4%), candidiasis: 3 (4%), erythrasma associated with tinea and candidiasis: 3 (4%) and erythrasma with tinea: 1 (1%). Erythrasma was only found in 7 (21%) patients.

**CONCLUSIONS:** Interdigital erythrasma in feet is rare associated with tinea or candidiasis; however, the association of the three clinical entities in the same patient is more frequent.

**KEYWORDS:** Erythrasma; Tinea; Candidiasis; *Corynebacterium minutissimum*.

<sup>1</sup> Laboratorio de Micología.

<sup>2</sup> Residente de cuarto año de Dermatología. Hospital General de México Dr. Eduardo Liceaga, Ciudad de México.

**Recibido:** marzo 2018

**Aceptado:** mayo 2018

#### Correspondencia

Alexandro Bonifaz  
a\_bonifaz@yahoo.com.mx

#### Este artículo debe citarse como

Araiza J, Armas-Vázquez A, García-Loa AK, Hernández MA, Bonifaz A. Coexistencia de eritrasma interdigital en pacientes con tiña, candidosis en los pies o ambas. Dermatol Rev Mex. 2018 septiembre-octubre;62(5):379-385.

## ANTECEDENTES

El eritrasma es una infección superficial de la piel originada por un bacilo filamentosamente grampositivo llamado *Corynebacterium minutissimum*.<sup>1,2</sup> Se manifiesta generalmente como placas eritemato-escamosas y áreas de maceración en las zonas intertriginosas.<sup>1,3</sup>

La tiña de los pies es una infección por hongos del tipo dermatofitos; existen varios tipos, la más común es la que afecta los espacios interdigitales. El agente etiológico más frecuente es *Trichophyton rubrum* (*sensu stricto*).<sup>4</sup>

La candidosis interdigital de los pies es originada por *Candida albicans*, principalmente, y en términos clínicos es difícil distinguirla de tiña o eritrasma interdigitales.<sup>5</sup>

El eritrasma interdigital es un trastorno cutáneo poco común; sin embargo, la prevalencia no se ha establecido exactamente porque muchos pacientes no buscan atención médica o se manifiesta como infección subclínica. En la piel del ser humano *Corynebacterium minutissimum* se encuentra como saprófito o parásito y se ha aislado en 20 a 40% como biota normal de la piel, con más frecuencia en áreas intertriginosas.<sup>6</sup>

Inicialmente la sospecha de eritrasma es clínica. A nivel interdigital se distingue por placas eritemato-escamosas, áreas de maceración, vesículas, ampollas y olor fétido. Una herramienta útil es la luz de Wood (luz ultravioleta de 420 nm) que se utiliza en un cuarto oscuro y permite observar el cambio en las regiones afectadas del cuerpo.<sup>7,8</sup> Con la luz de Wood la lesión muestra fluorescencia rojo coral o anaranjado debido a que esta bacteria produce una porfirina de la que depende la fluorescencia de las lesiones.<sup>1,9,10</sup> En la tinción de Gram

encontramos filamentos tortuosos de 4 a 7  $\mu\text{m}$ , bastones y estructuras cuneiformes. Con los resultados de estas pruebas se llega al diagnóstico de eritrasma.<sup>1</sup> El diagnóstico diferencial es principalmente con tiña de los pies interdigital y candidosis interdigital.<sup>3</sup>

El tratamiento de elección es con eritromicina 500 mg vía oral cada 12 horas durante 14 días o 250 mg cuatro veces al día durante 14 días, tetraciclina 1 g/día por vía oral durante una semana como mínimo o claritromicina 1 g vía oral en monodosis con respuesta excelente.<sup>1,11,12</sup> Otros medicamentos efectivos pero cuya respuesta se observa después de dos semanas de tratamiento son: hiposulfito de sodio a 20%, queratolíticos o azufre a 2% y ungüento de Whitfield. Otros productos tópicos prescritos son cremas con derivados azólicos, ciclopiroxolamina y antibióticos tópicos como mupirocina, clindamicina y ácido fusídico, así como cloruro de aluminio a 20% o jabones antibacterianos.<sup>1</sup> El nitrato de isoconazol a 1% ha demostrado efectividad en el tratamiento del eritrasma debido a que tiene espectro de actividad antimicrobiana contra dermatofitos, hifas, filamentos, levaduras y bacterias grampositivas, que incluyen a *C. minutissimum*.<sup>13,14</sup>

Las complicaciones de lesiones interdigitales infecciosas, ya sea de origen bacteriano o fúngico, incluyen: dolor, problemas de movilidad, abscesos, erisipela, celulitis, fascitis u osteomielitis. El riesgo es mayor en personas diabéticas, con algún traumatismo o solución de continuidad en sitios adyacentes.<sup>15</sup>

El objetivo de este estudio fue identificar los casos sospechosos de pacientes con tiña, candidosis de pies o ambas e investigar su coexistencia y frecuencia con eritrasma interdigital, para generar lineamientos dirigidos a un tratamiento específico en estos casos.

## MATERIAL Y MÉTODO

Estudio prospectivo, transversal, observacional, descriptivo y longitudinal, efectuado de enero a agosto de 2017 en 67 pacientes mayores de edad con firma de consentimiento informado que aceptaron participar en el estudio, de uno y otro sexo, de la unidad de Dermatología del Hospital General de México Dr. Eduardo Liceaga, a quienes se les realizó revisión clínica de los espacios interdigitales de los pies; en los casos en los que se encontró evidencia clínica de dermatosis compatible con tiña de los pies, candidosis o eritrasma, se hicieron estudios para comprobar el diagnóstico, que consistieron en examen directo con hidróxido de potasio a 10%, tinción de Gram, así como cultivo en agar dextrosa Sabouraud con y sin antibióticos, y exposición de las lesiones a luz de Wood, para detección de la fluorescencia color rojo coral.

Los resultados obtenidos se procesaron mediante estadística descriptiva con medidas de tendencia central y cálculo de frecuencia entre las enfermedades estudiadas. Todo análisis se realizó a través del paquete estadístico SPSS versión 22 para Windows, Chicago, Illinois.

## RESULTADOS

En el estudio participaron 67 pacientes, 25 (37%) del sexo masculino, con promedio de edad de 50.6 años, de los que 20 tenían lesiones interdigitales clínicamente sugerentes de un proceso infeccioso, como tiña, candidosis o eritrasma sin comprobación de ningún tipo de infección, en los otros 47 las infecciones correspondieron a tiña: 29 (43%), candidosis: 3 (4%), eritrasma: 3 (4%) e infecciones mixtas: tiña y candidosis: 8 (12%), tiña y eritrasma: 1 (1%) y tiña, candidosis y eritrasma: 3 (4%). **Cuadro 1**

En siete pacientes se comprobó el diagnóstico de eritrasma por la existencia de filamentos

**Cuadro 1.** Infección fúngica y eritrasma

Infección	Núm. (%)
Eritrasma	3 (4)
Tiña	29 (43)
Candidosis	3 (4)
Eritrasma y tiña	1 (1)
Tiña y candidosis	8 (12)
Eritrasma, tiña, candidosis	3 (4)
Sin infección	20 (30)
Total	67 (100)

microsifonados grampositivos, de éstos sólo 6 (9%) tenían evidencia de fluorescencia rojo coral a la exposición con luz de Wood (**Cuadro 2**); 41 (61%) estaban asintomáticos y 26 pacientes tenían diversos síntomas: prurito: 5 (8%), bromhidrosis: 5 (8%), prurito y ardor: 4 (6%), prurito y bromhidrosis: 4 (6%), ardor: 3 (4%), prurito y eran hipertensos: 3 (4%) e hiperhidrosis: 2 (3%). **Cuadro 3 y Figuras 1 y 2**

El 51% (n = 34) de los pacientes había recibido algún tipo de tratamiento previamente y 33 (49%) no indicaron la administración de ningún tipo de medicamento (**Cuadro 4**).

## DISCUSIÓN

En 1970 en Reino Unido se realizó un estudio con 754 estudiantes universitarios de los que en 19% se diagnosticó eritrasma.<sup>16</sup> Inci y colaboradores reportaron incidencia de 46.7% de eritrasma interdigital en un estudio realizado en

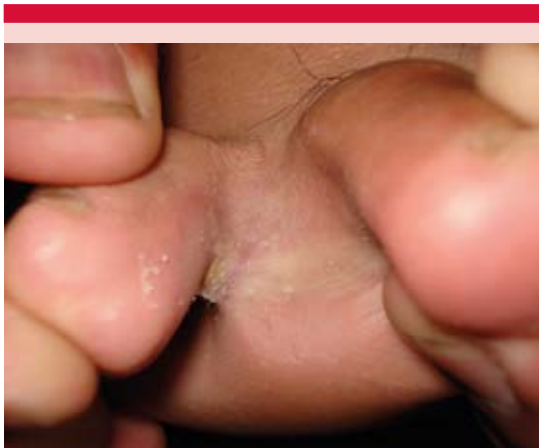**Cuadro 2.** Incidencia de eritrasma por resultado de luz de Wood

	Luz de Wood		Porcentaje	
	Positivo	Negativo	Positivo	Negativo
Sin eritrasma	23	37	79	97
Con eritrasma	6	1	21	3
Total	29	38	100	100

**Cuadro 3.** Síntomas e infección fúngica y eritema

Infección	Asintomáticos	Síntomas							Total
		Prurito	Ardor	Hiperhidrosis	Bromhidrosis	Prurito y ardor	Prurito e HtA*	Prurito y bromhidrosis	
Eritrasma	3	0	0	0	0	0	0	0	3
Tiña	20	3	0	0	3	1	0	2	29
Candidosis	2	0	0	0	0	0	1	0	3
Eritrasma y tiña	0	0	0	0	0	1	0	0	1
Tiña y candidosis	2	1	2	0	0	1	1	1	8
Eritrasma, tiña, candidosis	2	0	0	1	0	0	0	0	3
Sin infección	12	1	1	1	2	1	1	1	20
Total	41	5	3	2	5	4	3	4	67

\* Hipertensión arterial.

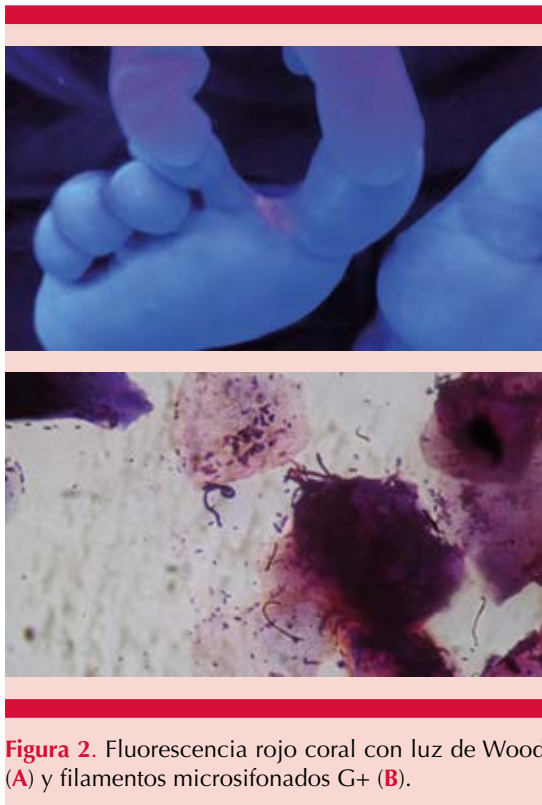


**Figura 1.** Eritrasma y tiña interdigital.

Turquía.<sup>17</sup> Otro estudio efectuado en México, de Morales-Trujillo, reporta incidencia de 32.8%.<sup>1</sup> La edad media de manifestación es de 43.6 años.<sup>17</sup> Afecta por lo general a adultos sanos; sin embargo, el riesgo aumenta en pacientes diabéticos, adultos mayores, personas con inmunodepresión y, con menos frecuencia, obesidad, hiperhidrosis y en personas que viven en climas tropicales.<sup>7,18-21</sup> Otros autores consideran que el

agente etiológico es un patógeno oportunista, sobre todo en pacientes con algún tipo de inmunosupresión, como cáncer o VIH.<sup>22</sup> Es frecuente encontrar a *C. minutissimum* simultáneamente con otras bacterias, dermatofitos y *Candida*.<sup>1,19</sup>

Existen muy pocos estudios acerca de eritema interdigital y su prevalencia junto con otras infecciones interdigitales de tipo fúngico, como candidosis o tiña interdigitales. Un estudio realizado en México, de Morales-Trujillo y colaboradores, reportó coexistencia de 33.3% de eritema con dermatofitos o con *Candida*.<sup>1</sup> Inci y su grupo refieren coexistencia de 28.1%,<sup>17</sup> en tanto algunos otros indican 4.7%.<sup>11</sup> Específicamente la coexistencia de eritema interdigital con dermatofitos se ha reportado de 4% y con *Candida albicans* de 0.4%.<sup>23</sup> Nosotros encontramos 4% de asociación con tiña o candidosis, lo que coincide con lo reportado en la bibliografía, algunos de los factores que pueden sugerir esta variabilidad en los resultados pudieran estar relacionados con los tipos de poblaciones estudiadas, debido a factores ocupacionales, zonas geográficas con climas tropicales, comorbilidades, etc.



**Figura 2.** Fluorescencia rojo coral con luz de Wood (A) y filamentos microsfonados G+ (B).

**Cuadro 4.** Tratamiento previo e infección fúngica y eritrasma

Infección	Recibió tratamiento previamente		Total
	Sí	No	
Eritrasma	1	2	3
Tiña	13	16	29
Candidosis	2	1	3
Eritrasma y tiña	1	0	1
Tiña y candidosis	6	2	8
Eritrasma, tiña, candidosis	2	1	3
Sin infección	9	11	20
Total	34	33	67

En nuestro estudio pudimos observar que las lesiones interdigitales de causa infecciosa (eritrasma, tiña o candidosis) son más frecuentes en el sexo femenino (63%), con media de edad de 50.6 y

mediana de 52 años. En el estudio de Morales-Trujillo y colaboradores<sup>1</sup> se reporta también prevalencia mayor en el sexo femenino. Además, observamos que los intervalos de edad en los que predominaron las lesiones e infecciones interdigitales fueron de 40 a 49 años de edad y de 50 a 59 años de edad, ambos intervalos con 18 pacientes cada uno, lo que corresponde a 26.8% cada intervalo. En cuanto al tipo de infección que predominó fue tiña con 43%, posteriormente tiña con candidosis (12%), eritrasma (4%), candidosis (4%), eritrasma con tiña y candidosis (4%), y finalmente eritrasma con tiña (1%), lo que es similar a los datos epidemiológicos de otras partes donde se indica que el eritrasma es un padecimiento clínico poco frecuente comparado con tiñas y candidosis interdigitales.

La topografía más común en los pies es el cuarto espacio interdigital.<sup>7,17,24</sup> La enfermedad puede cursar asintomática o con escaso prurito,<sup>7</sup> lo que coincide con nuestros resultados en los que la mayoría de los pacientes estaban asintomáticos y el dato clínico más reportado fue el prurito, al igual que la bromhidrosis.

Con frecuencia el diagnóstico de eritrasma se asocia con la exposición a luz de Wood (luz ultravioleta de 420 nm) que se utiliza en un cuarto oscuro y permite observar el cambio en las regiones afectadas del cuerpo.<sup>7,8</sup> Con la luz de Wood la lesión muestra fluorescencia rojo coral o anaranjado debido a que esta bacteria produce una porfirina de la que depende la fluorescencia de las lesiones.<sup>1,9,10</sup> En ocasiones podemos obtener falsos negativos con la luz de Wood debido a que el pigmento porfirínico es soluble en agua, así que los pacientes recién bañados no exhibirán esa fluorescencia.<sup>6,17</sup> Asimismo, se observó que la fluorescencia observada podía tener un patrón morfológico puntiforme, principalmente en los casos en los que se comprobó mediante tinciones de las escamas obtenidas en las lesiones. En la tinción de Gram el hallazgo

de filamentos tortuosos de 4 a 7  $\mu\text{m}$ , bastones y estructuras cuneiformes confirma el diagnóstico de eritrasma.<sup>1</sup> Esto podría indicar que la capacidad de emitir fluorescencia rojo coral en las lesiones puede estar más relacionada con la existencia de metabolitos microbianos que son parte de la microbiota y no ser determinante para el diagnóstico, a menos que se pueda exhibir el patrón puntiforme mencionado, para lo que es necesario realizar estudios que pongan en evidencia esta asociación. De los pacientes con fluorescencia rojo coral en las lesiones interdigitales cuando se expusieron a la luz de Wood positiva, únicamente en 21% de los pacientes al realizar frotis de la lesión y tinción de Gram se pudo comprobar el diagnóstico de eritrasma, debido a los filamentos microscópicos que identifican la parasitación por las corinebacterias en la muestra. Esto hace pensar que la luz de Wood es muy poco sensible para el diagnóstico de esa enfermedad. Este dato no coincide con algunos artículos de la bibliografía, como el estudio de Morales-Trujillo y colaboradores,<sup>1</sup> en el que encontraron que de 29 pacientes con fluorescencia rojo coral en la luz de Wood, en 24 (82.7%) se comprobó el diagnóstico de eritrasma.

No se observó relación estadísticamente significativa entre la asociación de alguna de estas tres infecciones interdigitales (eritrasma, tiña o candidosis), con alguna enfermedad como diabetes mellitus, esto probablemente se deba al tamaño de la muestra y grupo en estudio porque no se realizó un comparativo entre grupos de pacientes con este tipo de padecimiento, ya que otras comunicaciones mencionan que sí existe relación directa entre la diabetes y el eritrasma interdigital. Svejgaard y colaboradores en 1986 reportaron una prevalencia de eritrasma interdigital de 77.1%. Morales-Trujillo y su grupo,<sup>1</sup> en 2008, reportaron prevalencia de 32.8%. Sariguzel y colaboradores<sup>24</sup> reportaron prevalencia de 18.8%. Nosotros reportamos prevalencia de 21% (n = 67).

## CONCLUSIÓN

El eritrasma interdigital afecta con más frecuencia a mujeres (63%). El uso de la luz de Wood para el diagnóstico de esta enfermedad no es específico porque la mayoría de los pacientes con fluorescencia a la exposición a la luz de Wood fueron negativos a infección por *C. minutissimum*. De los pacientes con lesiones interdigitales, la infección que predominó fue tiña, seguida de la combinación de tiña con candidosis interdigitales.

La coexistencia de eritrasma interdigital con tiña, candidosis interdigital o ambas fue de 5%, datos que coinciden con la bibliografía, en la que se reporta 4.7%.

## REFERENCIAS

1. Morales-Trujillo ML, Arenas R, Arroyo S. Eritrasma interdigital: datos clínicos, epidemiológicos y microbiológicos. *Actas Dermosifiliogr* 2008;99:469-73.
2. Turk BG, Turkmen M, Aytimur D. Antibiotic susceptibility of *Corynebacterium minutissimum* isolated from lesions of Turkish patients with erythrasma. *J Am Acad Dermatol* 2011;65:1230.
3. Andrade-Morelos LE, Contreras-Barrera ME, Arenas R. Eritrasma: estudio en 31 pacientes jóvenes con infección por VIH. *Med Int Méx* 2015;31:13-18.
4. Ilkit M, Durdu M. Tinea pedis: the etiology and global epidemiology of a common fungal infection. *Crit Rev Microbiol* 2015;41:374-88.
5. Vázquez-González D, Perusquía-Ortiz AM, Hundeiker M, Bonifaz A. Opportunistic yeast infections: candidiasis, cryptococcosis, trichosporonosis and geotrichosis *J Dtsch Dermatol Ges* 2013;11(5):381-93.
6. Bonifaz A. *Micología médica básica*. 4ª ed. México: McGraw Hill, 2015.
7. López A, Olmedo VH, Arenas R. Eritrasma. Revisión y actualización. *Med Int Mex* 2006;22:107-12.
8. English MP, Turvey J. Studies in the epidemiology of tinea pedis. IX: Tinea pedis and erythrasma in patients at a Chiropody Clinic. *Br Med J* 1968;4:228-230.
9. Blasco-Morente G, Garrido-Colmenero C, Pérez-López I y Tercedor-Sánchez J. Wood' light in dermatology: An essential technique. *Piel* 2014;29:487-494.
10. English MP, Turvey J. Studies in the epidemiology of tinea pedis. IX: Tinea pedis and erythrasma in new patients at a chiropody clinic. *Br Med J* 1968;4:228-230.

11. Ramírez-Hobak L, Moreno-Coutiño G, Arenas-Guzmán R, Gorzelewski A, Fernández-Martínez R. Treatment of interdigital foot erythrasma with ozonated olive oil. *Rev Med Inst Mex Seguro Soc* 2016;54:458-61.
12. Chodkiewicz HM, Cohen PR. Erythrasma: successful treatment after single-dose clarithromycin. *Int J Dermatol* 2013;52:516.
13. Piergiorgio M. Effective treatment of erythrasma-associated inflammation and pruritus with isoconazole nitrate and diflucortolone valerate combination therapy. *Mycoses* 2013;56 Suppl 1:38-40.
14. Friedrich M. Inflammatory tinea pedis with bacterial superinfection effectively treated with isoconazole nitrate and diflucortolone valerate combination therapy. *Mycoses* 2013;56 Suppl 1:23-5.
15. Vanhooteghem O, Szepietuk G, Paurobally D, Heures F. Chronic interdigital dermatophytic infection: a common lesion associated with potentially severe consequences. *Diabetes Res Clin Pract* 2011;91:23-5.
16. Somerville DA. Erythrasma in normal young adults. *J Med Microbiol* 1970;3:57.
17. Inci M, Serarslan G, Ozer B, et al. The prevalence of interdigital erythrasma in southern region of Turkey. *J Eur Acad Dermatol Venereol* 2012;26:1372.
18. Rho NK, Kim BJ. A corynebacterial triad: Prevalence of erythrasma and trichomycosis axillaris in soldiers with pitted keratolysis. *J Am Acad Dermatol* 2008;58:557.
19. Holdiness MR. Management of cutaneous erythrasma. *Drugs* 2002;62:1131.
20. Lin JY, Shih YL, Ho HC. Foot bacterial intertrigo mimicking interdigital tinea pedis. *Chang Gung Med J* 2011;34:44-9.
21. Semkova K, Gergovska M, Kazandjieva J, Tsankov N. Hyperhidrosis, bromhidrosis, and chromhidrosis: Fold (intertriginous) dermatoses. *Clin Dermatol* 2015;33:483-91.
22. Penton PK, Tyagi E, Humrighouse BW, McQuiston JR. Complete genome sequence of *Corynebacterium minutissimum*, an opportunistic pathogen and the causative agent of erythrasma. *Genome Announc* 2015;3.
23. Allen S, Christmas TI, Mc Kinney W, Parr D, Oliver GF. The Auckland skin clinic tinea pedis and erythrasma study. *N Z Med J* 1990;103:391-393.
24. Sariguzel FM, Koc AN, Yagmur G, Berk E. Interdigital foot infections: *Corynebacterium minutissimum* and agents of superficial mycoses. *Braz J Microbiol* 2014;45:781.

#### Fundación para la Dermatitis Atópica (FDA) en México

Siendo la dermatitis atópica uno de los padecimientos más prevalentes, crónicos en niños, y que requiere de explicaciones precisas y apoyo a la investigación, para todo eso se creó la Fundación México. Tiene como sede el prestigiado Servicio de Dermatología del Instituto Nacional de Pediatría, y lo lidera su jefa: la Dra. Carola Durán McKinster, y está conformado por su selecto grupo de especialistas. Sus objetivos son claros y precisos: afiliación de pacientes, dar información, conducir talleres, ayuda directa a los pacientes. Su página web es: <http://www.fundacion-dermatitis-atopica.com.mx/>

#### Misión y Visión de la FDA

“Su misión. Poner al alcance de los niños mexicanos con Dermatitis Atópica y sus familiares información clara, precisa y profesional sobre qué es, cómo tratar y cómo superar la enfermedad, basados en un enfoque no sólo de salud clínica sino psicológica y social.”

“Su visión. Convertir a la Fundación para la Dermatitis Atópica en la entidad de referencia más relevante del país, para dirigir y orientar tanto a pacientes y familiares, como a otras entidades clínicas y sociales que puedan identificar esta enfermedad en su entorno, a fin de brindar los cuidados clínicos y emocionales de más niños con Dermatitis Atópica, para devolverles una mejor calidad de vida que redunde en una mejor integración y un mejor desempeño de estos pequeños en su entorno social.”