

## Crioterapia en acné inflamatorio

### *Cryotherapy for inflammatory acne.*

Héctor Leal-Silva, Esther Carmona-Hernández, Mariana Grijalva-Vázquez, Blanca Padilla-Ascencio

#### Resumen

**OBJETIVO:** Evaluar la seguridad y eficacia de la crioterapia como tratamiento potencial del acné inflamatorio.

**MATERIAL Y MÉTODO:** Estudio clínico controlado efectuado de noviembre de 2016 a abril de 2017, en el que se trataron sujetos con acné inflamatorio facial activo, utilizando un dispositivo de enfriamiento controlado no invasivo (sistema CoolSculpting) por un periodo máximo de 5 minutos a  $-15^{\circ}\text{C}$  en un lado de la cara, el otro lado fue el control. Se realizaron dos tratamientos con intervalo de cuatro semanas. Se vigilaron eventos adversos para valorar la seguridad. El área tratada se evaluó usando fotografía digital y VISIA antes y a las semanas 1, 4, 8 y 12 posteriores al primer tratamiento. Se valoró también la satisfacción de los pacientes e investigadores mediante cuestionarios.

**RESULTADOS:** Se incluyeron 10 pacientes en los que se obtuvo reducción significativa incremental de las lesiones inflamatorias del acné a la semana y al mes después del primer tratamiento, e incluso mayor mejoría un mes después del segundo tratamiento. Aunque el número de lesiones aumentó en la visita de seguimiento del tercer mes, todos los sujetos exhibieron menos lesiones inflamatorias en comparación con el inicio. No se observaron eventos adversos significativos.

**CONCLUSIÓN:** La reducción significativa observada sugiere que la crioterapia debe estudiarse más a fondo y considerarse tratamiento alternativo no invasivo del acné inflamatorio.

**PALABRAS CLAVE:** Acné; acné inflamatorio; crioterapia.

#### Abstract

**OBJECTIVE:** To evaluate safety and efficacy of cryotherapy as a potential treatment in inflammatory acne.

**MATERIAL AND METHOD:** A clinical controlled study was done from November 2016 to April 2017 in subjects with inflammatory acne in the face, using a noninvasive cooling device (CoolSculpting System) during a maximum period of 5 minutes at  $-15^{\circ}\text{C}$  in one side of the face, the other side was used as control. Two treatments with an interval of 4 weeks were performed. Adverse events were monitored to assess safety. Treated area was evaluated using digital photography and VISIA pre and 1, 4, 8 and 12 weeks after first treatment. All patients and investigators were assessed for satisfaction questionnaires.

**RESULTS:** Incremental significant reduction of the inflammatory lesions of acne was measured in all the subjects one week and one month after the first treatment, and even better improvement was recorded one month after the second treatment. Although the number of lesions increased by the third month follow up visit, all subjects exhibited less inflammatory lesions than at the beginning of the study. No significant adverse events were observed.

**CONCLUSION:** The significant reduction observed in the number of lesions suggests that cryotherapy should be further studied and considered a non-invasive, alternative treatment of inflammatory acne.

**KEYWORDS:** Acne, Inflammatory Acne; Cryotherapy.

Universidad de Monterrey. Hospital UltraLaser, SA de CV, Monterrey, Nuevo León.

**Recibido:** febrero 2018

**Aceptado:** mayo 2018

#### Correspondencia

Héctor Leal Silva  
hleal@ultralaser.com.mx

#### Este artículo debe citarse como

Leal-Silva H, Carmona-Hernández E, Grijalva-Vázquez M, Padilla-Ascencio B. Crioterapia en acné inflamatorio. Dermatol Rev Mex. 2018 noviembre-diciembre;62(6):461-468.

## ANTECEDENTES

Uno de los factores directamente relacionados con el acné es la producción excesiva de sebo por parte de las glándulas sebáceas. Existen múltiples tratamientos para reducir la producción de sebo por afectación directa a las glándulas sebáceas, entre los que destacan la isotretinoína oral,<sup>1</sup> los antiandrógenos<sup>2</sup> y la terapia fotodinámica,<sup>3</sup> que se han relacionado con reducción significativa de la producción de sebo y alivio clínico del acné, aunque generan considerables efectos secundarios.

La crioterapia se ha utilizado por décadas en dermatología para la destrucción selectiva de lesiones superficiales, como queratosis seborreicas y actínicas, entre muchas otras lesiones cutáneas. Recientemente la criolipólisis se ha utilizado de forma no invasiva y con gran éxito para la reducción significativa y duradera de adiposidades localizadas, por eliminación selectiva de adipocitos afectados por la exposición a frío controlado (-10 a -15°C), por un tiempo determinado (30 a 60 minutos)<sup>4</sup> mediante apoptosis,<sup>5</sup> presumiblemente causada por la cristalización de lípidos citoplasmáticos a temperaturas mayores que la del congelamiento del agua tisular.<sup>6</sup>

El efecto de la criolipólisis en las glándulas sebáceas se estudió recientemente en modelos animales y posteriormente en un estudio piloto en seres humanos voluntarios sanos.<sup>7</sup> La reducción significativa temporal y posiblemente incremental de la producción de sebo por parte de las glándulas sebáceas como efecto de la criolipólisis también se ha estudiado y corroborado en estudios *in vivo* en modelos animales utilizando microscopia CARS (*Coherent Anti-Stokes Raman Scattering*).<sup>8</sup>

Nuestro estudio piloto de factibilidad es el primero en realizarse en individuos con diagnóstico de acné inflamatorio activo. Comunicamos la res-

puesta y comportamiento del número de lesiones inflamatorias de acné a dos procedimientos de crioterapia realizados con intervalo de un mes, con seguimiento total de tres meses.

El objetivo de este estudio fue investigar los efectos del enfriamiento controlado y localizado en el acné vulgar utilizando el sistema ZELTIQ™.

### Objetivo primario

El objetivo primario de este estudio fue evaluar la eficacia de usar enfriamiento controlado para el tratamiento del acné inflamatorio facial.

- Reducción del número (conteo) de las lesiones de acné posterior al tratamiento vs las contadas al inicio (referencia) comparadas con el área control. Se contaron las lesiones inflamatorias. Las lesiones se contaron por parte del investigador y de la persona designada en las visitas de inicio, a la semana, a las 4 (segundo tratamiento), 8 y 20 semanas.
- Reducción de la severidad del acné postratamiento vs inicio (referencia) comparada con el área control en 10%. La severidad del acné se evaluó con base en la Escala de Valoración Global del Acné (*Investigator's Global Assessment [IGA] scale*; **Cuadro 1**). La escala IGA se valoró por el investigador o personal designado en las visitas de inicio y al final.

### Objetivo secundario

El objetivo secundario de este estudio consistió en valorar la seguridad del procedimiento:

- La seguridad se define por la incidencia de eventos adversos o efectos adversos relacionados con el dispositivo, procedimiento o ambos.

**Cuadro 1.** Escala IGA de acné vulgar

Grado	Descripción
0	Piel limpia sin lesiones inflamatorias ni no inflamatorias
1	Casi limpia (clara); raras o muy pocas lesiones no inflamatorias y con no más de una lesión inflamatoria
2	Severidad leve; mayor que el grado 1; algunas lesiones no inflamatorias con no más de unas cuantas lesiones inflamatorias (sólo pápulas-pústulas, sin lesiones nodulares)
3	Severidad moderada; mayor que el grado 2; puede tener muchas lesiones no inflamatorias y algunas lesiones inflamatorias, pero no más de una lesión nodular pequeña
4*	Severo; mayor que el grado 3; hasta muchas lesiones no inflamatorias e inflamatorias pero no más de pocas lesiones nodulares

\*La escala puede aumentarse un grado, a grado 5, en caso de que el paciente inicialmente sea grado 4 y empeore después del tratamiento.

- Los eventos adversos se valoraron continuamente a través del estudio. Un evento adverso se define como un evento o afección médica en un sujeto, independientemente si éste se relaciona con el dispositivo o con el tratamiento.
- Los efectos adversos potenciales considerados en este estudio fueron: hematomas prolongados, infección, molestia o dolor durante o posterior al tratamiento, alteración de la sensibilidad prolongada (posterior al procedimiento), alteraciones sensoriales que requieran intervención médica, síntomas vasovagales, induración subcutánea, irregularidades del contorno, dermatitis alérgica o de contacto, ampollas, eritema prolongado, hinchazón prolongada, cambios pigmentarios, ulceración, otros.

## MATERIAL Y MÉTODO

Ensayo clínico controlado, piloto de factibilidad, de un solo centro, aprobado por el Comité de Ética en Investigación del Centro de Dermatología de Monterrey; se llevó a cabo cumpliendo con los principios de derechos humanos de la declaración de Helsinki y los criterios de las Buenas Prácticas Clínicas. Todos los sujetos participantes leyeron cuidadosamente y firmaron

un formato de consentimiento bajo información antes de iniciar los tratamientos. Tuvo una duración aproximada de seis meses (de noviembre de 2016 a abril de 2017) desde el reclutamiento hasta la última visita de seguimiento.

### Protocolo

De la población general se reclutaron pacientes con acné inflamatorio facial con nivel 2 a 4 en la escala IGA. Se trató la mitad de la cara y la otra mitad fue el sitio designado control. El tamaño de la muestra fue de 10 sujetos. Para ser elegible a participar, los sujetos debieron cumplir con todos los criterios de inclusión y con ninguno de los criterios de exclusión, entre los que destacan: antecedente de crioglobulinemia, urticaria al frío, enfermedad por crioaglutininas o crioheemoglobinuria paroxística, antecedente de síndrome de Raynaud, o cualquier condición que limite la circulación de la sangre al exponerse al frío, antecedente de vitíligo, haber recibido retinoides tópicos en las últimas cuatro semanas previas al tratamiento, ya sea en el área a tratar o en el área de control, o que hubiera infección u otra condición dermatológica (aparte del acné) en el área a tratar o en el área control.

El equipo utilizado para producir el enfriamiento externo localizado en los sujetos de estudio

fue el sistema ZELTIQ™ (Allergan plc, Dublín, Irlanda). Es un dispositivo termoeléctrico que aplica enfriamiento controlado a la piel de hasta -15°C. Se compone de una unidad de control (que alberga el controlador del sistema y la fuente de poder) y un aplicador desmontable que es utilizado para aplicar frío en el área a tratar. Un gel acoplador se posicionó entre la piel y la superficie del aplicador de frío para mejorar el acoplamiento térmico y el confort del paciente. Un operador mantuvo en posición el aplicador durante el tratamiento.

### Métodos

Después de firmar el consentimiento informado, se valoró a los sujetos, para determinar si cumplían con todos los criterios de selección. Se completó la historia clínica dermatológica y se revaloró al sujeto para confirmar la elegibilidad para este estudio. Se estableció el diagnóstico de acné inflamatorio facial por un dermatólogo y fue corroborado por otro dermatólogo, se documentó la escala IGA en la que inició y se realizó el conteo de lesiones y fotografías clínicas en un ambiente controlado de iluminación, distancia y equipo, para asegurar la reproducibilidad de las mismas. A todos los pacientes se les comunicó que se realizaría el tratamiento en la mitad de la cara y la otra mitad sería el control.

### Visita de tratamiento

Después del primer procedimiento, se realizó un segundo procedimiento cuatro semanas después ( $\pm 2$  días) en el que se trató el mismo lado de la cara que se trató inicialmente, siempre y cuando el investigador lo considerara adecuado. Los procedimientos descritos a continuación se realizaron en la primera visita de tratamiento y durante la visita de procedimiento adicional, si así lo consideró adecuado el investigador:

1. Marcaje del área de tratamiento y el área de control contralateral en la cara. Rasurado de ser necesario.
2. Estas áreas fueron fotografiadas de manera estandarizada (las de la visita del procedimiento inicial se consideraron las fotografías iniciales de referencia).
3. Se contaron las lesiones inflamatorias en las áreas control y de tratamiento y se registraron.
4. Se registró la severidad del acné en el área control y de tratamiento.
5. Para realizar un ciclo de tratamiento:
  - a. Se posicionó al sujeto adecuadamente.
  - b. Se limpió el área de tratamiento (con alcohol etílico de 96°).
  - c. Se aplicó gel de acoplamiento en el área a tratar.
  - d. Se observó al sujeto para asegurarse que el aplicador se mantuviera en contacto total con el área a tratar durante todo el tiempo que duró el ciclo de tratamiento.
  - e. El área de tratamiento se enfrió hasta por 5 minutos con temperatura no menor a -15°C. En el área frontal la duración máxima fue de 2 minutos. Se registró la temperatura y la duración del tratamiento.
  - f. Al final del tratamiento, se removió el aplicador y se limpió el gel acoplador.
  - g. Se examinó el área de tratamiento para buscar alguna reacción (por ejemplo, blanqueamiento, eritema, moretones, inflamación, ampollas, descamación, cambios en la pigmentación); o alteraciones en la sensibilidad (por ejemplo, adormecimiento, hormigueo).

- h. Se repitieron los pasos c-g para el resto del área a tratar. Se realizaron varios ciclos de tratamiento hasta cubrir la mitad de la cara.

En el área cercana a los dientes se puso un protector espumoso para evitar alguna sensación desagradable por el frío.

Se pidió a los pacientes que se comunicaran al centro del estudio en caso de experimentar algún efecto inusual (por ejemplo, dolor importante, eritema severo o prolongado, moretones, hinchazón, ampollas, etc.) que pudiera estar relacionado con el estudio.

Las visitas de seguimiento se realizaron antes del primer procedimiento (visita inicial), para el primer procedimiento, una semana después, 4 semanas (evaluación y segundo procedimiento), 8 semanas y 20 semanas posteriores al primer tratamiento (visita final).

### Análisis

Se realizó conteo de lesiones inflamatorias y evaluación del nivel de la escala IGA en cada una de las visitas durante todo el estudio, en ambos lados del rostro de todos los sujetos. Se tomaron fotografías representativas en todas las visitas.

*Análisis estadístico:* se realizó un análisis comparativo entre el número de lesiones iniciales y finales en ambos lados del rostro de cada uno de los sujetos, así como en cada una de las visitas. Análisis de dos variables en el que  $p < 0.05$  se consideró estadísticamente significativa.

### Registro en imágenes

Todas las fotografías se tomaron utilizando el mismo método. La serie de fotografías de las áreas de tratamiento y control al inicio (referencia) y las fotografías de seguimiento se tomaron

de manera estandarizada, asegurando la consistencia de la luz, programación de la cámara y método. Cada sujeto estuvo de acuerdo –y así lo hicieron constar por escrito– en que se tomaran sus fotografías de modo que la cara fuera visible en las imágenes. Todas las fotografías se cegaron eliminando datos de identificación y fechas. Las fotografías las evaluó un panel de cuatro médicos (cegado) con base en el conteo de lesiones.

### RESULTADOS

Se incluyeron 10 pacientes. Una reducción significativa ( $p = 0.002$ ) del total de lesiones inflamatorias en el universo de pacientes estudiado se observó en todos los sujetos tratados, al comparar el número de lesiones al inicio (133 lesiones) y al final del estudio (40 lesiones) que fue la reducción más significativa. El efecto de la crioterapia en el número de lesiones inflamatorias fue consistentemente incremental, con reducción progresiva y sistemática en el número total de lesiones en cada seguimiento:  $p = 0.073$  en la semana 1,  $p = 0.009$  en la semana 4 y  $p = 0.009$  en la semana 8 (**Figura 1**).

La reducción del número de lesiones ocurrió en ambos lados del rostro, sin importar y sin relación significativa con qué lado fue tratado:  $p = 0.87$  en la semana 8 y  $p = 1$  en la semana 20 (valoración final). **Figuras 2 y 3**

No hubo eventos ni efectos adversos de ningún tipo durante todo el seguimiento de los pacientes en el estudio.

### DISCUSIÓN

El beneficio potencial de este estudio es encontrar un tratamiento alternativo contra el acné inflamatorio con mínimos efectos secundarios.

El acné vulgar permanece como una de las enfermedades más comunes tratadas por los der-

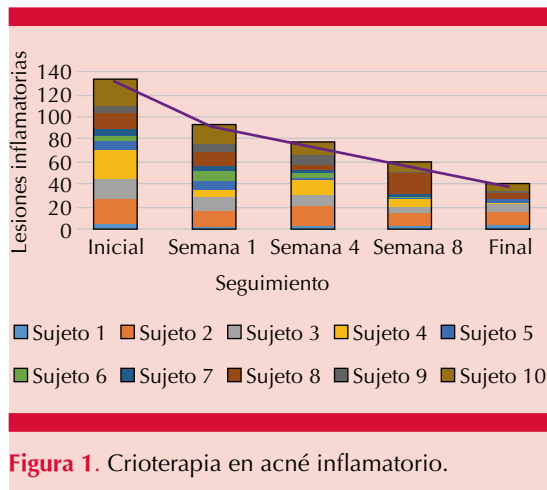


Figura 1. Crioterapia en acné inflamatorio.

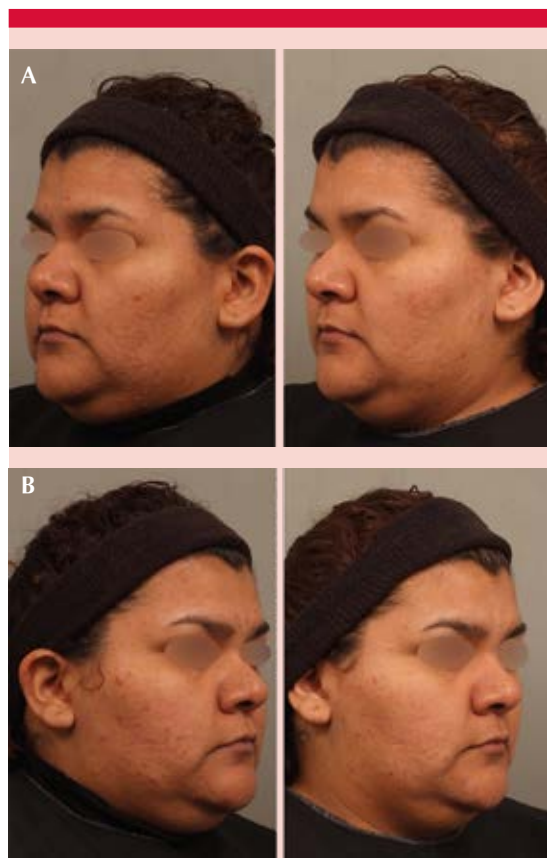


Figura 2. Paciente con acné antes (A) y después (B) del tratamiento.

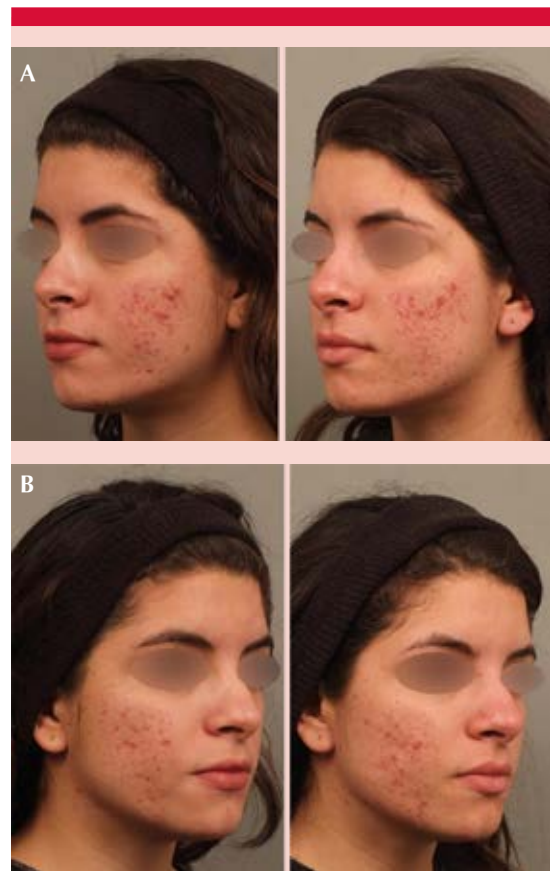


Figura 3. Paciente con acné antes (A) y después (B) del tratamiento.

matólogos. Es un padecimiento que, aunque no pone en riesgo la vida, la severidad de su efecto psicológico, así como la posibilidad de cicatrices permanentes, puede afectar la calidad de vida de quien la padece. Aunque hay numerosas estrategias de tratamiento, la mayor parte no son óptimas y tienen efectos secundarios. Este estudio busca plantear las bases para potencialmente desarrollar un tratamiento nuevo, no invasivo y de bajo riesgo contra el acné.

La destrucción selectiva de tejido graso por congelamiento y eliminación de adipocitos vía apoptosis, que implica mecanismos de cristali-

zación de lípidos citoplasmáticos a temperaturas mayores que la de congelamiento del agua tisular, fue descrita por Manstein y colaboradores en 2008, este proceso se conoce como criolipólisis.<sup>6</sup>

Jalian y su grupo (2015) hipotetizaron que debido al alto contenido de lípidos de las glándulas sebáceas, la criolipólisis también podría utilizarse para provocar daño selectivo de las mismas, con la consiguiente reducción de la producción de sebo, lo que posteriormente pudiera ser utilizado para el tratamiento de enfermedades ligadas con la sobreproducción de sebo, como el acné y la rosácea.<sup>7</sup>

Se ha demostrado que el congelamiento externo rápido, selectivo y controlado de la piel provoca disrupción de las membranas celulares de los sebocitos, actividad de fosfatasa alcalina y reducción del contenido lipídico de los sebocitos por un lapso de dos semanas, con mínimo daño a los tejidos circundantes y total recuperación de la producción de sebo a las cuatro semanas.<sup>7</sup>

Al variar los parámetros de temperatura, tiempo de exposición, rango de enfriamiento y número de ciclos se logró establecer una combinación (-7°C por 10 minutos) que evidenció daño histológico en más de 60% de las glándulas, contra 5% en sitios control. Además, se encontró afectación permanente estadísticamente significativa en algunas de las glándulas sebáceas, lo que sugiere que esto pudiera entenderse como la posibilidad de daño irreversible provocado por múltiples sesiones de congelamiento. Aunque refieren que el daño producido por el procedimiento en las glándulas sebáceas durante el estudio parece tener un efecto meramente temporal.<sup>6,7,9</sup>

El estudio previo efectuado en seres humanos sanos sin acné activo, para analizar la reducción de sebo ante la criolipólisis se realizó en sujetos con piel clara, fototipos I a III de Fitzpatrick

para minimizar el riesgo de posible hipopigmentación residual como efecto adverso del congelamiento.<sup>3</sup> Nuestro estudio incluyó sujetos con acné activo y pieles tipo IV y V, en los que no se observó ningún efecto adverso relativo a la pigmentación.

Aunque algunos autores<sup>7,8</sup> han denominado a este procedimiento criolipólisis para reducción de la producción de sebo, consideramos que debe denominarse crioterapia, porque por la breve exposición al frío en cada ciclo (5 o menos minutos) no se produjo lipólisis en ningún caso, ni afectación evidente de los tejidos, más allá de la respuesta en las lesiones de acné, que presumiblemente se debe a la afectación temporal de los sebocitos. La duración máxima de los tratamientos fue de 5 minutos; sin embargo, en el área frontal fue necesario ajustar los tiempos a no más de 2 minutos porque los pacientes padecían cefalea por frío (*brain freeze*) si sobrepasaban ese tiempo de exposición.

La reducción en el número total de lesiones inflamatorias al final del estudio sugiere un efecto incremental y probablemente duradero en la producción de sebo por parte de las glándulas sebáceas, tal vez relacionado con reducción del número de sebocitos, como sugiere el análisis realizado *in vivo* por microscopia CARS.<sup>8</sup>

La falta de correlación entre el lado tratado y la respuesta al procedimiento indica un comportamiento sistémico reflejo con posible participación de factores orgánicos, más allá del efecto local provocado por el enfriamiento súbito y controlado. En artritis reumatoide se ha relacionado la crioterapia con reducción de la producción de interleucinas 6 y 17, lo que podría tener relación con el efecto sistémico de la criolipólisis localizada.<sup>10</sup>

La reducción en el número de lesiones inflamatorias en la primera semana con incremento

en el número de éstas en la visita al mes del procedimiento coincide con la reducción de la producción de sebo de aproximadamente dos semanas de duración posterior a la criolipólisis observada por Jalian y colaboradores.<sup>7</sup>

### Conflicto de intereses

El estudio clínico fue parcialmente financiado por Zeltiq Aesthetics (Pleasanton, CA, Estados Unidos).

### REFERENCIAS

1. Nelson AM, et al. Neutrophil gelatinase-associated lipocalin mediates 13-cis retinoic acid-induced apoptosis of human sebaceous gland cells. *J Clin Invest* 2008;118:1468-78.
2. Katsambas AD, et al. Hormonal therapy for acne: why not as first line therapy? Facts and controversies. *Clin Dermatol* 2010;28:17-23.
3. Sakamoto FH, et al. Photodynamic therapy for acne vulgaris: a critical review from basics to clinical practice: part 1. *Acne vulgaris: when and why consider photodynamic therapy?* *J Am Acad Dermatol* 2010;63(2):183-93.
4. Leal Silva H, et al. Noninvasive submental fat reduction using colder cryolipolysis. *J Cosmet Dermatol* 2017 Dec;16(4):460-465.
5. Kilmer SL. Prototype CoolCup cryolipolysis applicator with over 40% reduced treatment time demonstrates equivalent safety and efficacy with greater patient preference. *Lasers Surg Med* 2017 Jan;49(1):63-68.
6. Manstein D, et al. Selective cryolysis: a novel method of non-invasive fat removal. *Lasers Surg Med* 2008 Nov;40(9):595-604.
7. Jalian HR, et al. Selective cryolysis of sebaceous glands. *J Invest Dermatol* 2015;135(9):2173-80.
8. Jung Y, et al. Longitudinal, 3D in vivo imaging of sebaceous glands by coherent anti-stokes Raman scattering microscopy: normal function and response to cryotherapy. *J Invest Dermatol* 2015 Jan;135(1):39-44.
9. Paithankar DY, et al. Acne treatment based on selective photothermolysis of sebaceous follicles with topically delivered light-absorbing gold microparticles. *J Invest Dermatol* 2015 Jul;135(7):1727-1734.
10. Guillot X, et al. Local cryotherapy improves adjuvant-induced arthritis through down-regulation of IL-6/IL-17 pathway but independently of TNF $\alpha$ . *PLoS One* 2017 Jul 31;12(7):e0178668.

#### Fundación para la Dermatitis Atópica (FDA) en México

Siendo la dermatitis atópica uno de los padecimientos más prevalentes, crónicos en niños, y que requiere de explicaciones precisas y apoyo a la investigación, para todo eso se creó la Fundación México. Tiene como sede el prestigiado Servicio de Dermatología del Instituto Nacional de Pediatría, y lo lidera su jefa: la Dra. Carola Durán McKinster, y está conformado por su selecto grupo de especialistas.

Sus objetivos son claros y precisos: afiliación de pacientes, dar información, conducir talleres, ayuda directa a los pacientes. Su página web es:  
<http://www.fundacion-dermatitis-atopica.com.mx/>

#### Misión y Visión de la FDA

“Su misión. Poner al alcance de los niños mexicanos con Dermatitis Atópica y sus familiares información clara, precisa y profesional sobre qué es, cómo tratar y cómo superar la enfermedad, basados en un enfoque no sólo de salud clínica sino psicológica y social.”

“Su visión. Convertir a la Fundación para la Dermatitis Atópica en la entidad de referencia más relevante del país, para dirigir y orientar tanto a pacientes y familiares, como a otras entidades clínicas y sociales que puedan identificar esta enfermedad en su entorno, a fin de brindar los cuidados clínicos y emocionales de más niños con Dermatitis Atópica, para devolverles una mejor calidad de vida que redunde en una mejor integración y un mejor desempeño de estos pequeños en su entorno social.”