

## Asociación entre vitiligo y alteraciones oftalmológicas

### *Association between vitiligo and ophthalmological alterations.*

Blanca Lucina Campos-Cabrera,<sup>1</sup> Juan Carlos Juárez-Echenique,<sup>2</sup> Marimar Saez-de Ocariz,<sup>1</sup> Luz Orozco-Covarrubias<sup>1</sup>

#### Resumen

**ANTECEDENTES:** El vitiligo es un trastorno de la pigmentación adquirido caracterizado por máculas acrómicas. El 50% de los casos se manifiesta antes de los 20 años de edad. Las alteraciones oculares se manifiestan hasta en 40% de los casos; en niños se ha referido hipopigmentación del iris, alteraciones en el fondo de ojo (atrofia peripapilar), alteraciones del ángulo (hiperpigmentación) y glaucoma normotensional, entre otras.

**OBJETIVO:** Determinar la asociación entre vitiligo y alteraciones oculares.

**MATERIAL Y MÉTODO:** Estudio clínico observacional, descriptivo, transversal y retrospectivo en el que se buscaron alteraciones oftalmológicas en niños con vitiligo atendidos en el Servicio de Dermatología del Instituto Nacional de Pediatría de enero de 2007 a diciembre de 2016.

**RESULTADOS:** Se incluyeron 131 pacientes, 71 (54%) del género masculino. La mediana de edad fue 6.7 años (2 meses a 17.3 años). La localización más frecuente fue en el tronco y 23% fue segmentario. El 46% de los pacientes manifestó alteraciones en pruebas de función tiroidea y 16% en anticuerpos antitiroideos. El 66% de los casos tuvo alteraciones oftalmológicas.

**CONCLUSIONES:** Las alteraciones oftalmológicas se manifestaron en 66% de los casos; sin embargo, no son específicas de vitiligo.

**PALABRAS CLAVE:** Vitiligo; pigmentación; niños.

#### Abstract

**BACKGROUND:** Vitiligo is an acquired disorder of pigmentation, characterized by achromic macules; 50% occurs before the age of 20. The ocular alterations appear until 40% of the cases; in children it has been reported hypopigmentation of the iris, alterations in the fundus of the eye, alterations of the angle, normotensional glaucoma, among others.

**OBJECTIVE:** To determine the association between vitiligo and ocular alterations.

**MATERIAL AND METHOD:** An observational, descriptive, transversal and retrospective study in which ophthalmological alterations were sought in children with vitiligo, as well as clinical characteristics of vitiligo in Department of Dermatology of the National Institute of Pediatrics, Mexico City, from January 2007 to December 2016.

**RESULTS:** One hundred thirty-one patients were included, 71 (54%) were male. The median age was 6.7 years. The most frequent location was in the trunk and 23% was segmental. The alterations in thyroid function tests and antithyroid antibodies were found in 46% and 16%, respectively; 66% of the cases presented ophthalmological alterations.

**CONCLUSIONS:** Sixty-six percent of the patients presented ophthalmological alterations; however, they are not specific of vitiligo.

**KEYWORDS:** Vitiligo; Pigmentation; Children.

<sup>1</sup> Servicio de Dermatología.

<sup>2</sup> Servicio de Oftalmología.  
Instituto Nacional de Pediatría, Ciudad de México.

**Recibido:** septiembre 2018

**Aceptado:** noviembre 2018

#### Correspondencia

Luz Orozco Covarrubias  
draorozcoml@gmail.com

#### Este artículo debe citarse como

Campos-Cabrera BL, Juárez-Echenique JC, Saez-de Ocariz M, Orozco-Covarrubias L. Asociación entre vitiligo y alteraciones oftalmológicas. Dermatol Rev Mex. 2019 mayo-junio;63(3):268-277.

## ANTECEDENTES

El vitíligo se caracteriza por máculasacrómicas, asintomáticas, únicas o múltiples de forma y tamaño variables. Su prevalencia mundial es de 0.5-2%. Afecta a ambos géneros y a todas las razas en cualquier momento de la vida. El efecto en la calidad de vida es mayor en el género femenino y pacientes de piel oscura.<sup>1-3</sup> La etiopatogenia se desconoce. Entre las teorías que se han propuesto para explicar el cese de la producción de melanina y la destrucción de melanocitos más aceptada es la teoría autoinmunitaria.<sup>4</sup>

La existencia de melanocitos en otros tejidos, como leptomeninges, retina y oído interno determina las alteraciones en el sistema nervioso central, el oído y el ojo. Las alteraciones oculares asociadas con vitíligo en niños generalmente referidas en estudios que incluyen adultos son: hipopigmentación del iris, alteraciones en el fondo de ojo (atrofia peripapilar), alteraciones del ángulo (hiperpigmentación), glaucoma normotensional, etc.<sup>5-8</sup> En general, las alteraciones oculares asociadas con vitíligo son inicialmente asintomáticas, hay una relación significativa con la localización de las lesiones de vitíligo y la edad media de los pacientes que las manifiestan es mayor.<sup>6,7,9</sup>

## MATERIAL Y MÉTODO

Estudio observacional, descriptivo, transversal y retrospectivo, en el que se revisaron los expedientes clínicos de pacientes con diagnóstico de vitíligo vistos por el Servicio de Dermatología del Instituto Nacional de Pediatría de enero de 2007 a diciembre de 2016.

Se incluyeron de manera consecutiva no probabilística todos los expedientes de los pacientes que cumplieron con los criterios de selección en el periodo comprendido del estudio y se

revisaron todos los expedientes disponibles en el archivo clínico y se consignaron los datos de acuerdo con la hoja de recolección de datos diseñada previamente.

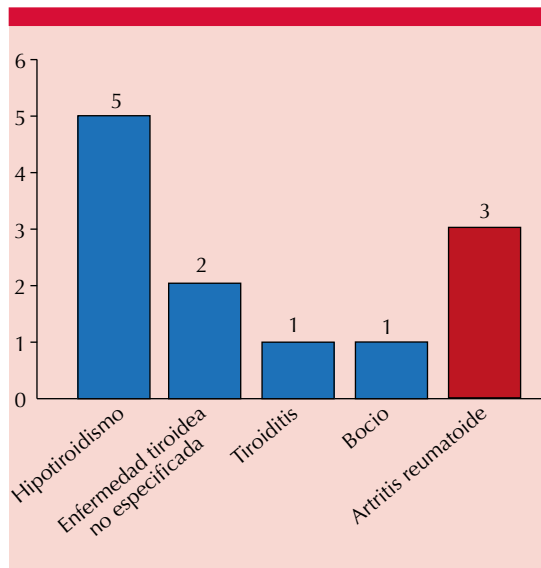
Se realizó estadística descriptiva para obtener media y desviación estándar o frecuencias y proporciones de acuerdo con las variables y se graficaron según del tipo de variable analizada. En las variables que no cumplieron con distribución normal se utilizó medianas, mínimos y máximos.

## RESULTADOS

Los resultados corresponden a 131 de 299 pacientes con diagnóstico de vitíligo cuyos expedientes estuvieron disponibles en el archivo central; 71 pacientes (54%) del género masculino y 60 (46%) del género femenino. El intervalo de edad fue de 2 meses a 17.3 años (mediana 6.7 años). La edad de inicio fue entre un mes y 15 años de edad (mediana 4.3 años); la edad de consulta fue entre dos meses y 17 años 5 meses de edad (mediana 6.7 años). La mediana de tiempo de evolución del vitíligo al llegar a nuestro servicio fue de 2.4 años.

Los antecedentes heredofamiliares de vitíligo fueron positivos en 15 (11%) pacientes (en línea directa [13/15] con más de un familiar afectado en tres casos), negativos en 109 y desconocidos en 7. El 9% de los pacientes (12/131) tuvieron antecedentes heredofamiliares de otra enfermedad autoinmunitaria (**Figura 1**). El antecedente personal de otra enfermedad autoinmunitaria fue positivo en 26/131 pacientes (20%) [**Cuadro 1**]. El 71% (93 pacientes) tenía una enfermedad concomitante de otra causa.

La topografía del vitíligo fue en un segmento en 78 pacientes (60%) y en más de un segmento en 53 pacientes (40%) [**Figura 2**]. Ningún paciente tuvo lesiones en mucosas. El vitíligo fue segmentario en 30 pacientes (23%).



**Figura 1.** Antecedentes heredofamiliares de otra enfermedad autoinmunitaria.

**Cuadro 1.** Antecedente personal de otra enfermedad autoinmunitaria

Enfermedad	Núm. (%)
Alteraciones tiroideas*	14 (52)
Morfea	3 (12)
Lupus eritematoso sistémico	2 (8)
Diabetes mellitus tipo 1	2 (8)
Alopecia areata	2 (8)
Esclerosis sistémica	1 (4)
Morfea, alopecia universal	1 (4)
Miastenia gravis ocular	1 (4)
Total	26 (100)

\*Alteraciones tiroideas: tiroiditis autoinmunitaria (n = 8), hipotiroidismo (n = 4), tiroiditis subaguda (n = 1), hipertirotoxinemia (n = 1)

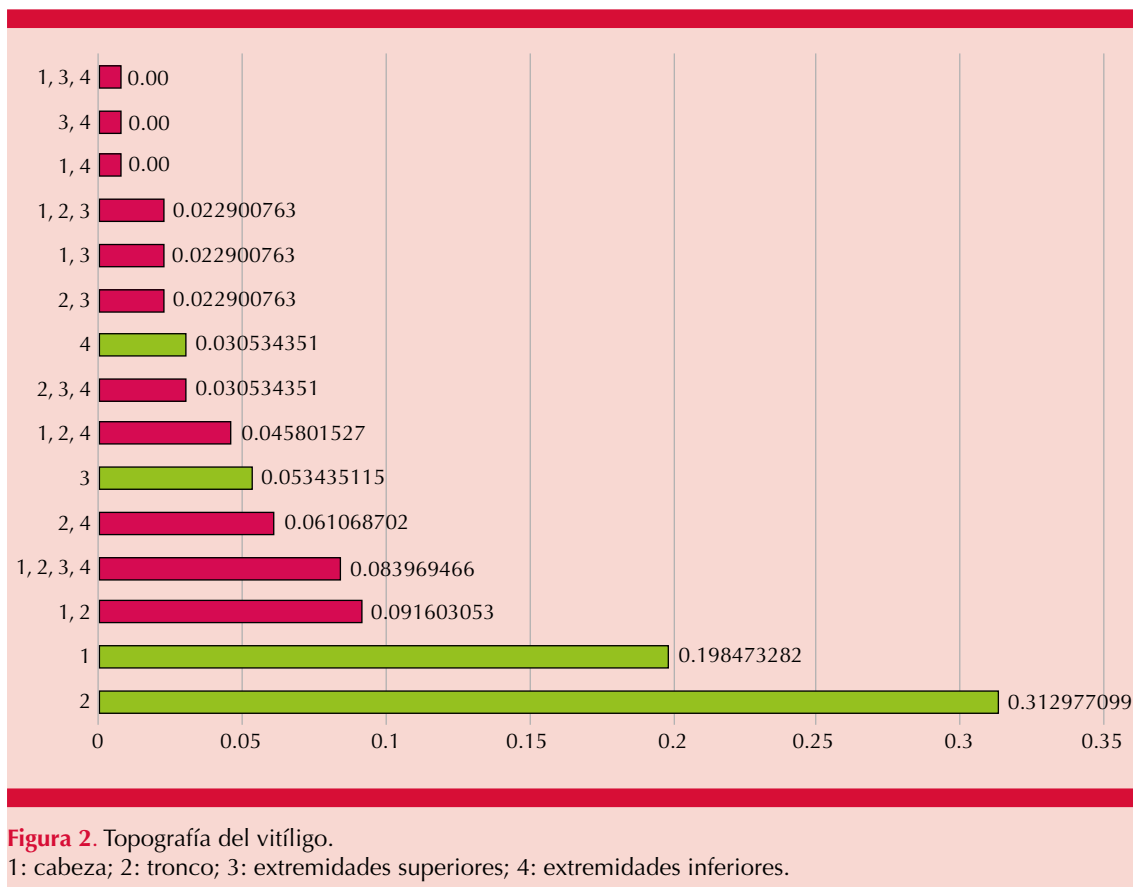
La morfología de las lesiones fue: 107 pacientes (82%) manchas acrómicas; 20 pacientes (15%) manchas acrómicas con repigmentación (40% central y periférica, 30% sólo central y 30% sólo

periférica); 3 pacientes (2%) manchas acrómicas con borde inflamatorio y un paciente (1%) manchas acrómicas con borde hipopigmentado. El número de lesiones documentado en 67 pacientes (52%) fue de 1 a 10 con mediana de 2 y el tamaño de las lesiones fue de 0.3-20 cm de diámetro (mediana 2.5 cm). Refirieron prurito cinco pacientes (5%). Hubo eventos desencadenantes positivos en tres pacientes (2%): dermatitis del área del pañal, varicela y quemadura eléctrica.

Se practicaron exámenes de laboratorio a 101 pacientes (77%); por el vitiligo a 61 pacientes (60%) y por otra causa a 40 pacientes (40%). A ningún paciente se le realizó biopsia de piel. Las alteraciones encontradas en los exámenes generales en 25/73 se detallan en el **Cuadro 2**. Las pruebas de función tiroidea y anticuerpos (Ac) anti-tiroideos se realizaron a 71/101 pacientes (70%). Las alteraciones en las pruebas de función tiroidea en 32/71 pacientes se detallan en el **Cuadro 3**. Los anticuerpos antitiroideos (anticuerpos anti-peroxidasa y anticuerpos anti-tiroglobulina) se encontraron alterados en 11/49 pacientes (16%): anticuerpos anti-peroxidasa elevados en 6 pacientes (55%) y anti-tiroglobulina y anti-peroxidasa elevados en 5 pacientes (45%).

La evolución del vitiligo fue crónica estable en 69% de los pacientes (91/131), crónica con exacerbaciones y remisiones (repigmentación parcial [25] y total [1]) en 19% de los pacientes (26/131) y aguda en 11% de los pacientes (14/131). Se corroboró fenómeno de Koebner en 34 pacientes (26%) y poliosis en igual número de casos.

Se encontró otra dermatosis en 34 pacientes (26%). Las más frecuentes fueron: alopecia (areata, difusa, universal), dermatitis atópica, morfea (en placa, lineal) y nevo melanocítico congénito en cinco pacientes para cada dermatosis (13% respectivamente).

**Cuadro 2.** Alteraciones en exámenes generales

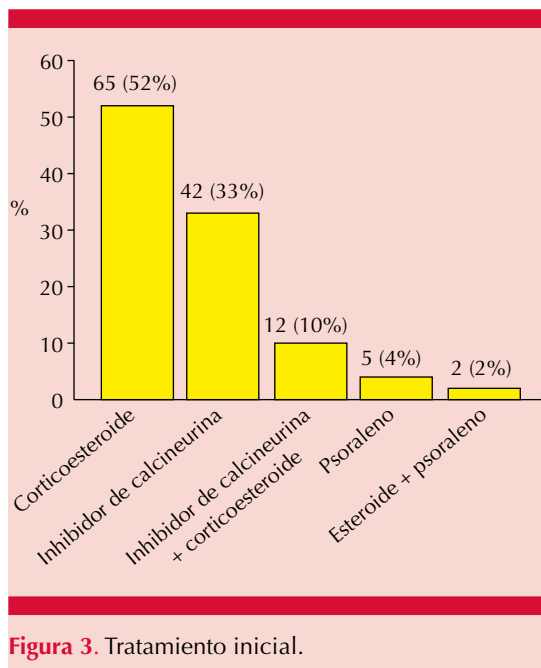
Alteración	Núm. (%)
Hemoglobina alta	7 (28)
Trombocitosis	5 (20)
Anemia, trombocitosis	2 (8)
Trombocitopenia	2 (8)
Neutropenia	1 (4)
Hemoglobina alta, trombocitosis	1 (4)
Hemoglobina alta, hiperglucemia	1 (4)
Anemia	1 (4)
Hiperglucemia, trombocitosis	1 (4)
Leucopenia	1 (4)
Trombocitopenia, hiperglucemia	1 (4)
Anemia, trombocitopenia	1 (4)
Leucopenia, trombocitosis	1 (4)
Total	25 (100)

El 96% de los pacientes (126/131) recibieron tratamiento tópico en la primera consulta (**Figura 3**). Recibieron tratamiento sistémico 15 pacientes (11%); 13/15 psoraleno + sol, 1/15 corticoesteroide y 1/15 corticoesteroide + antimetabolito. Los efectos secundarios observados en 14/131 (11%) se detallan el **Cuadro 4**.

El seguimiento fue, en promedio, de tres años (edad promedio de la primera consulta  $7.1 \pm 3.89$  años, edad promedio de la última consulta  $10.1 \pm 4.12$  años). Al cierre de nuestro estudio 75/131 pacientes (57%) continúan en seguimiento, tratamiento o ambos y 56/131 pacientes (43%) no. El 52% de los pacientes (29/56) que no están en seguimiento en nuestro servicio es porque tuvieron repigmentación entre 80 y 100%, los restantes 27 pacientes porque

**Cuadro 3.** Alteraciones en pruebas de función tiroidea

Alteración	Núm. (%)
T3L elevada	12 (38)
TSH, T3L elevadas	6 (19)
TSH elevada	4 (13)
TSH, T3t elevadas	3 (9)
TSH baja	1 (3)
T3t elevada	1 (3)
T3t y T3L elevadas	1 (3)
TSH elevada, T3L baja	1 (3)
TSH elevada, T3t, T4t y T4L bajas	1 (3)
TSH, T3L, T4L bajas	1 (3)
TSH, T4L elevadas	1 (3)
Total	32 (100)



**Figura 3.** Tratamiento inicial.

cumplieron la mayoría de edad o porque dejaron de acudir a sus consultas.

El 36% de los pacientes (47/131) fueron valorados por el servicio de Oftalmología. El vitíligo fue el motivo de la interconsulta en 7 pacientes

**Cuadro 4.** Efectos secundarios

Efecto	Núm. (%)
Quemadura	5 (36)
Atrofia, telangiectasias	3 (22)
Telangiectasias	2 (14)
Atrofia	1 (7)
Síntomas gastrointestinales*	1 (7)
Quemadura, telangiectasias	1 (7)
Irritación	1 (7)
Total	14 (100)

\* Secundarios a metotrexato.

(15%). Se encontraron alteraciones oftalmológicas en 31/47 pacientes (66%). Las alteraciones documentadas se enlistan el **Cuadro 5.**

## DISCUSIÓN

El vitíligo es una enfermedad autoinmunitaria adquirida caracterizada por manchas blancas en la piel, las mucosas o ambas, secundarias a la pérdida del pigmento melánico epidérmico, folicular o ambos. Su importancia en dermatología pediátrica está determinada por su inicio en las primeras dos décadas de la vida en más de la mitad de los casos.

El vitíligo afecta a uno y otro género, en adultos se ha referido predominio en el género masculino y en niños en el género femenino;<sup>1,2,29</sup> sin embargo, en nuestra casuística predominó el género masculino (1.2/1). De acuerdo con diferentes estudios, el inicio del vitíligo es de 4 a 8 años de edad (mediana 4.3 años en este estudio); el vitíligo congénito (inicio antes de los tres meses de vida) continúa siendo controvertido; algunos autores consideran que el vitíligo congénito corresponde a piebaldismo (manchas acrómicas congénitas en la línea media con islas de pigmento normal).<sup>10,11</sup> Consideramos que el vitíligo congénito es poco frecuente y, en efecto, puede confundirse con piebaldismo; sin embar-

**Cuadro 5.** Alteraciones oftalmológicas

Alteración	Núm. (%)
Ametropía	4 (15)
Pseudostrabismo	2 (8)
Nistagmo pendular	2 (8)
Astigmatismo	1 (3)
Ojo seco	1 (3)
Catarata < 1 mm	1 (3)
Chalazión	1 (3)
Coloboma de iris anterior	1 (3)
Conjuntivitis alérgica	1 (3)
Conjuntivitis alérgica + ametropía bilateral	1 (3)
Conjuntivitis bacteriana	1 (3)
Conjuntivitis bacteriana + ametropía	1 (3)
Endotropía	1 (3)
Entropión interno	1 (3)
Epicanto	1 (3)
Estrabismo convergente	1 (3)
Atrofia papilar coriorretiniana + excavación sospechosa de ojo izquierdo + distrofia heterocrómica	1 (3)
Hemangioendotelioma epitelioide en ojo derecho	1 (3)
Hipoplasia de nervio óptico	1 (3)
Masa endofítica en > 50% de la cavidad en el ojo derecho	1 (3)
Miopía, catarata incipiente	1 (3)
Nevo iridiano en el ojo derecho	1 (3)
Nistagmo	1 (3)
Nistagmo congénito	1 (3)
Nistagmo horizontal + dacriostenosis congénita	1 (3)
Ptosis + ametropía por astigmatismo	1 (3)
Total	31

go, el abordaje integral de un niño con vitíligo congénito vs piebaldismo (como en nuestro paciente de un mes de vida), la evolución y la respuesta al tratamiento permiten razonablemente establecer el diagnóstico.

La incidencia del antecedente familiar de vitíligo en niños varía de 3 a 46% (11% en nuestro estudio).<sup>12-14</sup> Pajvani y su grupo<sup>15</sup> encontraron que el vitíligo en niños con antecedente familiar positivo tenía un inicio más temprano ( $p = 0.024$ ); la media de edad de inicio en nuestros pacientes con antecedente familiar de vitíligo fue de 4.6 años vs 5.3 años en los niños sin antecedente familiar de vitíligo ( $p = 0.56$ ), corroboramos el hallazgo pero, a diferencia de lo referido en nuestro estudio, no fue significativo. Los familiares en segundo grado fueron afectados con más frecuencia que los familiares en primer grado (73 vs 27%) en nuestra casuística, al igual que lo referido por Handa y su grupo<sup>12</sup> y Sheth y colaboradores,<sup>16</sup> a diferencia de Raju y Nagaraju,<sup>17</sup> que refieren lo contrario.

La incidencia de otra enfermedad autoinmunitaria en los familiares de niños con vitíligo común o segmentario, presente en 9% de nuestros niños, se ha referido en la bibliografía entre 3 y 27%,<sup>10,11,14</sup> es mayor en niños que en adultos con vitíligo.<sup>18</sup> Corroboramos que la segunda enfermedad autoinmunitaria más frecuente son las alteraciones tiroideas con y sin manifestaciones clínicas, seguidas de artritis reumatoide.<sup>19,20</sup> Lo anterior se ha interpretado como una predisposición genética de padecer enfermedades autoinmunitarias en general.

La concomitancia de vitíligo con otra enfermedad autoinmunitaria es bien conocida. En general, la frecuencia en niños es menor que en adultos.<sup>17</sup> La relación con alteraciones tiroideas es la más frecuente, en niños se ha encontrado hasta en 25% de los casos.<sup>2,19</sup> En nuestra casuística las alteraciones tiroideas representaron 11% entre las enfermedades concomitantes; entre las enfermedades autoinmunitarias encontradas en nuestros niños las alteraciones tiroideas representaron 52% (**Cuadro 1**).

De las comorbilidades no autoinmunitarias presentes en nuestros niños, la dermatitis atópica u

otras formas de atopia y síndrome de Down se han referido ampliamente en la bibliografía en relación con vitíligo;<sup>19</sup> el resto es poco probable que tengan una relación directa con el vitíligo. Podríamos decir que se relaciona con el nivel de atención médica al que pertenece nuestra institución (tercer nivel) porque la naturaleza de esas comorbilidades fue muy diversa en tipo y en severidad.

Las características clínicas del vitíligo en nuestra población fueron, en términos generales, las que se han descrito. Sin embargo, encontramos algunas diferencias: se considera que la localización más frecuente es la cara,<sup>10</sup> en nuestra casuística la más frecuente fue el tronco y la ausencia de lesiones en las mucosas en nuestros niños, descrita hasta en 14% de los niños con vitíligo,<sup>14</sup> aunque otros autores,<sup>12,18</sup> al igual que nosotros, no la han documentado en niños.

Clásicamente el vitíligo se considera una dermatosis asintomática, aunque algunos pacientes refieren prurito (5% en nuestro estudio) o sensación de ardor, particularmente en áreas expuestas al sol. Silverberg<sup>20</sup> refiere su existencia hasta en 30% de niños con vitíligo, por lo que es posible que estos síntomas sean más frecuentes de lo que se ha considerado.

Entre los factores desencadenantes que se han descrito en el vitíligo el traumatismo es el más importante en los niños, que se manifiesta como fenómeno de Koebner, esto es lesiones de vitíligo en áreas de traumatismo, y se ha considerado un indicador de actividad del vitíligo segmentario y no segmentario.<sup>2,10</sup> Este fenómeno sobrevino en uno de cada cuatro de nuestros pacientes, en contraste con solamente tres pacientes (2%) que refirieron un factor desencadenante y no estrictamente traumático. La poliosis o leucotriquia (uno de cada cuatro de nuestros pacientes) también se considera un signo de actividad del vitíligo; en piel cabelluda puede preceder al inicio del

vitíligo, aunque algunos autores lo consideran vitíligo folicular. Su existencia en vitíligo segmentario es un marcador de progresión a vitíligo generalizado (vitíligo mixto).<sup>10,20,21</sup>

No hay consenso para practicar exámenes de laboratorio de rutina en los niños con vitíligo. En nuestra casuística un porcentaje importante de los exámenes generales y específicos estuvo en relación con las comorbilidades y las alteraciones encontradas en relación con las mismas.

Debido a que la asociación con alteraciones tiroideas es la más prevalente, algunos autores consideran que los exámenes de función tiroidea deben hacerse anualmente. Gey y su grupo<sup>22</sup> estiman que el riesgo de padecer una enfermedad autoinmunitaria tiroidea en pacientes con vitíligo se duplica cada cinco años, por lo que recomienda practicar exámenes cada tres años. La existencia de anticuerpos antinucleares en niños se considera un marcador general de autoinmunidad generalmente sin otras repercusiones. En la actualidad se considera adecuado hacer las pruebas de función tiroidea y anticuerpos antiperoxidasa al inicio y en los casos de antecedente familiar de enfermedades autoinmunitarias o la detección de anticuerpos antiperoxidasa en el examen inicial hacer la determinación de éstos y de hormona estimulante de tiroides anualmente.<sup>10,21,23</sup>

En nuestro estudio encontramos que la frecuencia de las alteraciones en las pruebas de función tiroidea, anticuerpos antitiroideos o ambos, sin evidencia clínica de enfermedad fue de 63%; el 37% restante sí tuvo evidencia clínica de enfermedad tiroidea. Con lo anterior, podemos decir que deben buscarse alteraciones tiroideas porque casi el doble de los niños (1.7/1) tiene alteraciones en las pruebas de función tiroidea, anticuerpos antitiroideos o ambos sin evidencia clínica de enfermedad tiroidea.



El diagnóstico del vitíligo es clínico, rara vez se requiere estudio histopatológico para confirmar el diagnóstico. El diagnóstico diferencial incluye fundamentalmente las dermatosis hipopigmentadas congénitas y adquiridas (las más frecuentes son el nevo hipopigmentado para el vitíligo segmentario y la hipopigmentación posinflamatoria para el vitíligo generalizado).

La evolución natural del vitíligo en los niños tiende a ser estable y la repigmentación espontánea es común, aunque la mayor parte de las veces es parcial, como lo demuestran nuestros resultados. Sin embargo, es difícil saber qué proporción de la repigmentación es espontánea y qué proporción es en respuesta al medicamento porque difícilmente se deja a su evolución natural.

El tratamiento del vitíligo incluye modalidades tópicas, sistémicas y quirúrgicas. No hay claridad en cuanto a cuál es el tratamiento más efectivo contra el vitíligo, aún así, hay tratamientos seguros y efectivos disponibles.<sup>24,25</sup> El principio es considerar al vitíligo una enfermedad susceptible a tratamiento porque aun en casos de larga evolución puede obtenerse respuesta ayudando a los niños física y emocionalmente.<sup>21</sup> El tratamiento temprano en cualquier tipo de vitíligo en niños limita su extensión porque ayuda a limitar la pérdida de melanocitos y su nicho.<sup>10</sup> La modalidad terapéutica debe decidirse con base en la experiencia, las guías de manejo, la edad del niño, etc.

Al considerar que el vitíligo afecta a todos los melanocitos activos, los niños con vitíligo pueden padecer alteraciones oftalmológicas, por lo que el objetivo general de este trabajo fue determinar la asociación que existe entre alteraciones oculares y vitíligo en niños.

En nuestros niños encontramos alteraciones oftalmológicas en 66% de los pacientes atendidos en el servicio de Oftalmología, a diferencia del

40% referido en la bibliografía para todas las edades.<sup>2</sup> Entre las alteraciones oftalmológicas se incluyen pérdida de agudeza visual, pobre visión nocturna o fotofobia (5%);<sup>17</sup> sin embargo, al igual que Halder y su grupo,<sup>18</sup> no podemos atribuir todas las alteraciones encontradas específicamente al vitíligo. De las alteraciones oftalmológicas en nuestra casuística solamente dos (ojo seco y atrofia papilar coriorretiniana) se han relacionado con el vitíligo en la bibliografía. Ninguno de los niños tuvo alteraciones pigmentarias. Raju y Nagaraju<sup>17</sup> encontraron alteraciones oftalmológicas solamente en 4 de 38 niños (10%) con vitíligo periocular, ninguna fue alteración pigmentaria; los autores sugieren que el vitíligo al inicio no tiene alteraciones pigmentarias oftalmológicas.

Es evidente que los pacientes con vitíligo pueden padecer diferentes alteraciones oftalmológicas; sin embargo, la mayor parte no son específicas, aunque pueden estar relacionadas con respuestas inmunológicas; Kumar y colaboradores<sup>26</sup> consideran que la asociación de conjuntivitis alérgica (presente en dos de nuestros pacientes) con vitíligo se relaciona con concentraciones elevadas de IL-4.

Las alteraciones oftalmológicas encontradas en adultos con vitíligo son un indicador de la importancia del seguimiento oftalmológico en niños con vitíligo. El vitíligo periorbitario y en menor grado el vitíligo genital son señales de alarma de alteraciones oftalmológicas.<sup>17,27</sup> En nuestro estudio encontramos sólo dos alteraciones oftalmológicas en vitíligo periorbital (nevo iridiano y ametropía 2); sin embargo, particularmente las ametropías son sumamente prevalentes en la población general y 8 en vitíligo en genitales (pseudoestrabismo 2, nistagmo [congénito y pendular 2], ametropía 2 [uno con catarata incipiente], estrabismo convergente 1 y hemangioendotelioma 1), las comorbilidades en los primeros 7 casos incluyeron: 5 pacientes con síndrome de Down, uno con disgenesia



cerebral y uno con retraso psicomotriz. El vitíligo en los dos casos con alteraciones oftalmológicas relacionadas previamente fue en genitales (ojo seco) con diagnóstico de síndrome MAGIC y en la frente, no periorbitario (atrofia papilar coriorretiniana).

## CONCLUSIONES

El vitíligo es una enfermedad prevalente en todo el mundo, la mitad de los casos inicia en la edad pediátrica. Su etiopatogenia es compleja. Con frecuencia hay antecedentes heredofamiliares, personales o ambos de vitíligo y otras enfermedades autoinmunitarias.

En nuestro estudio predominó en varones, el inicio fue más temprano en los niños con antecedentes heredofamiliares de vitíligo, la localización más frecuente fue el tronco y no encontramos lesiones en las mucosas.

La asociación con alteraciones tiroideas fue la más frecuente, representaron 52% de las enfermedades autoinmunitarias asociadas. Las comorbilidades no autoinmunitarias en nuestros pacientes ocurrieron en dos terceras partes de nuestra casuística.

Los síntomas fueron poco frecuentes (5% prurito). La cuarta parte de los niños tuvo fenómeno de Koebner; sin embargo, el traumatismo no se documentó como factor desencadenante.

Las alteraciones en las pruebas de función tiroidea, anticuerpos antitiroideos o ambos sin manifestaciones clínicas de enfermedad tiroidea fueron predominantes: 63 vs 37% con evidencia clínica de enfermedad tiroidea.

La evolución fue estable y la repigmentación ocurrió en la mayoría. El tratamiento inicial fue tópico en 96% de los casos.

Encontramos alteraciones oftalmológicas en 66% de los pacientes atendidos en el servicio de Oftalmología; sin embargo, no son específicas de vitíligo. De las alteraciones oftalmológicas en nuestra casuística solamente dos (ojo seco y atrofia papilar coriorretiniana) se han referido en la bibliografía con relación con vitíligo. Ninguno de los pacientes manifestó alteraciones pigmentarias.

Las alteraciones oftalmológicas encontradas en adultos con vitíligo son un indicador de la importancia del seguimiento oftalmológico en niños con vitíligo. El vitíligo periorbitario y en menor grado el vitíligo genital son señales de alarma de alteraciones oftalmológicas.

## REFERENCIAS

1. Kyriakis KP, Palamaras I, Tsele E, Michailidis C, Terzoudi S. Case detection rates of vitiligo by gender and age. *Int J Dermatol* 2009;48:238-9.
2. Alikhan A, Felsten LM, Daly M, Petronic-Rosic V. Vitiligo: A comprehensive overview. *J Am Acad Dermatol* 2011;65:473-91.
3. Alkhateeb A, Fain PR, Thody A, Bennett DC, Spritz RA. Epidemiology of vitiligo and associated autoimmune diseases in Caucasian probands and their families. *Pigment Cell Res* 2003;16:208-14.
4. Tarlé RG, Nascimento LM, Mira MT, Silva de Castro CC. Vitiligo Part 1. *An Bras Dermatol* 2014;89:461-70.
5. Bakar DS, Oguz H, Çiçek D, Yücel H. Prevalence of glaucoma in patients with vitiligo. *Cutis* 2016;97:E21-E25.
6. Pai SG, Gupta A, Dudeja L, Nayak MK. Ocular manifestations of vitiligo: Evaluation and study of any possible association. *Online J Health Allied Scs* 2015;14:10.
7. Baskan EB, Baykara M, Ercan I, Tunali S, Yucel A. Vitiligo and ocular findings: a study on possible associations. *J EADV* 2006;20:829-833.
8. Karadag R, Esmer O, Karadag AS, Bilgili SG, Cakici O, Demircan YT, et al. Evaluation of ocular findings in patients with vitiligo. *Int J Dermatol* 2016;55:351-355.
9. Mehran G, Nasab MR, Hanifnia AR, Foroutan AR, Mehrnahad Z, Ahadian A, et al. Prevalence of ocular findings in patients of vitiligo. *J Skin Stem Cell* 2014;1:e19045.
10. Taïeb A, Seneschal J, Juliette Mazereeuw-Hautier J. Special considerations in children with vitiligo. *Dermatol Clin* 2017;35:229-33.

11. Hu Z, Liu JB, Ma SS, Yang S, Zhang XJ. Profile of childhood vitiligo in China: An analysis of 541 patients. *Pediatr Dermatol* 2006;23:114-16.
12. Handa S, Dogra S. Epidemiology of childhood vitiligo: A study of 625 patients from north India. *Pediatr Dermatol* 2003;20:207-10.
13. Prcic S, Djuran V, Mikov A, Mikov I. Vitiligo in children. *Pediatr Dermatol* 2007;24:666.
14. Jaisankar TJ, Baruah MC, Garg BR. Vitiligo in children. *Int J Dermatol* 1992;31:621-3.
15. Pajvani U, Ahmad N, Wiley A, Levy RM, Kundu R, Mancini AJ, et al. The relationship between family medical history and childhood vitiligo. *J Am Acad Dermatol* 2006;55:238-44.
16. Sheth PK, Sacchidanand S, Asha GS. Clinico-epidemiological profile of Childhood vitiligo. *Indian J Paediatr Dermatol* 2015;16:23-8.
17. Raju BP, Nagaraju U. Profile of childhood vitiligo with associated ocular abnormalities in South India. *Indian J Paediatr Dermatol* 2016;17:179-85.
18. Halder RM, Grimes PE, Cowan CA, Enterline JA, Chakrabarti SG, Kennedy JA. Childhood vitiligo. *J Am Acad Dermatol* 1987;16:948-54.
19. Lacovelli P, Sinagra JL, Vidolin A, Marenda S, Capitanio B, Leone G, et al. Relevance of thyroiditis and of other autoimmune diseases in children with vitiligo. *Dermatology* 2005;210:26-30.
20. Silverberg NB. Recent advances in childhood vitiligo. *Clin Dermatol* 2014;32:524-30.
21. Rodrigues M, Ezzedine K, Hamzavi I, Pandya A, Harris J. New discoveries in the pathogenesis classification of vitiligo. *J Am Acad Dermatol* 2017;77:1-13.
22. Gey A, Diallo A, Seneschal J, et al. Autoimmune thyroid disease in vitiligo: Multivariate analysis indicates intricate pathomechanisms. *Br J Dermatol* 2013;168:756-61.
23. Palit A, Inamadar AC. Childhood vitiligo. *Indian J Dermatol Venereol Leprol* 2012;78:30-41.
24. Freire de Menezes A, Oliveira de Carvalho F, Barreto R, et al. Pharmacologic treatment of vitiligo in children and adolescents: A systematic review. *Pediatr Dermatol* 2017;34:13-24.
25. Rodrigues M, Ezzedine K, Hamzavi I, Pandya A, Harris J. Current and emerging treatment for vitiligo. *J Am Acad Dermatol* 2017;77:17-29.
26. Kumar S, Al Khars W. Vitiligo in association with vernal keratoconjunctivitis. *Saudi J Ophthalmol* 2016;30:128-9.
27. Schallreuter KU, Wood JM, Pittelkow MR, Buttner G, Swanson N, Korner C, et al. Increased monoamine oxidase A activity in the epidermis of patients of vitiligo. *Arch Dermatol Res* 1996;288:14-8.

#### Fundación para la Dermatitis Atópica (FDA) en México

Siendo la dermatitis atópica uno de los padecimientos más prevalentes, crónicos en niños, y que requiere de explicaciones precisas y apoyo a la investigación, para todo eso se creó la Fundación México. Tiene como sede el prestigiado Servicio de Dermatología del Instituto Nacional de Pediatría, y lo lidera su jefa: la Dra. Carola Durán McKinster, y está conformado por su selecto grupo de especialistas. Sus objetivos son claros y precisos: afiliación de pacientes, dar información, conducir talleres, ayuda directa a los pacientes. Su página web es: <http://www.fundacion-dermatitis-atopica.com.mx/>

#### Misión y Visión de la FDA

“Su misión. Poner al alcance de los niños mexicanos con Dermatitis Atópica y sus familiares información clara, precisa y profesional sobre qué es, cómo tratar y cómo superar la enfermedad, basados en un enfoque no sólo de salud clínica sino psicológica y social.”

“Su visión. Convertir a la Fundación para la Dermatitis Atópica en la entidad de referencia más relevante del país, para dirigir y orientar tanto a pacientes y familiares, como a otras entidades clínicas y sociales que puedan identificar esta enfermedad en su entorno, a fin de brindar los cuidados clínicos y emocionales de más niños con Dermatitis Atópica, para devolverles una mejor calidad de vida que redunde en una mejor integración y un mejor desempeño de estos pequeños en su entorno social.”