

## Revista Mexicana de Cirugía Endoscópica

Volumen 2  
Volume

Número 4  
Number

Octubre-Diciembre 2001  
October-December

*Artículo:*

Seguridad y eficacia de la solución salina hipertónica al 17.7% durante el tratamiento laparoscópico de un quiste hidatídico hepático

Derechos reservados, Copyright © 2001:  
Asociación Mexicana de Cirugía Endoscópica, A.C.

Otras secciones de  
este sitio:

- 👉 Índice de este número
- 👉 Más revistas
- 👉 Búsqueda

*Others sections in  
this web site:*

- 👉 *Contents of this number*
- 👉 *More journals*
- 👉 *Search*



Medigraphic.com



## Seguridad y eficacia de la solución salina hipertónica al 17.7% durante el tratamiento laparoscópico de un quiste hidatídico hepático

José Antonio Palacios-Ruíz,\* M Eduardo Ramírez-Solís,\* Marcial Moreno-Möller,\* Alexander Cárdenas-Mejía,\* L Esteban González-Monroy,\* José Ignacio Díaz-Pizarro,\* M Pilar Mata-Miranda, María Teresa Aguirre,\*\* Carlos Bonilla,\*\* Pablo Maravilla,\* Ana Flisser\*

### Resumen

La enfermedad hidatídica hepática es el padecimiento parasitario hepático más frecuente en países desarrollados. La hidatidosis ha sido considerada prácticamente ausente en México. En este artículo reportamos la identificación, manejo y estudio epidemiológico inicial de un caso autóctono del área central de México.

**Descripción del Caso:** Paciente femenino de 38 años, originaria del Estado de México, sin antecedentes familiares de importancia para su padecimiento actual. Inicia su padecimiento con dolor en hipocondrio derecho dos meses antes de su ingreso a este hospital, acompañado de sensación de calambres en la misma zona abdominal. El ultrasonido y tomografía abdominales muestran un quiste solitario conteniendo membranas flotantes hiperecogénicas en el líquido intraquístico. La reacción de Casoni fue positiva. Se realizó abordaje laparoscópico con la técnica de punción, aspiración, instilación, reaspiración (PAIR), con pericistectomía. La paciente es egresada 7 días después sin complicaciones.

**Conclusión:** El manejo quirúrgico empleado en este paciente con abordaje laparoscópico es seguro y fácil de realizar. La elección de la técnica dependerá de la accesibilidad a la región anatómica de localización del quiste. En el abordaje laparoscópico para el tratamiento de la enfermedad hidatídica hepática se recomienda el uso de la técnica de PAIR con excisión de la membrana germinal para asegurar la muerte de los protoescolices.

**Palabras clave:** Enfermedad hidatídica, solución salina hipertónica, *Echinococcus granulosus*, escolicida, laparoscopia.

### Abstract

*Liver hydatid disease is the most frequent hepatic parasitic disease in developed countries. Hydatid disease has been considered practically absent in Mexico. In this paper we report the identification, management and initial epidemiologic studies of an autochthonous case of hydatid disease from central Mexico.*

**Case report:** The patient is a 38 year-old female from Teoloyucan, resident of Tepotzotlan, State of Mexico, with family history of no importance for her actual disease. Her chief complaint was pain in the right hypocondrium, that began two months before her admission to the hospital, cramps located in the same abdominal area. The ultrasound and computed tomography scan showed a solitary cyst measuring about 6 cm and containing undulated hyperechoic membranes which floated within the cyst fluid, the Casoni's intradermal reaction was positive. Laparoscopic surgery was performed, the cyst was punctured in order to aspirate the cyst fluid and instill 100 cc of a hypertonic saline solution (17%) as a scolicidal agent (this technique is called PAIR, percutaneous-aspiration-injection-reaspiration), laparoscopic pericystectomy was performed, the patient was discharged 7 days after without complications.

**Conclusion:** The surgical management of this case indicated that laparoscopy is reliable technique and easy to perform. In spite of lack of expertise for treating liver hydatid cyst by laparoscopy, was decided to use this surgical technique because the lesion was in the right hepatic lobule and was free, no fixed to other intra-abdominal organs. Furthermore, the laparoscopic procedure included all recommended approaches for the treatment of hydatid disease, that is PAIR and excision of the germinal layer. The protoscolices were killed with the trans-surgical treatment with hypertonic saline solution.

**Key words:** Liver hydatid disease, hypertonic saline solution, *Echinococcus granulosus*, scolicidal agent, laparoscopy.



\* Hospital General "Dr. Manuel Gea González" SSA. México, D.F.

\*\* Instituto Nacional de Referencia Epidemiológica.

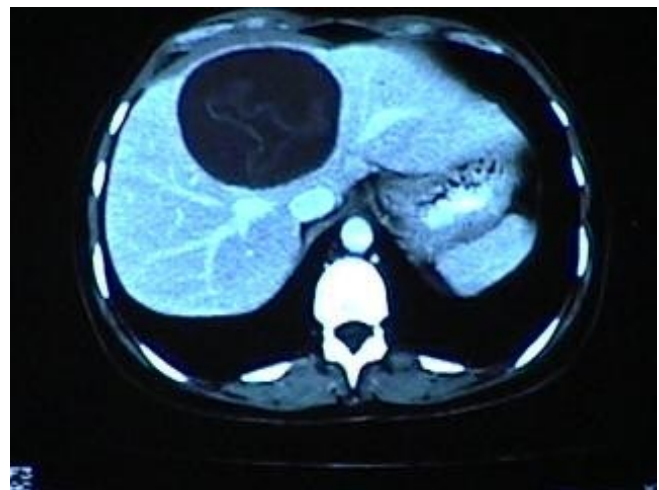
## INTRODUCCIÓN

La enfermedad hidatídica es la más común y una de las más graves cestodiasis larvarias. La enfermedad hidatídica humana tiene dos formas morfológicas: (1) enfermedad quística hidatídica, la forma más común causada por *Echinococcus granulosus* y (2) enfermedad alveolar hidatídica, causada por *Echinococcus multilocularis*.<sup>12</sup> La enfermedad hidatídica quística tiene distribución mundial, siendo áreas endémicas algunos países bajos de Asia, Mediterráneo, Sudamérica, Australia y Nueva Zelanda, sin embargo, la inmigración ha aumentado la incidencia de la enfermedad en Europa y Norteamérica.<sup>1</sup> La mayoría de los casos son asintomáticos. El hígado es el órgano que con mayor frecuencia se ve afectado (60%) seguida de pulmones (25%) y otros órganos.<sup>2</sup> A pesar de los avances y los resultados del drenaje percutáneo y el tratamiento médico, la cirugía continúa siendo el tratamiento de elección. Los objetivos del tratamiento quirúrgico son: 1. Inactivar los escólex, 2. Prevenir el derramamiento del contenido del quiste a la cavidad peritoneal, 3. Eliminar todos los elementos viables del quiste y 4. manejar la cavidad residual. El espectro del tratamiento quirúrgico es variable, puede ser radical (pericistectomía o resección hepática) o conservador (drenaje y obliteración de la cavidad o ambos), estos objetivos pueden ser logrados mediante cirugía abierta o laparoscópica.<sup>3</sup> Debido al riesgo de fuga del contenido del quiste en la cavidad abdominal y sus consecuencias (anafilaxia, asma y edema laríngeo) se ha investigado el uso de un escolicida efectivo que disminuya el porcentaje de recurrencia. La solución salina hipertónica es uno de los agentes escolicidas usados con mayor frecuencia en el mundo, este agente produce un alto gradiente osmótico que atraviesa la membrana cuticular del escólex causando lisis del parásito. Aunque la solución salina hipertónica ha sido utilizada como agente escolicida en diferentes concentraciones usando diferentes tiempos de exposición, recientemente se publicó un estudio experimental en ratas que pone en duda la seguridad de su uso dentro de la cavidad abdominal, debido a la absorción de sodio y los efectos de la hipernatremia (convulsiones, sangrado intracraneal, mielinolisis y muerte) asociados con altas concentraciones del agente escolicida.<sup>4</sup> Antes de la publicación de este artículo nosotros tratamos a una paciente con enfermedad hidatídica hepática por vía laparoscópica usando solución salina hipertónica al 17.7% durante el transoperatorio e intraquística por 10 minutos antes de la pericistectomía, sin complicaciones.

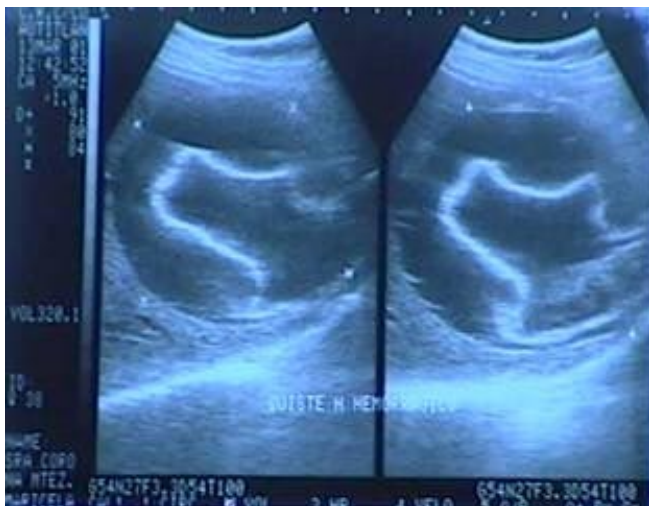## PRESENTACIÓN DEL CASO

Se trató de un paciente femenino de 38 años, originaria de Teoloyucan, residente de Tepotzotlán, Estado de México, con

antecedentes de importancia, esposo veterinario, convivencia con borregos (los cuales refiere fueron importados de Australia), colecistectomía hace 6 años por dolor en hipocondrio derecho, la cual se refiere como alitiásica y sintomatología similar al padecimiento actual, que inició dos meses previos al ingreso con dolor de tipo cólico localizado en hipocondrio derecho, sin irradiaciones, acompañado de fiebre no cuantificada, astenia, adinamia, constante, continuo, intensidad moderada a severa, con exacerbaciones y remisión parcial espontánea, acudió con facultativo quien diagnostica absceso hepático amibiano, después inició manejo con metronidazol y analgésico no especificado con mejoría parcial, posteriormente acudió con otros médicos recibiendo tratamiento con múltiples esquemas antimicrobianos, sin mejoría del cuadro, motivo por el cual acude a nuestra unidad donde se solicitó un ultrasonido de hígado y vías biliares, en el que se reportó una lesión quística con presencia de calcificaciones en su interior. En la exploración física de ingreso se encontró paciente en posición antiálgica, quejumbrosa, abdomen con dolor y resistencia muscular en hipocondrio derecho, hepatomegalia 4-4-4 cm por debajo del borde costal derecho, resto sin datos anormales agregados, se solicitaron tomografía abdominal (*Figura 1*) y ultrasonografía hepática (*Figura 2*) en las que se evidenció una lesión quística de 6 cm de diámetro, sugerente de un quiste hidatídico, después se realizó intradermoreacción de Casoni que se reportó positiva, y se corroboró con prueba serológica ELISA, se inició tratamiento con albendazol 800 mg/día, posteriormente se realizó colangio-pancreatografía retrógrada endoscópica (CPRE) para descartar comunicación del quiste con las vías biliares, se realizó abordaje laparoscópico, en el que inicialmente se aisló el quiste del resto de la cavidad con gasas estériles (*Figura 3*), se irrigó la cavidad con 100 cc

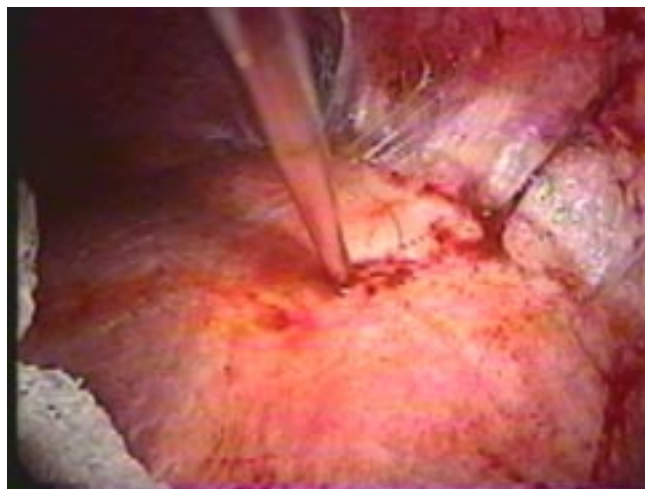


**Figura 1.** Imagen tomográfica de quiste hidatídico hepático.

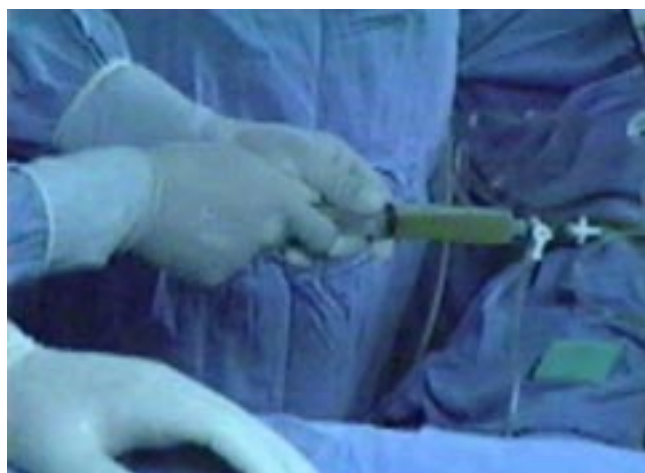


**Figura 2.** Imagen ultrasonográfica de quiste hidatídico mostrando membrana germinal.

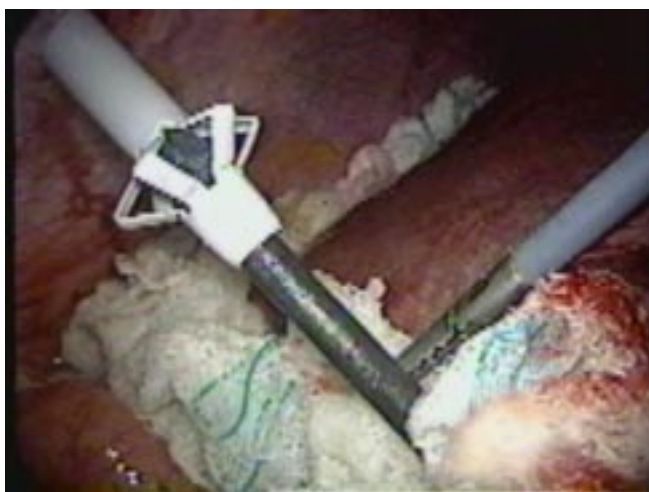de solución salina hipertónica y posteriormente se puncionó el quiste bajo visión laparoscópica (*Figura 4*), aspirando 100 cc de líquido intraquístico, se administró posteriormente solución salina hipertónica al 17.7% al interior dejando el líquido durante 10 minutos y se aspiró nuevamente el contenido (*Figura 5*), ambas muestras fueron enviadas al departamento de parasitología para su examen citológico, posteriormente se exploró el interior del quiste (*Figura 6*) para descartar comunicación con otros quistes o vía biliar intrahepática y finalmente se realizó una pericistectomía laparoscópica con extracción de la matriz germinal, no se documentaron complicaciones transoperatorias, el análisis microscópico corroboró la muerte del



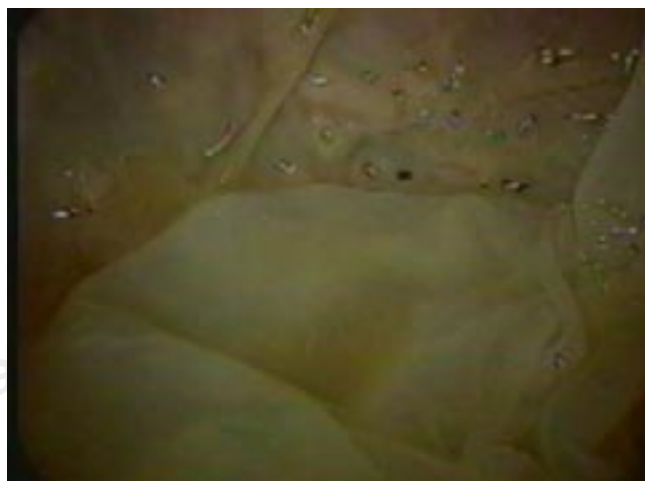**Figura 4.** Punción quística.



**Figura 5.** Aspiración del quiste hidatídico e instilación de escolicida.



**Figura 3.** Imagen laparoscópica del aislamiento periquístico para evitar derrame del líquido a la cavidad peritoneal.



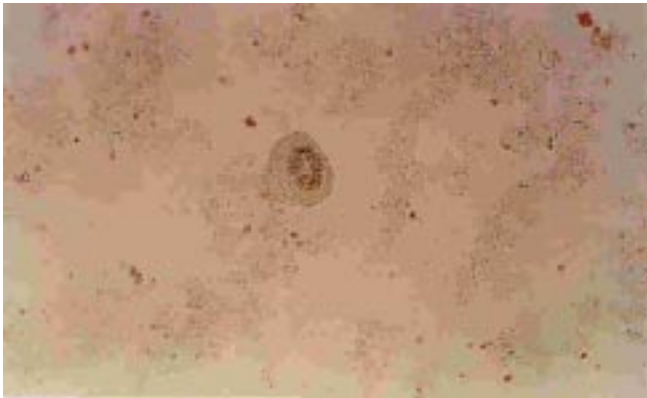
**Figura 6.** Imagen intraquística *in situ*.



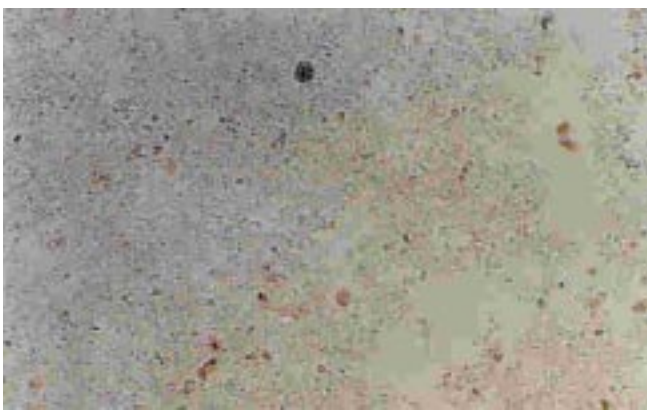
100% de los parásitos (*Figuras 7 y 8*), la paciente cursó durante el posoperatorio inmediato con dolor y episodios aislados de fiebre, que remitió posterior a la suspensión de antibióticos, es egresada sin complicaciones 7 días después del procedimiento.

## DISCUSIÓN

La aspiración percutánea para el tratamiento del quiste hidatídico hepático fue descrita con éxito inicialmente por Müller y colaboradores y posteriormente muchos han reportado este tipo de tratamiento guiado con USG con éxito.<sup>5</sup> Sayek y colaboradores reportaron una serie de 31 pacientes con 57 quistes tratados con solución salina hipertónica al 15% o alcohol absoluto o ambos con una media de seguimiento de 32.5 meses sin complicaciones. En la actualidad es un método bien aceptado como alternativa de lesiones menores de 6 centímetros en lesiones tipo I, II y III de la clasificación ultrasonográfica de Garbhi.<sup>6</sup>



**Figura 7.** Equinococo encontrado en citología del líquido intraquístico.



**Figura 8.** Restos parasitarios posterior a la instilación intraquística del escolicida.

El tratamiento quirúrgico de la enfermedad hidatídica hepática ha sido dividido en abordaje radical o conservador, cuando se realiza una resección radical como la cistectomía, pericistectomía o resección hepática, se disminuye el porcentaje de recurrencia posoperatoria, pero algunos cirujanos piensan que la resección hepática sobretrata una enfermedad benigna y el uso rutinario de este tipo de procedimientos puede incrementar las complicaciones, tales como el sangrado masivo, morbilidad y mortalidad posoperatoria.

Además del abordaje abierto, el abordaje laparoscópico ha sido utilizado para tratamiento quirúrgico de los quistes hidatídicos. La excisión total del quiste, evacuación y obliteración de la cavidad del quiste ha sido descrito por este medio, teniendo las ventajas propias de la laparoscopia, además que la cavidad del quiste puede ser revisada con mayor detalle, y en los estudios realizados se ha visto que tiene mejor costo efectividad, sin embargo, es necesaria la realización de estudios comparativos de forma controlada para obtener conclusiones contundentes y evaluar el riesgo de recurrencia con este abordaje.

La selección de los pacientes en un procedimiento laparoscópico es la clave del éxito, el procedimiento usualmente se puede realizar con tres puertos, un puerto de 10 mm en el área supraumbilical, otro de 5 mm en el área subxifoidea y uno más de 10 mm subcostal derecho o izquierdo dependiendo de la localización, el sitio de la punción debe ser protegido con gasas humedecidas con solución escolicida, es posible y ocasionalmente necesaria la disminución de la presión intraabdominal con la finalidad de disminuir la presión del quiste y evitar fugas durante la punción, se instila con un agente escolicida y posteriormente se evacua el contenido con la técnica que el cirujano prefiera, la cavidad del quiste puede ser evaluada con el telescopio para determinar si existe comunicación con otros quistes de menor tamaño o con las vías biliares.<sup>7-11</sup>

Desde su descripción inicial por Pérez Fontana, la solución salina hipertónica ha sido utilizada como agente escolicida en diferentes concentraciones (3-30%) por más de 50 años, su potencia escolicida disminuye sustancialmente a menor concentración (menor de 20%), y su uso a mayores concentraciones incrementa el riesgo de colangitis esclerosante en los conductos biliares e hipernatremia. Aunque Martínez Peralta afirma que el uso de solución salina hipertónica en fase clínica se inició sin estudios previos, este agente ha sido ampliamente aceptado, la concentración utilizada por la mayoría de cirujanos (3%) fue demostrada como ineficaz después de 1 hora de su administración en fase experimental y Little y colaboradores observó una recurrencia del 22% después de 30 meses de seguimiento. De acuerdo a un estudio experimental que analizó la efectividad de la solución salina hipertónica al 15% se encontró que fue totalmente le-

tal para los protoscolices después de 10 minutos de exposición y algunos autores lo han recomendado como agente escolicida eficaz, estudios *in vitro* han mostrado que la solución salina al 20% es eficaz después de 5 minutos de exposición, la concentración de la solución al 30% es usado rutinariamente en la práctica clínica y se ha demostrado ser totalmente efectivo después de 3 minutos de exposición, las conclusiones del artículo experimental acerca de las indicaciones de las diferentes concentraciones de la solución salina hipertónica son las siguientes:

1. La solución salina hipertónica al 20% debe ser utilizada únicamente dentro de la cavidad del quiste completamente vacío.
2. Si se vació más de la mitad del quiste se debe utilizar solución salina al 30% por 10 minutos.

No existen estudios que indiquen qué agente escolicida es mejor cuando hay ruptura del quiste a la cavidad abdominal, aunque Kune recomienda cetrimida al 0.5% y peróxido de hidrógeno para irrigación peritoneal, Besim demostró que la irrigación peritoneal con cetrimida al 0.5% y clorhexidina al 0.05% en ratas tiene una alta mortalidad.<sup>13</sup>

Por otro lado la solución salina hipertónica ha sido descrita como un agente peligroso para lavar tejidos e irrigación de la cavidad abdominal por el riesgo de hipernatremia aguda y sus manifestaciones (convulsiones, sangrado intracraneal y

mielinolisis) y esta solución se ha mencionado que debe ser prohibida para irrigar la cavidad peritoneal en los casos de ruptura a la cavidad abdominal hasta que existan estudios que demuestren su eficacia y seguridad. Nosotros tratamos a una paciente con enfermedad hidatídica hepática e irrigamos la cavidad con solución salina hipertónica al 17.7% para prevenir recurrencia y de forma profiláctica sin complicaciones en un seguimiento posoperatorio de 8 meses.

## CONCLUSIÓN

Los resultados de varios estudios que reportan que la laparoscopia es un método poco invasivo, seguro, factible y efectivo en el tratamiento de enfermedad hidatídica del hígado, sin embargo, el abordaje integral obedece a un tratamiento multifactorial que incluye el uso de albendazol pre y posoperatorio para disminuir la viabilidad de los protoscolices y disminuir el porcentaje de recurrencia, el uso de la solución salina hipertónica al 17.7% intracística durante 10 minutos de exposición como agente escolicida y la irrigación de la cavidad abdominal con solución salina hipertónica al 17.7% para disminuir recurrencia de la enfermedad en localización peritoneal. De igual importancia es la localización del quiste de forma preoperatoria mediante ultrasonido o tomografía para determinar las características de la lesión en glándula hepática durante la planeación preoperatoria para lograr mejores resultados en el tratamiento.

## REFERENCIAS

1. Dziri T et al. Hydatid disease- continuing serious public health problem: introduction. *World J Surg* 2001; 25: 1-3.
2. France Biava M et al. Laboratory Diagnosis of cystic hydatid disease. *World J Surg* 2001; 25: 10-4.
3. Sayek I et al. Diagnosis and treatment of uncomplicated hydatid cyst of the liver. *World J Surg* 2001; 25: 21-7.
4. Cuneit K et al. Hypertonic saline in hydatid disease. *World J Surg* 2001; 25: 975-979.
5. Mohammed SK et al. *Percutaneous drainage versus albendazole therapy in hepatic hydatidosis: a prospective, randomized study.* 1993;104:1452-1459.
6. Khoury G et al. Results of laparoscopic treatment of hydatid cyst of the liver. *Surg Endosc* 1996; 10: 57-9.
7. Berberoglu M et al. Gasless laparoscopic management of hydatid disease of the liver. *Surg Endosc* 1997; 11: 506.
8. Bickel A et al. Laparoscopic approach to hydatid liver cyst: is it logic? *Surg Endosc* 1997; 11: 506.
9. Yücel O et al. Videolaparoscopic treatment of liver hydatid cysts with partial cystectomy and omentoplasty. *Surg Endosc* 1996; 10: 434-6.
10. Alper A et al. Laparoscopic surgery of hepatic hydatid disease: Initial results and early follow-up of 16 patients. *World J Surg* 1995; 19: 725-8.
11. Saglam A. Laparoscopic treatment of liver hydatid cysts. *Surg Laparosc Endosc* 1996; 6: 16-21.
12. Flisser A. *Larval Cestodes, Microbiology, Parasitology and Microbial Infections*, 1998;5:539-60.
13. Besim H, Karayakin K, Hamamci O. Scolicidal agents in hydatid cyst surgery. *HPB Surg* 1998; 10: 347:51.

*Correspondencia:*

**Dr. José Antonio Palacios-Ruiz**

Jefe de la División de Cirugía.

Hospital General "Dr. Manuel Gea González" SSA,

Calzada de Tlalpan 4800,

Col. Toriello Guerra, México, D.F. C.P. 14000

E-mail: japalacios@doctor.com