



## Cistoadenoma mucinoso de apéndice. Presentación de un caso

David De León Ángeles,\* Eduardo Alonso Guerrero Robles,\*\*  
Roberto Turrent Pinedo,\*\*\* Silvia Zyanya Álvarez Sánchez\*\*\*\*

### Resumen

**Objetivo:** El objetivo de este trabajo es presentar un caso de cistoadenoma mucinoso apendicular, su diagnóstico y tratamiento quirúrgico definitivo por cirugía laparoscópica.

**Método:** Presentación de un caso clínico. **Descripción del caso:** Paciente masculino de 57 años que inició hace dos años con presencia de dolor en FID, de leve a moderado, por lo que acude a valoración médica y es tratado medicamente con analgésicos. Se realizó TAC abdominal, se observó una imagen tubular de 12 cm en FID, se sospechó la presencia de tumor apendicular y se sometió a laparoscopia en la que se observó una tumoración mucinosa del apéndice; se realizó resección laparoscópica del tumor con engrapadora lineal y fue dado de alta al tercer día sin complicaciones. **Conclusión:** La presentación de esta entidad patológica es similar a un cuadro de apendicitis aguda y, en raras ocasiones, se presenta sin ninguna sintomatología, por lo que no hay datos clínicos que ayuden al diagnóstico diferencial. Dicho lo anterior, el manejo quirúrgico y el estudio histopatológico son el mejor tratamiento y método diagnóstico. La cirugía laparoscópica se puede utilizar de manera segura para este fin.

**Palabras clave:** Cistoadenoma mucinoso, apéndice, laparoscopia, dolor abdominal.

### Abstract

**Aim:** The aim of the following paper is to present a clinical case of appendiceal mucinous cystadenoma, its diagnosis and definitive treatment by laparoscopic surgery. **Method:** Presentation of clinical case. **Case description:** 57 years old male patient who began two years ago with the presence of mild to moderate pain in the right lower quadrant, he pursued medical assessment and was treated medically with analgesics. Abdominal CT scan was performed, observing tubular image of 12 cm in the right lower quadrant; the presence of an appendiceal tumor was suspected and a laparoscopy was performed, making evident a mucinous tumor of the appendix, laparoscopic resection of the tumor was performed with linear stapler; the patient was discharged on the third day without complications. **Conclusion:** The presentation of this entity is similar to a case of acute appendicitis and, in rare instances, it presents without any symptomatology, which is the reason why there isn't clinical signs to help with the differential diagnosis. The surgical management and histopathologic study are the best treatment and diagnostic method. Laparoscopic surgery can be used safely to this end.

**Key words:** Mucinous cystadenoma, appendix, laparoscopy, abdominal pain.

## INTRODUCCIÓN

El mucocele apendicular fue reportado por primera vez en 1842 por el patólogo Rokitansky y en 1876 Feren le dio su nombre.<sup>1</sup> Virchow continuó con sus descripciones clásicas en 1886.<sup>1-3</sup>

El mucocele apendicular es una lesión que se distingue por la obstrucción total o parcial; puede ser de origen benigno o maligno con distensión del lumen secundaria a la acumulación de una sustancia estéril tipo mucina, cuya producción sobrepasa su absorción. Su rotura es causa de implantes de mucina con una peritonitis reactiva que se conoce como «pseudomixoma peritoneal», por lo que al momento de la intervención quirúrgica debe manejarse el apéndice con cuidado en caso de que se encuentre íntegro.<sup>4</sup>

\* Cirujano General y Trasplantes. Cirujano adscrito al Hospital Ángeles Lomas.

\*\* Residente de tercer año de Cirugía General. Hospital Ángeles Lomas.

\*\*\* Residente de tercer año de Cirugía General. Hospital Español.

\*\*\*\* Cirujana General. Hospital Ángeles Lomas.

### Correspondencia:

**Dr. David De León Ángeles**

Consultorio Núm. 010 PB, Hospital Ángeles Lomas,

Av. Vialidad de la Barranca s/n,

Col. Valle de las Palmas Huixquilucan, 52763,

Huixquilucan de Degollado, Estado de México.

Tel: 5246-5000, Ext. 4010

E-mail: ddeleonmd@hotmail.com

Su incidencia es de 0.2 a 0.3% de las apendicetomías.<sup>5-6</sup> Afecta principalmente a las mujeres de 55 años en promedio, con una relación hombre-mujer de 1:4.<sup>5</sup>

### CASO CLÍNICO

Paciente masculino de 57 años que inició su padecimiento actual hace aproximadamente dos años con la presencia de dolor en FID de leve a moderado, el cual ocurrió de manera espontánea sin que ningún evento, posición o alimento lo provocaran. Asimismo, describió el dolor de manera muy similar a un cólico intestinal con frecuencias variables de dolor que van desde 2-3 minutos hasta 10 minutos. La intensidad del dolor, cuando se presentaba, la refirió de 9/10 EVA. El dolor se localizaba únicamente en la fosa iliaca sin migraciones o irradiaciones. No se acompañaba de ninguna sintomatología. Tomó durante ese tiempo diversos analgésicos y antiespasmódicos con resultados variables, desde la total efectividad hasta la mejoría apenas marginal.

Acudió a valoración médica en el servicio de urgencias y se realizaron diversos estudios de laboratorios sin encontrar alteraciones importantes ni leucocitosis, por lo que se decidió realizar TAC abdominal (Figuras 1 y 2) donde se observó una imagen tubular de 12 cm en FID sin cambios en la grasa periapendicular ni presencia de imágenes hipodensas circundantes que pudieran identificar un absceso.

Se sospechó la presencia de tumor apendicular y se sometió a laparoscopia exploradora, encontrándose una tumoración mucinosa del apéndice de aproximadamente 12 cm por 3 cm (Figuras 3 y 4), por lo que se realizó una resección laparoscópica del tumor con engrapadora lineal. No se encontró evidencia visual de ganglios regionales afectados. Se envió la pieza a estudio histopatológico definitivo donde se dio como diagnóstico final cistoadenoma mucinoso apendicular.

El paciente se mantuvo en hospitalización durante tres días, mismos en los cuales evolucionó favorablemente, por lo que se decidió su alta del servicio por mejoría tres días después del procedimiento (Figura 5).

### DISCUSIÓN

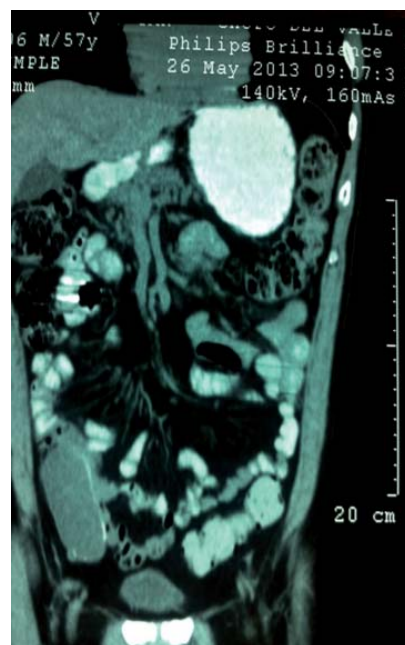
El término mucocèle representa un concepto macroscópico que hace referencia a una dilatación de la luz apendicular con o sin obstrucción, secundario a un acúmulo anormal de mucina cuya causa más frecuente es un adenoma mucinoso apendicular (aunque también puede asociarse con neoplasia de ovario, mama, hígado o incluso a procesos no neoplásicos).<sup>7</sup>

El pseudomixoma peritoneal consiste en la presencia de implantes generalizados de material mucinoso en la cavidad abdominal cuya etiología más frecuente es la rotura

espontánea o intraoperatoria de una neoplasia mucinosa apendicular de bajo grado de malignidad.<sup>5</sup>

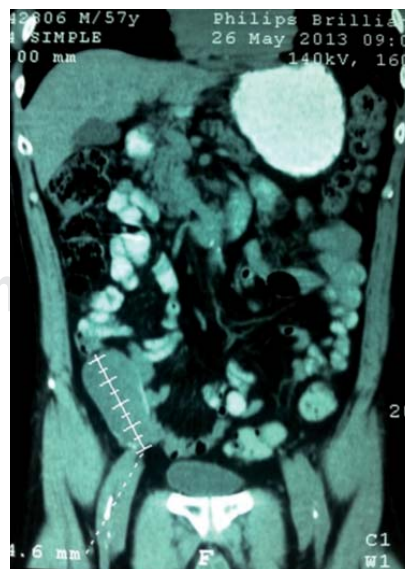
Una de las clasificaciones más utilizadas para neoplasias mucinosas del apéndice los divide en: adenoma mucinoso, neoplasia mucinosa de bajo grado de malignidad y adenocarcinoma mucinoso.<sup>5</sup>

El adenoma mucinoso representa el 63% de las neoplasias mucinosas apendiculares y consiste en un proceso benigno que microscópicamente presenta atipia moderada confinada al apéndice, sin mucina extraapendicular y cuyo tratamiento curativo consiste en una apendicectomía reglada con margen de resección libre sin riesgo de recurrencia.



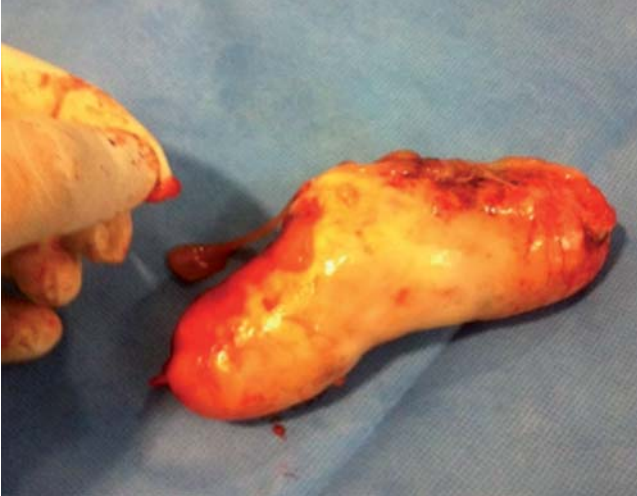**Figura 1.**

TAC abdominal corte coronal (axial).

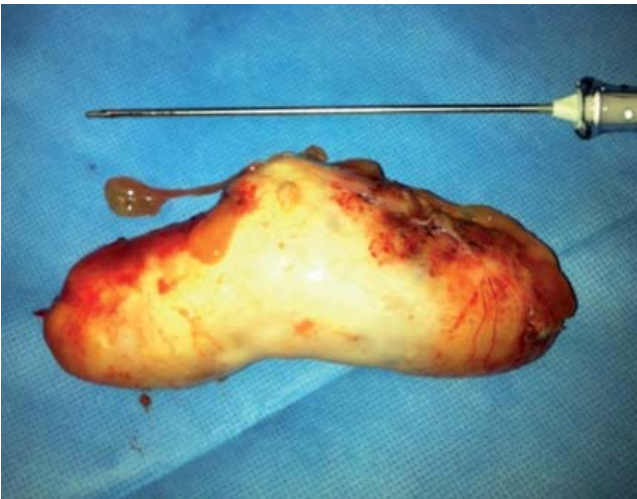

**Figura 2.**

TAC abdominal corte coronal (axial).



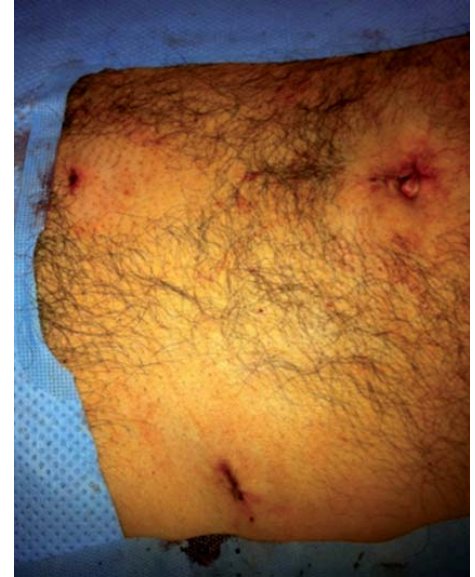**Figura 3.** Apéndice resecado.



**Figura 4.** Apéndice resecado.

La neoplasia mucinosa de bajo grado de malignidad sin diferencias significativas con el adenoma mucinoso, desde el punto de vista citológico, presenta invasión de la pared apendicular y puede diseminarse en forma de implantes peritoneales (no metástasis). La posibilidad de recurrencia local es mayor ante la presencia de epitelio neoplásico en la mucina extraapendicular, asociándose también a un mayor riesgo de desarrollar enfermedad peritoneal difusa y menor supervivencia.

El tratamiento de esta entidad resulta controvertido; aunque clásicamente se considera que una apendicectomía reglada es suficiente, otros autores recomiendan un tratamiento más agresivo en forma de hemicolectomía derecha y exéresis de todo el material mucoide implantado y citorreducción.<sup>9</sup> Algunos grupos defienden la necesidad de cequectomía o hemicolectomía derecha sólo en caso de



**Figura 5.**

Resultado estético final.

afectación de la base apendicular.<sup>7</sup> Respecto al tratamiento específico de los implantes peritoneales (pseudomixoma peritoneal) existe la experiencia con la aplicación de quimioterapia intraperitoneal asociada con citorreducción (implantes menores de 2.5 mm), con mejoría del pronóstico en neoplasias con atipia citológica de bajo grado.<sup>9-10</sup>

Finalmente, el adenocarcinoma mucinoso presenta atipias celulares de alto grado, con invasión y destrucción de la pared apendicular y riesgo de metástasis, por lo que el tratamiento ha de ser más agresivo en forma de hemicolectomía derecha con linfadenectomía asociada, aunque sin citorreducción quirúrgica, puesto que no mejora el pronóstico.<sup>9</sup>

Los factores más importantes que se deben tener en cuenta ante toda lesión mucinosa apendicular son la presencia y/o extensión de mucina extraapendicular, la presencia de epitelio en la mucina o en cualquier otra parte del peritoneo y el grado de atipia citológica, tanto del apéndice como del epitelio de la mucina o de los implantes peritoneales, ya que todas estas variables pueden influir en el pronóstico de la enfermedad.<sup>2,10</sup>

En el caso de este paciente, la sintomatología presentada es completamente inespecífica debido a que los cuadros de dolor eran, por lo demás, completamente inespecíficos, e incluso, el paciente los tomaba como parte de algún cuadro de enfermedad por síndrome de intestino irritable debido a la buena respuesta que logró con el uso de analgésicos y antiespasmódicos, por lo que el diagnóstico clínico por sí mismo fue insuficiente y requirió de estudios completos de laboratorio e imagen.<sup>8</sup>

Con respecto al manejo y tratamiento de este paciente, el diagnóstico final fue un cistoadenoma apendicular, debido a que los cambios de atipia celular se localizaron exclusivamente en el apéndice y durante la exploración laparoscópica no se encontraron datos locales de invasión local o ganglionar, así como ausencia



de alteraciones en los tejidos blandos circundantes, por lo que la decisión terapéutica de resección apendicular sin ninguna otra acción quirúrgica fue la adecuada. Asimismo, el procedimiento fue totalmente realizable con laparoscopia, limitándose a un tiempo de cirugía aproximado de 30 minutos.<sup>9</sup> El paciente continuó en vigilancia durante los siguientes tres meses en la consulta externa sin presentar ningún dato de compromiso sistémico o local, por lo que su curación fue considerada completa.

## CONCLUSIÓN

Con respecto a los tumores apendiculares se debe tener un alto índice de sospecha si la clínica de afección apendicular es inespecífica y los estudios de imágenes sugieren imágenes atípicas en la región de FID, sin embargo, el diagnóstico y tratamiento es eminentemente quirúrgico y la cirugía laparoscópica se puede utilizar con buenos resultados finales.

## REFERENCIAS

1. Butte JM, García-Huidobro M, Torres J, Salina M, Duarte I, Pinedo G et al. Tumores del apéndice cecal. Análisis anatómico-clínico y evaluación de la sobrevida alejada. *Rev Chil Cir.* 2007; 59: 217-222.
2. Pai RK, Beck AH, Norton JA, Longacre TA. Appendiceal mucinous neoplasms: clinicopathologic study of 116 cases with analysis of factors predicting recurrence. *Am J Surg Pathol.* 2009; 33: 1425-1439.
3. García A, Vázquez A, Castro C, Richart J, Gómez S, Martínez M. Mucocele apendicular: presentación de 31 casos. *Cir Esp.* 2010; 87: 108-112.
4. Pai RK, Longacre TA. Appendiceal mucinous tumors and pseudomyxoma peritonei: histologic features, diagnostic problems and proposed classification. *Adv Anat Pathol.* 2005; 12: 291-311.
5. Misdraji J, Yantiss RK, Graeme-Cook FM, Balis UJ, Young RH. Appendiceal mucinous neoplasms. A clinicopathologic analysis of 107 cases. *Am J Surg Pathol.* 2003; 27: 1089-1103.
6. Higa E, Rosai J, Pizzimbono CA, Wise L. Mucosal hyperplasia, mucinous cystadenoma, and mucinous cystadenocarcinoma of the appendix. A re-evaluation of appendiceal "mucocele". *Cancer.* 1973; 32: 1525-1541.
7. Caliskan K, Yildirim S, Bal N, Nursal TZ, Akdur AC, Moray G. Mucinous cystadenoma of the appendix: a rare cause of acute abdomen. *Ulus Travma Acil Cerrahi Derg.* 2008; 14: 303-307.
8. Hsu M, Young RH, Misdraji J. Ruptured appendiceal diverticula mimicking low-grade appendiceal mucinous neoplasms. *Am J Surg Pathol.* 2009; 33: 1515-1521.
9. Moran B, Baratti D, Yan TD, Kusamura S, Deraco M. Consensus statement on the loco-regional treatment of appendiceal mucinous neoplasms with peritoneal dissemination (pseudomyxoma peritonei). *J Surg Oncol.* 2008; 98: 227-282.
10. Sideris L, Mitchell A, Drolet P, Leblanc G, Leclerc YE, Dubé P. Surgical cytoreduction and intraperitoneal chemotherapy for peritoneal carcinomatosis arising from the appendix. *Can J Surg.* 2009; 52: 135-141.