



Artículo original

¿Cuáles fueron los beneficios de preservar la membrana frenoesofágica y la fascia transversalis diafragmática durante la realización de la funduplicatura Nissen laparoscópica? Un estudio comparativo

What were the benefits of preserving the phrenoesophageal membrane and diaphragmatic transversalis fascia while performing laparoscopic Nissen fundoplication? A comparative study

Gilberto M Lozano-Dubernard,^{*,†} Perla Janett Ruíz-López,^{*,§}
Leonardo Saúl Lino-Silva,^{†,||} Ramón G Ortiz-Mejía,^{*,**} Jesús Montoya-Ramírez,^{†,§§}
Óscar Augusto Aguilar-Soto,^{*,¶¶} Javier López-Gutiérrez^{*,***}

* Departamento de Cirugía General, Hospital Ángeles Pedregal, Ciudad de México, México.

† ORCID: 0000-0003-2161-3482

§ ORCID: 0000-0002-4243-8671

† Departamento de Patología Quirúrgica, Instituto Nacional de Cancerología, Tlalpan, Ciudad de México, México.

|| ORCID: 0000-0002-7394-5123

** ORCID: 0000-0002-5627-5690

†† Departamento de Cirugía General, Hospital Médica Sur, Ciudad de México, México.

§§ ORCID: 0009-0008-2241-1616

¶¶ ORCID: 0009-0007-4778-5369

*** ORCID: 0000-0001-6426-5225

RESUMEN

Introducción y objetivos: la funduplicatura laparoscópica implica la disección de la membrana frenoesofágica (MFE) y fascia transversalis diafragmática (FTD). Proponemos modificar esta técnica preservando las estructuras anatómicas de fijación esofágica con el objetivo de reducir el trauma quirúrgico, disminuyendo el dolor, la disfagia y síndrome dispéptico posoperatorios, evaluando los principales resultados de esta técnica. **Material y métodos:** estudio comparativo, prospectivo y observacional en un hospital privado de la Ciudad de México desde

ABSTRACT

Introduction and objectives: laparoscopic fundoplication involves the dissection of the phrenoesophageal membrane (PEM) and the diaphragmatic transversalis fascia (DTF). We propose modifying this technique by preserving the anatomical structures involved in esophageal fixation to reduce surgical trauma, decrease postoperative pain, dyspeptic syndrome and dysphagia, and evaluate the main outcomes of this technique. **Material and methods:** a comparative, prospective, observational study was conducted in a private hospital in Mexico City

Recibido: 08/05/2023. Aceptado: 15/08/2023.

Correspondencia:

Gilberto Marcel Lozano-Dubernard

E-mail: lozanodubernard@hotmail.com

Citar como: Lozano-Dubernard GM, Ruíz-López PJ, Lino-Silva LS, Ortiz-Mejía RG, Montoya-Ramírez J, Aguilar-Soto ÓA et al. ¿Cuáles fueron los beneficios de preservar la membrana frenoesofágica y la fascia transversalis diafragmática durante la realización de la funduplicatura Nissen laparoscópica? Un estudio comparativo. Rev Mex Cir Endoscop. 2023; 24 (1-4): 8-15. <https://dx.doi.org/10.35366/114303>



agosto de 2018 hasta enero de 2022; fueron incluidos los pacientes con diagnóstico de enfermedad por reflujo gastroesofágico (ERGE) por incompetencia del esfínter esofágico inferior (EEI) o hernia hiatal por evaluación endoscópica, radiológica y manométrica tratados con un procedimiento de Nissen laparoscópico modificado por la preservación de la MFE y la FTD con seguimiento de un año. Se consideraron las siguientes variables: sexo, edad, peso, número de puntos quirúrgicos en funduplicatura, centímetros de funduplicatura, sangrado, tiempo quirúrgico, comorbilidades, ligadura de vasos cortos, días de estancia intrahospitalaria, dolor y disfagia posoperatorios. **Resultados:** durante el estudio 45 pacientes se sometieron a funduplicatura laparoscópica. En 24 pacientes se conservaron la MFE y FTD, constituyendo el grupo de estudio, todos con hernia hiatal tipo I con esfínter esofágico inferior hipotónico; en 21 no se conservó la membrana, éstos constituyeron el grupo control. Todos los pacientes presentaron una mejora significativa en términos de dolor posoperatorio y disfagia. **Conclusiones:** la preservación de la MFE y FTD es una modificación técnicamente factible y segura del procedimiento de Nissen para la hernia hiatal tipo I, con buenos resultados.

Palabras clave: hernia hiatal, cirugía, Nissen, membrana freno-esofágica, unión esofagagástrica.

from August 2018 to January 2022, including patients diagnosed with gastroesophageal reflux disease (GERD) due to lower esophageal sphincter (LES) incompetence or hiatal hernia confirmed by endoscopic, radiological, and manometric evaluation. These patients were treated with a modified laparoscopic Nissen procedure that preserved the PEM and DTF and were followed up for one year. The following variables were considered: gender, age, weight, number of surgical sutures in fundoplication, hernia size in centimeters, bleeding, surgical time, comorbidities, ligation of short vessels, length of hospital stay, postoperative pain, and postoperative dysphagia. **Results:** during the study, 45 patients underwent laparoscopic fundoplication. In 24 patients, the PEM and DTF were preserved, forming the study group. All of these patients had type I hiatal hernia with LES incompetence. The remaining 21 patients did not have the membrane preserved. All patients showed significant improvement in terms of postoperative pain and dysphagia. **Conclusions:** preservation of the PEM and DTF is a technically feasible and safe modification of the Nissen procedure for type I hiatal hernia, with good results.

Keywords: hiatal hernia, surgery, Nissen, phrenoesophageal membrane, gastroesophageal junction.

Abreviaturas:

EE = esfínter esofágico inferior.
ERGE = enfermedad por reflujo gastroesofágico.
EVN = escala verbal numérica.
FTD = fascia transversalis diafragmática.
IBP = inhibidores de la bomba de protones.
IMC = índice de masa corporal.
MFE = membrana freno esofágica.
UGE = unión gastroesofágica.

INTRODUCCIÓN

Para la reparación de una hernia de hiato y el desarrollo de la cirugía antirreflujo surgieron diversas técnicas quirúrgicas como la cirugía de Allison, en 1951, y posteriormente las de Lucius Hill, Toupet, Dor, Belsey, Nissen, Boerema, Pedenielli, Rampal, el anillo de Angelchik, Collis y los procedimientos y modificaciones de Guarnier. Todas estas técnicas quirúrgicas tenían por objeto reducir el estómago a su posición normal y reconstruir el hiato.¹ Dentro de estos procedimientos, la funduplicatura de Nissen fue la técnica que tuvo mayor éxito. Se publicó originalmente en mayo de 1956 y es la técnica quirúrgica más realizada en la actualidad. Consiste en la liberación del esófago de forma amplia, cortando la membrana freno esofágica (MFE) y la fascia transversalis diafragmática (FTD), cerrando los pilares diafragmáticos y realizando una envoltura esofágica a 360 grados con el fondo del estómago en una extensión de 3 a 4 cm, demostrando ser más eficaz que el tratamiento médico; sin embargo, se han observado complicaciones frecuentes como dolor epigástrico, disfagia y síntomas dispépticos posfunduplicatura.²

El objetivo de este estudio fue comparar la eficacia de la preservación de la MFE en un grupo de pacientes operados de funduplicatura tipo Nissen laparoscópica contra un grupo de pacientes en los que la MFE no se conservó y demostrar que estas acciones contribuyen a conservar el componente extrínseco de la barrera antirreflujo y la función de «anclaje» de la MFE, evitando la rotación esofágica durante la funduplicatura, la lesión del nervio vago anterior y sus ramas, lo que disminuye la disfagia, los síntomas dispépticos posfunduplicatura y el dolor epigástrico.

MATERIAL Y MÉTODOS

Estudio comparativo y observacional realizado en un hospital privado de la Ciudad de México, México entre agosto de 2018 y enero de 2022. Los datos se recolectaron mediante expediente clínico. Todos los pacientes tenían manifestaciones clínicas de enfermedad por reflujo gastroesofágico (ERGE) y esofagitis con respuesta parcial o nula al tratamiento médico con inhibidores de la bomba de protones (IBP) y fármacos procinéticos, con evidencia de hernia hiatal tipo I con esfínter esofágico inferior hipotónico estudiados preoperatoriamente por manometría, endoscopia y radiología observándose desplazamiento de la unión gastroesofágica (UGE) de 1-2 cm. Se operaron un total de 45 pacientes que fueron distribuidos en dos grupos, con base en la elección del cirujano. El grupo A tuvo 24 pacientes (seis hombres y 18 mujeres) con edades que comprendieron de los 16 a 68 años, en quienes se preservó la MFE y la FTD. El grupo B comprendió 21 pacientes en quienes no se conservaron estas estructuras (10 hombres

y 11 mujeres). Los criterios de inclusión de los sujetos para la cirugía modificada (preservación de MFE y FTD) fueron: individuos con índice de masa corporal (IMC) $\leq 35 \text{ kg/m}^2$, pacientes sin cirugía hiatal previa y casos con hernia hiatal tipo I (evidenciada mediante serie esofagogastroduodenal). Los criterios de exclusión fueron los siguientes: antecedente de cirugía de hiato, tener hernia hiatal tipo II o más, esófago corto o índice de masa corporal mayor a 35 kg/m^2 (los datos se presentan en la *Tabla 1*).

Analizamos y comparamos el procedimiento laparoscópico de Nissen en ambos grupos de pacientes con y sin resección de la MFE y la FTD. Los resultados se presentan como números y porcentajes.

Procedimiento quirúrgico. Todos los pacientes incluidos en el estudio se sometieron a cirugía bajo anestesia general con intubación orotraqueal. El abordaje laparoscópico se llevó a cabo utilizando la técnica francesa, con el paciente en decúbito supino y posición Fowler a 30 grados bajo anestesia general, se practicó neumoperitoneo mediante insuflación de CO_2 hasta alcanzar una

presión de 12 mmHg. Se utilizaron cuatro trocares de 5 mm y una incisión epigástrica de 5 mm para colocar el retractor hepático fijo (no se utilizaron anestésicos locales durante este procedimiento) (*Figuras 1A y 1B*). A continuación, se abordó el ligamento gastrohepático hasta el nervio hepático y la arteria hepática accesoria izquierda (*Figura 1C*), conservando estos dos últimos elementos, abordando el pilar derecho por debajo de la FTD (respetando su inserción) (*Figura 1D y Figura 2A*); al realizar este abordaje se desplazó el esófago anteriormente para practicar su disección posterior (túnel retroesofágico) hasta observar el pilar izquierdo y lograr su disección hasta la decusación de las cruras (*Figura 2B*), la disección se realizó identificando y respetando el nervio vago posterior, disecando las inserciones posteriores de la FTD. No se tocó la MFE, que es anterior al esófago, respetando su inserción (*Figura 2B*). En caso necesario, se seccionó el ligamento frenogástrico. Se introdujo en el esófago bújia endoesofágica 40 Fr, previo al cierre de pilares diafragmáticos derecho e izquierdo, para evitar el

Tabla 1: Características clínicas, quirúrgicas y resultados de los pacientes de acuerdo con la técnica quirúrgica. (N = 45)

Variable	Procedimiento convencional (N = 21) n (%)	Modificación del procedimiento convencional (N = 24) n (%)	p*
Sexo			0.205
Hombre	9 (42.9)	6 (25)	
Mujer	12 (57.1)	18 (75)	
Edad [‡]	50 (22-81)	32 (16-68)	0.309
Peso (kg) [‡]	70 (52.8-116)	59 (48.5-88)	0.182
Número de puntos quirúrgicos en funduplicatura [‡]	3 (3-5)	3 (3-4)	0.519
Centímetros de la funduplicatura [‡]	4 (4-5)	4 (4-4)	0.946
Sangrado [‡]	40 (40-50)	38 (32-48)	0.001
Tiempo quirúrgico (min) [‡]	60 (43-120)	62 (35-120)	0.675
Comorbilidades			0.926
No	16 (76.2)	18 (75)	
Sí	5 (23.8)	6 (25)	
Ligadura de vasos cortos			0.728
No	17 (81)	18 (75)	
Sí	4 (19)	6 (25)	
Estancia hospitalaria (horas)			0.019
24 horas o menos	11 (52.4)	21 (87.5)	
24-48 horas	10 (47.6)	3 (12.5)	
Dolor posoperatorio (escala EVN) [‡]	3 (2-4)	2 (0-3)	< 0.001
Disfagia posoperatoria (primeras 48 horas)			0.149
No	14 (66.7)	22 (92.7)	
Sí	7 (33.3)	2 (8.3)	

EVN = escala verbal numérica.

* Prueba exacta de Fisher para variables categóricas y U de Mann-Whitney para variables numéricas.

[‡] Los datos indican la mediana (mínimo-máximo).

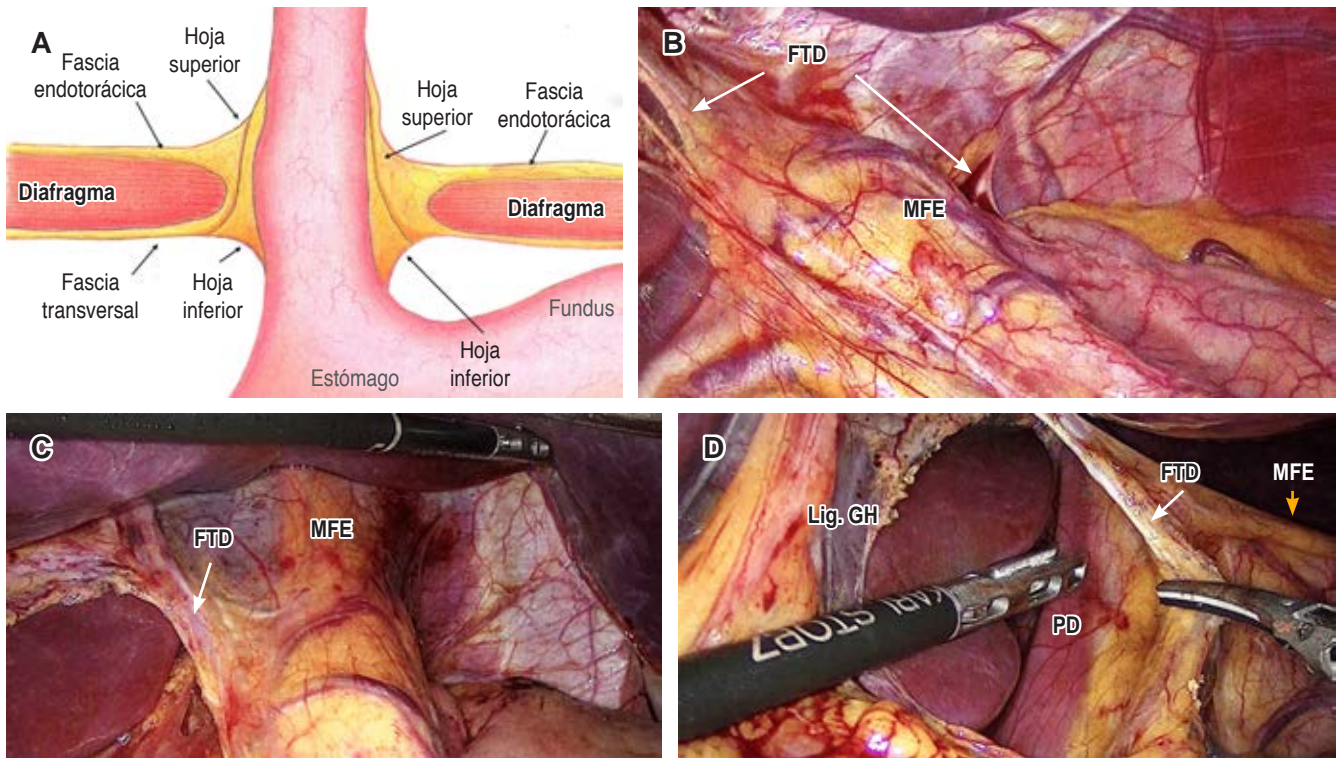


Figura 1: A) Dibujo esquemático de la membrana frenoesofágica y la fascia transversalis diafragmática, representando el rol estabilizador del esófago proporcionado por estas estructuras.⁸ B) Fotografía transoperatoria donde se observa la membrana frenoesofágica y la fascia transversalis diafragmática y su vascularidad. C) Fotografía del campo quirúrgico que muestra la disección del ligamento gastrohepático respetando el nervio y la arteria hepática accesoria. D) Tracción de la fascia transversalis diafragmática para visualizar el pilar derecho. MFE = membrana frenoesofágica. FTD = fascia transversalis diafragmática (flecha blanca). Lig. GH = ligamento gastrohepático. PD = pilar derecho.

estrangulamiento del esófago. Los pilares diafragmáticos derecho e izquierdo se afrontaron mediante puntos simples con sutura no absorbible del 0 con una separación de 1 cm entre cada punto (Figura 2C). La funduplicatura se realizó a 360 grados con puntos separados de sutura no absorbible del 0 con una distancia entre cada punto de aproximadamente 1 cm hasta lograr una longitud de funduplicatura aproximada de 3 a 4 cm (Figura 2D). En caso de haber observado tracción del bazo previo a realizar la funduplicatura, se practicó ligadura de los vasos cortos con bisturí ultrasónico. No se utilizaron puntos de fijación del estómago hacia estructuras adyacentes. Finalmente, se retiró bujía endoesofágica 40 Fr, se corroboró la hemostasia y se evaluó la integridad y permeabilidad del esófago mediante endoscopia. Se retiraron los puertos y se cerró la pared abdominal.

Para todos los pacientes que se sometieron a la cirugía con disección de la MFE y la FTD se realizó la misma técnica quirúrgica, pero sin conservar estas estructuras, con disección amplia del hiato esofágico (técnica convencional de Nissen) (Figura 3).

Análisis estadístico. Para resumir las variables (sexo, edad, peso, número de puntos quirúrgicos en funduplicatura, centímetros de funduplicatura, sangrado, tiempo quirúrgico, comorbilidades, ligadura de vasos cortos, días de estancia intrahospitalaria, dolor y disfagia posoperatorios) se realizaron pruebas de normalidad para definir la distribución de las variables numéricas, las cuales fueron resumidas mediante mediana con rango intercuartil. Para las variables categóricas, se resumieron con conteo y porcentaje. Las comparaciones entre variables numéricas fueron realizadas con prueba de U de Mann-Whitney y para las categóricas con χ^2 o prueba exacta de Fisher.

RESULTADOS

Nuestro grupo quirúrgico realizó 45 procedimientos de funduplicatura laparoscópica tipo Nissen. El rango de edad de los pacientes comprendió desde 16 a 81 años con una edad media de 42 años. De éstos, 29 (65%) fueron mujeres y 16 (35%) hombres. De los 45 pacientes, en 24 (53.3%) se conservó la MFE y la FTD y en 21 no (47%).

Los 24 pacientes en los que se conservó la MFE y la FTD tenían hernia de hiato tipo I con esfínter esofágico inferior (EEI) hipotónico. El tiempo quirúrgico osciló entre 35 y 120 minutos con media de 60 minutos, ningún caso fue convertido a cirugía abierta. No se presentaron complicaciones en ninguna de las dos técnicas.

En el periodo posoperatorio inmediato, los pacientes en quienes se conservó la MFE y la FTD presentaron dolor epigástrico ausente o leve de 0 a 3 evaluado mediante escala verbal numérica (EVN); el dolor fue controlado con analgésicos intravenosos no opioides (paracetamol, metamizol, etcétera) en un esquema regular sin adyuvantes durante las primeras 24 horas del posquirúrgico sin necesidad de analgesia ambulatoria. En comparación, los pacientes en quienes se disecó la MFE y la FTD presentaron dolor leve a moderado, evaluado mediante EVN, por lo que requirieron analgésicos no opioides con adyuvantes durante las primeras 24 horas, requiriendo analgesia ambulatoria. Los pacientes con preservación de la membrana tuvieron una mediana significativamente

menor de dolor en la escala de EVN (mediana 3 versus 2, $p < 0.001$). Respecto a la dieta de los pacientes en los que se conservó la MFE y la FTD, se inició la vía oral en las primeras ocho horas posteriores a la cirugía con dieta líquida que progresó a dieta blanda en 24 horas. No hubo casos de dolor epigástrico, disfagia, ni síndrome dispéptico posfunduplicatura, en comparación con los pacientes en los que se seccionó la MFE y la FTD, en algunos de los cuales se presentó disfagia y dolor epigástrico al inicio de la vía oral. Finalmente, el sangrado fue menor en el grupo en que se preservó la membrana (*Tabla 1*).

Los pacientes fueron dados de alta dentro de las primeras 24 horas posteriores a la cirugía. Se les dio seguimiento en consulta cada semana durante el primer mes, posteriormente cada mes durante un año. No se presentó migración de funduplicatura u otras complicaciones, el seguimiento se realizó con estudio radiológico contrastado hidrosoluble. No fue necesaria una reintervención durante este periodo.

En la *Tabla 1* se muestra la comparación para las diversas variables entre ambos grupos de pacientes. No se encontra-

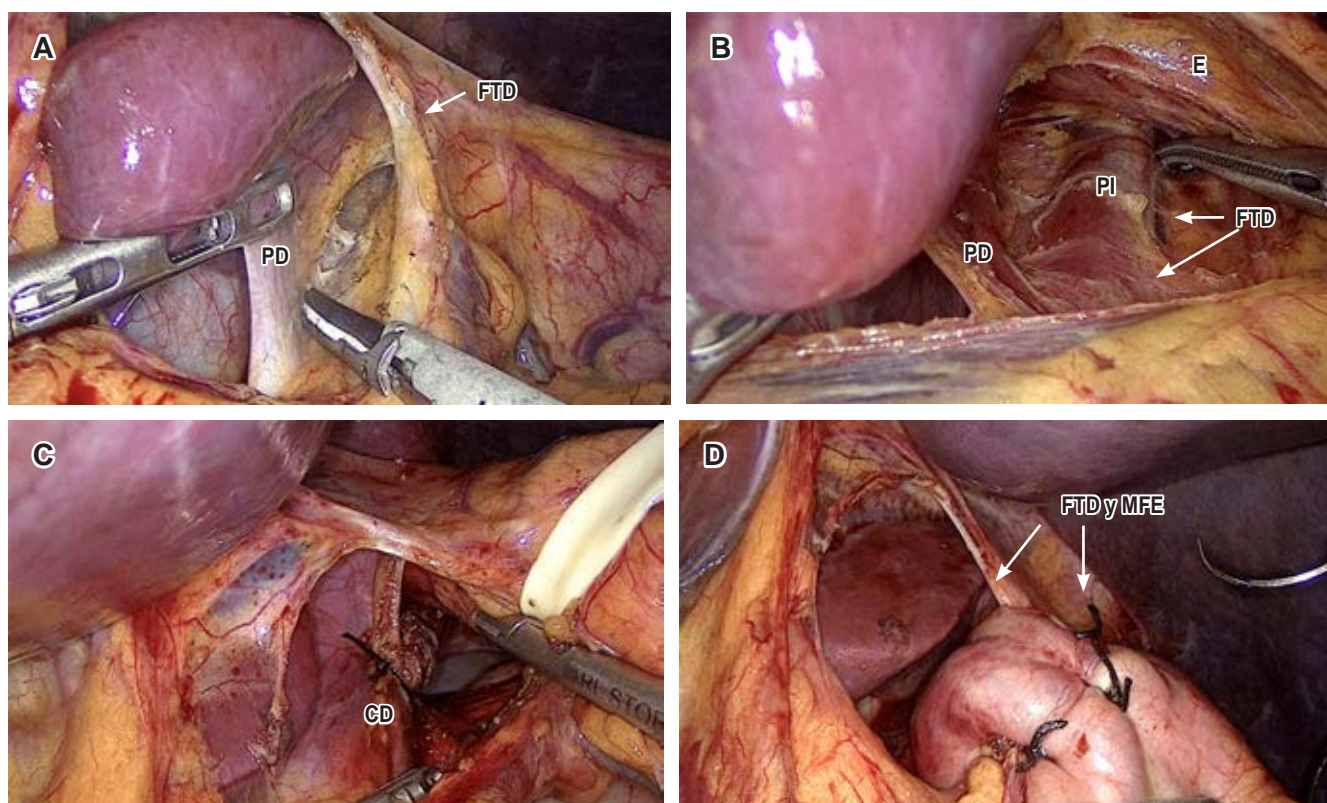


Figura 2: A) Inicio de la disección del pilar derecho, borde interno hasta la decusación de las cruras diafragmáticas respetando el ligamento frenoesofágico y la fascia transversalis. B) Realización del túnel retroesofágico hasta el pilar izquierdo, con disección de la fascia transversalis diafragmática posterior. C) Sutura de pilares diafragmáticos, observe la integridad de la membrana frenoesofágica y la fascia transversalis diafragmática. D) Funduplicatura a 360° preservando la membrana frenoesofágica y la fascia transversalis diafragmática. MFE = membrana frenoesofágica. FTD = fascia transversalis diafragmática (flecha blanca). PD = pilar derecho. PI = pilar izquierdo. CD = cruras diafragmáticas.

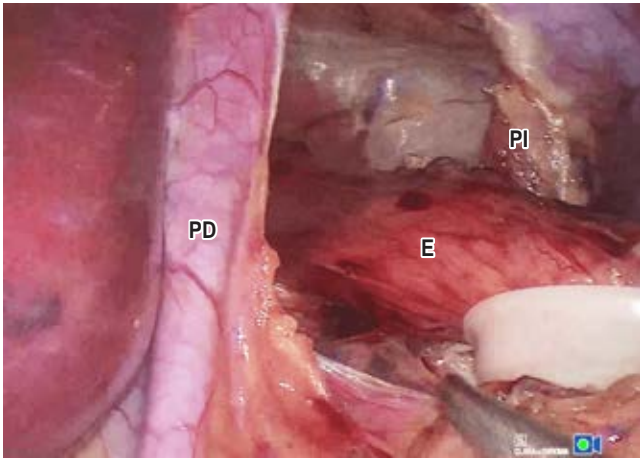


Figura 3: Se observa la disección completa de la membrana freno-esofágica y la fascia transversalis diafragmática. PD = pilar derecho. PI = pilar izquierdo. E = esófago.

ron diferencias significativas en sexo, edad, peso corporal, número de puntos quirúrgicos, comorbilidades, tamaño de la funduplicatura, duración de la cirugía, dificultades quirúrgicas y ligadura de vasos cortos; los pacientes con preservación de la MFE y la FTD presentaron menos dolor y ausencia de síntomas dispépticos (plenitud, distensión abdominal, saciedad temprana) estos últimos valorados mediante EVN. Clínicamente se observaron los pacientes sin disfagia posoperatoria evaluada durante las primeras 48 horas del posquirúrgico y durante cuatro semanas mediante EVN. Aunque la mediana del peso corporal y el tamaño de la hernia fue mayor en los pacientes del grupo B, esta diferencia no fue estadísticamente significativa.

DISCUSIÓN

El propósito de nuestro estudio fue demostrar los desenlaces de la conservación de la MFE y la FTD. En nuestra serie de 45 pacientes, el grupo con preservación de la membrana demostró una mejora significativa en dolor posoperatorio, disfagia, sangrado; mientras que el resto de las variables examinadas como son sexo, edad, peso, número de puntos quirúrgicos en la funduplicatura, centímetros de la funduplicatura, tiempo quirúrgico, comorbilidades, ligadura de vasos cortos, fueron comparables.

Hay pocos estudios que han evaluado la conservación de la MFE y la FTD, entre ellos uno que analiza la preservación del ligamento freno-esofágico anterior durante la reparación de la hernia hiatal y manga gástrica por laparoscopia como una medida antirreflujo en pacientes con obesidad mórbida y ERGE o hernia hiatal, donde se menciona que la preservación de la membrana freno-

fágica en la reparación de la hernia hiatal es una técnica segura y factible como control de las manifestaciones del reflujo gastroesofágico, disminuyendo predisposición a migración de manga gástrica debido a la función de anclaje que cumple la membrana.³

En otro estudio publicado en enero de 2023, realizaron la reconstrucción del ligamento freno-esofágico para prevenir la migración intratorácica de la unión gastroesofágica después de la cirugía concomitante de hernia hiatal y manga gástrica; incluyeron 273 pacientes que distribuyeron en dos grupos, A y B. En el grupo A se realizó plastia de hiato y en el grupo B se efectuó plastia de hiato con reconstrucción de la MFE; se observó que la reconstrucción de la MFE redujo en siete veces el rango de migración intratorácica. Proponen este procedimiento como una técnica innovadora, segura, eficiente y relativamente simple de realizar.⁴

Al preservar la membrana freno-esofágica durante la funduplicatura de Nissen, se minimiza el trauma alrededor del esófago y, por lo tanto, se reduce el riesgo de sangrado durante y después de la cirugía. La membrana freno-esofágica tiene una rica vascularización (suministro de sangre), y cualquier daño a esta estructura durante la cirugía podría causar sangrado. Además del riesgo de sangrado, la preservación adecuada de la membrana freno-esofágica también es importante para mantener la función del esfínter esofágico inferior y evitar complicaciones como la disfagia (dificultad para tragar) o el síndrome de *gas-bloat* (sensación de hinchazón y plenitud debido al exceso de gas atrapado). Nuestro estudio confirma estos hallazgos, pues el sangrado fue menor estadísticamente significativo.

El tratamiento quirúrgico actual del reflujo gastroesofágico es una de las más grandes contribuciones de la cirugía gastroesofágica en la segunda mitad del siglo XX y ha progresado con base en los avances en la fisiología y anatomía del esófago y la unión gastroesofágica (UGE).⁵

Históricamente, la unión gastroesofágica fue considerada una barrera anatómica contra el reflujo; a medida que hubo más interés en esta unión, la balanza se inclinó a favor de su implicación fisiológica, llevando a describir «la hipótesis de los dos esfínteres» que incorpora la anatomía y la fisiología de la unión gastroesofágica para formar la barrera antirreflujo, la cual está formada por cuatro componentes: el esfínter esofágico inferior (EEI), las cruras diafragmáticas, el ángulo de His y la membrana freno-esofágica (MFE), los cuales deben funcionar juntos para mantener una barrera contra el reflujo. Estos componentes se dividen en dos categorías: el esfínter intrínseco que incluye el EEI y el ángulo de His y el esfínter extrínseco que incluye las cruras diafragmáticas y la MFE. Funcionalmente, los componentes del esfínter intrínseco contribuyen a la barrera antirreflujo du-

rante el reposo, mientras que los componentes extrínsecos contribuyen activamente a la barrera durante la respiración y los cambios de posición y de presión intraabdominal.⁶

El componente final de la barrera antirreflujo y el segundo componente del esfínter extrínseco es la MFE, conocida como membrana de Laimer. Fue mencionada por Cahagan en 1962 como una estructura que sirve como punto de referencia anatómico para identificar la unión gastroesofágica, así como una estructura de anclaje para mantener esta unión por debajo del diafragma. En los libros de texto de anatomía recientes, esta membrana se define como tejido areolar periesofágico que permite que el esófago se desplace a través del diafragma. Sin embargo, las características de esta estructura anatómica y su fisiología siguen siendo objeto de debate. En 1999, en un estudio realizado en 10 cadáveres, se observó que en los de mayor edad la MFE estaba atenuada o ausente, lo que puede explicar por qué algunos investigadores no han reconocido su existencia.⁷⁻¹⁰

En 2007, se realizó otro estudio anatómico que analizó 14 cadáveres en el que se observó que el diafragma estaba cubierto por la fascia endotorácica en su parte superior y por la fascia transversalis en su parte inferior. En todos los especímenes, estas dos capas de fascia se extendían como un puente entre el hiato esofágico y la capa muscular longitudinal del esófago, formando así la MFE, que se une al esófago como una «falda superior» a nivel de las cruras diafragmáticas. En 11 cadáveres, la parte de la membrana que es la continuación de la fascia transversalis estaba dividida en dos hojas, una superior y otra inferior; y en los otros tres, la fascia transversalis estaba ausente. La hoja inferior se curva hacia la porción abdominal del esófago y permanece unida a éste o al estómago y la hoja superior rodea las cruras diafragmáticas como una vaina y pasa a la cavidad torácica (Figura 1A). Los hallazgos histopatológicos de este estudio revelaron que la membrana está compuesta por abundantes fibras de colágeno y elastina orientadas de forma paralela con fibroblastos dispersos y está ricamente provista de vasos sanguíneos y terminaciones nerviosas periféricas.

La MFE es considerada un componente importante del esfínter esofágico inferior, ya que tiene una función estabilizadora del esófago distal en el hiato esofágico al limitar el desplazamiento superior de éste hacia la cavidad torácica, tirando del hiato hacia abajo, gracias a su retroceso elástico (Figura 1).^{3,11}

Varios estudios han informado que la MFE es una estructura de soporte importante en el tratamiento de la hernia hiatal y enfatizaron la importancia fisiológica del nivel donde se une al esófago.⁸

A nuestro criterio, uno de los puntos trascendentales es el hecho que la membrana frenoesofágica y la fascia

transversalis endotorácica y abdominal existen; algunos autores pretenden negarlo, aunque se encuentra ampliamente descrito por diversos anatomistas. Estos elementos ricamente inervados fijan al esófago y lo mantienen firme en su posición, interviniendo activamente durante el paso del alimento por el esófago; algunas técnicas quirúrgicas tienden a tratar de replicar estos elementos al fijar el fondo gástrico a los pilares (Toupet), otros fijan la unión gastroesofágica al ligamento arcuato (Lucius-Gill), todas las técnicas quirúrgicas actuales tienden a imitar la función estabilizadora de estos elementos con el esófago.

Estamos convencidos que la mejor técnica quirúrgica es la funduplicatura Nissen. En su ejecución, se disecciona la fascia transversalis endotorácica y diafragmática y la MFE, seccionando terminales nerviosas periféricas y quitando estos elementos de fijación esofágica (MFE y FTD), incrementando la posibilidad de lesión del nervio vago anterior y de su rama hepática y la eventual torsión del esófago abdominal en la realización de la funduplicatura de 360°.

En pacientes con hernia hiatal grande, estos elementos (fascia transversalis endotorácica y abdominal, la MFE y la FTD) son parte del saco herniario, por lo que fueron seccionados.

Nuestro equipo propone una modificación a esta técnica, que consiste en conservar la MFE y la FTD (estructuras de fijación esofágica) realizando solamente disección posterior de la FTD, con lo que se evita la sección de terminales nerviosas periféricas, lesión del nervio vago anterior y de su rama hepática, lo que disminuye la posibilidad de migración de la funduplicatura, síndrome dispéptico posfunduplicatura, dolor posoperatorio y disfagia debido a la menor manipulación de dichas estructuras. Nuestros resultados confirman esto, ya que los pacientes con preservación tuvieron significativamente menos dolor y disfagia (8.3 vs 33%); aunque no fue estadísticamente significativa, la diferencia es amplia y muestra tendencia estadística, por lo que pensamos que al incrementar el tamaño de la muestra esta diferencia alcanzaría significancia estadística.

CONCLUSIONES

Al preservar la membrana frenoesofágica y la fascia transversalis endotorácica y abdominal disminuye la disfagia, el dolor posoperatorio y los síntomas dispépticos posfunduplicatura, sin incremento en complicaciones, morbilidad ni tiempo quirúrgico.

Es una técnica segura y factible de realizar. Consideramos que se requieren estudios prospectivos de mayor tamaño aleatorizados para confirmar los beneficios de esta técnica.

REFERENCIAS

1. Guarner V, Barragán R, Hegewisch ME. La historia de las operaciones para el tratamiento del reflujo gastroesofágico. *Gac Méd Méx.* 1998; 134: 465-479.
2. Ellis FH. The Nissen fundoplication. *Ann Thorac Surg.* 1992; 54: 1231-1235.
3. Elmaleh HM, Elnabeel Mortada A, Khaled RA. Evaluation of anterior phrenoesophageal ligament preservation during hiatus hernia repair in laparoscopic sleeve gastrectomy as an anti-reflux measure. *J Laparoendosc Adv Surg Tech.* 2021; 31: 507-514. doi: 10.1089/lap.2021.0018.
4. Hutopila I, Ciocoiu M, Paunescu L, Copaescu C. Reconstruction of the phreno-esophageal ligament (R-PEL) prevents the intrathoracic migration (ITM) after concomitant sleeve gastrectomy and hiatal hernia repair. *Surg Endosc.* 2023; 37: 3747-3759. doi: 10.1007/s00464-022-09829-z.
5. Von Diemen V, Trindade EN, Trindade MR. Hiatal hernia and gastroesophageal reflux: Study of collagen in the phrenoesophageal ligament. *Surg Endosc.* 2016; 30: 5091-5098. doi: 10.1007/s00464-016-4858-1.
6. Andrews GW, Louie BE. The relationship of hiatal hernia and gastroesophageal reflux symptoms-two-sphincter hypothesis: a review. *Ann Laparosc Endosc Surg.* 2021; 6: 41.
7. Kwok H, Marriz Y, Al-Ali S, Windsor JA. Phrenoesophageal ligament re-visited. *Clin Anat.* 1999; 12: 164-170.
8. Apaydin N, Uz A, Evirgen O, Loukas M, Tubbs RS, Elhan A. The phrenico-esophageal ligament: an anatomical study. *Surg Radiol Anat.* 2008; 30: 29-36. doi: 10.1007/s00276-007-0279-0.
9. Dean C, Etienne D, Carpentier B, Gielecki J, Tubbs RS, Loukas M. Hiatal hernias. *Surg Radiol Anat.* 2012; 34: 291-299.
10. Gahagan T. A note on the Use of the phrenoesophageal ligament in the repair of hiatus hernia. *Henry Ford Hosp Med Bull.* 1962; 10: 569-572.
11. Daniels BT. The phrenoesophageal membrane. *Am J Surg.* 1965; 110: 814-817.