



Caso clínico

Variante tipo F de Blumgart y litiasis biliar con exploración del conducto hepático izquierdo resuelta por abordaje laparoscópico: reporte de caso

Blumgart type F variant and biliary lithiasis with left hepatic duct exploration resolved by laparoscopic approach: case report

Edgar Isidro Sánchez-Sampedro,* Jesús Alejandro Payán-Rosete,†
Erick Moreno-Delgado,§ Fanny Jocelyn Sánchez-Sampedro¶

* Hospital General Universitario Unidad Torreón «Dr. Joaquín del Valle Sánchez». México. ORCID: 0009-0008-1966-2190

† Hospital General de Tlaxcala «Lic. Anselmo Cervantes Hernández». México. ORCID: 0009-0001-3701-8891

§ Hospital General Universitario Unidad Torreón «Dr. Joaquín del Valle Sánchez». México. ORCID: 0009-0002-8539-0820

¶ Universidad Popular del Estado de Tlaxcala. México. ORCID: 0009-0006-9645-6345

RESUMEN

Introducción: el conocimiento de las variaciones de la vía biliar es fundamental para prevenir lesiones quirúrgicas durante la colecistectomía. La inserción anómala del conducto cístico al hepático derecho puede pasar desapercibida sin estudios diagnósticos adecuados. **Caso clínico:** paciente femenino de 87 años con dolor abdominal tipo cólico en hipocóndrio derecho, fiebre e intolerancia a la vía oral, sin ictericia. Presentó alteraciones bioquímicas compatibles con un patrón obstructivo. El ultrasonido reveló colelitiasis y coledocolitiasis sin dilatación de la vía biliar. Ante la discordancia clínico-radiológica, se realizó colecistectomía laparoscópica con colangiografía transoperatoria, identificándose una variante anatómica con inserción anómala del conducto cístico al hepático derecho, así como litiasis en el conducto hepático común. Se efectuó exploración de la vía biliar por el conducto hepático izquierdo y extracción de lito, destechamiento de un quiste hepático y colocación de sonda en T. La evolución fue satisfactoria, sin complicaciones. **Conclusiones:** este caso destaca la importancia del reconocimiento de las variantes anatómicas de la vía biliar para reducir la morbilidad quirúrgica. El abordaje laparoscópico, junto con la colangiografía transoperatoria, sigue siendo una herramienta fundamental para identificar anomalías y realizar una

ABSTRACT

Introduction: understanding biliary tract variations is essential to prevent surgical injuries during cholecystectomy. An anomalous insertion of the cystic duct into the right hepatic duct may go unnoticed without appropriate diagnostic imaging. **Case report:** an 87-year-old female presented with colicky abdominal pain in the right upper quadrant, fever, and oral intolerance, without jaundice. Laboratory findings were consistent with an obstructive pattern. Abdominal ultrasound revealed cholelithiasis and choledocholithiasis without biliary tract dilation. Due to clinical-radiological discordance, a laparoscopic cholecystectomy with intraoperative cholangiography was performed, identifying a biliary variant with anomalous insertion of the cystic duct into the right hepatic duct and a stone in the common hepatic duct. Exploration of the biliary tract through the left hepatic duct and stone extraction were carried out, along with deroofing of a hepatic cyst and placement of a T-tube. Postoperative recovery was satisfactory and uneventful. **Conclusions:** this case highlights the importance of recognizing biliary tract anatomical variations to reduce surgical morbidity. Laparoscopic approach, along with intraoperative cholangiography, remains a fundamental tool for detecting anomalies

Recibido: 08/05/2025. Aceptado: 23/06/2025.

Correspondencia: **Edgar Isidro Sánchez-Sampedro**

E-mail: cm_sanpedro@outlook.es

Citar como: Sánchez-Sampedro EI, Payán-Rosete JA, Moreno-Delgado E, Sánchez-Sampedro FJ. Variante tipo F de Blumgart y litiasis biliar con exploración del conducto hepático izquierdo resuelta por abordaje laparoscópico: reporte de caso.

Rev Mex Cir Endoscop. 2026; 27 (1-2): 54-57. <https://dx.doi.org/10.35366/122997>



intervención quirúrgica segura, especialmente en contextos complejos con anatomía aberrante.

Palabras clave: enfermedades del tracto biliar, procedimientos quirúrgicos del tracto biliar, colangiografía, litiasis biliar, caso clínico.

and enabling a safe surgical intervention, particularly in complex scenarios involving aberrant anatomy.

Keywords: biliary tract diseases, biliary tract surgical procedures, cholangiography, cholelithiasis, clinical case.

INTRODUCCIÓN

La anatomía de la vía biliar presenta una notable variabilidad. Estudios recientes indican que hasta el 53.9% de los pacientes exhiben variantes anatómicas en los conductos biliares extrahepáticos,¹ las cuales pueden tener implicaciones clínicas significativas, especialmente durante procedimientos quirúrgicos.² La identificación precisa de estas variantes es esencial para evitar complicaciones, por lo que la colangiografía transoperatoria adquiere importancia como método auxiliar diagnóstico.³

PRESENTACIÓN DEL CASO

Se trata de paciente femenino de 87 años de edad con antecedente de hipertensión arterial sistémica controlada, sin antecedentes quirúrgicos.

Es traída al servicio de urgencias por cuadro de 48 horas de evolución caracterizado por dolor abdominal tipo cólico en hipocondrio derecho, intolerancia a la vía oral y fiebre no cuantificada. Negaba ictericia, acolia o coluria. Había sido valorada previamente por médico de primer contacto, quien indicó tratamiento antimicrobiano no especificado, con mejoría parcial.

En la exploración física dirigida se evidenció ausencia de ictericia en escleras, abdomen plano con peristalsis presente, timpánico a la percusión, dolor a la palpación en hipocondrio derecho, signo de Murphy ausente, sin datos de irritación peritoneal.

Se solicitó estudio ultrasonográfico que reportó coledocolitiasis, quistes hepáticos simples y colelitiasis sin dilatación de la vía biliar (vesícula biliar de tamaño normal, pared de 3 mm, litiasis en su interior, colédoco de 12 mm con imágenes de litiasis en su interior, quistes hepáticos, el mayor en el segmento VII de 37 × 34 mm). Laboratorios sin datos de anemia ni leucocitosis (hemoglobina de 13.8 g/dL, leucocitos de 5.3 × 10³/μL), elevación discreta de bilirrubina total con patrón obstructivo y elevación de enzimas hepáticas (bilirrubina total de 1.3 mg/dL, bilirrubina directa 0.8 mg/dL, alanina aminotransferasa 111 UI/L, aspartato aminotransferasa 44.3 UI/L, fosfatasa alcalina 520 UI/L, gamma-glutamyl transferasa 946 UI/L).

Se solicitó colangiorresonancia con fines diagnósticos y terapéuticos, pero no se realizó por demoras en el proceso de autorización institucional.

Con base en la discordancia entre hallazgos clínicos y estudios de laboratorio e imagen se programó su manejo quirúrgico con el plan de colecistectomía laparoscópica y colangiografía transoperatoria.

Durante el transoperatorio, mediante laparoscopia, se identificó una variación de la vía biliar con inserción del conducto cístico al conducto hepático derecho (Figura 1); se realizó colecistectomía, así como colangiografía transoperatoria transcística, la cual evidenció un lito en el conducto hepático común (Figura 2). Debido al riesgo de lesión en el conducto contralateral por anatomía aberrante, se optó por conductotomía y exploración de la vía biliar a través de conducto hepático izquierdo con extracción de lito (Figura 3), al ser este abordaje el más seguro. Posteriormente, se colocó una sonda en T (debido a la variante anatómica y riesgo de estenosis posoperatoria) y se destechó un quiste hepático en el lóbulo derecho. Los hallazgos incluyeron una vesícula biliar de 12 × 6 cm con múltiples litos en su interior, conducto cístico de 4 mm, arteria cística posterior de 2 mm, lito de 12 mm

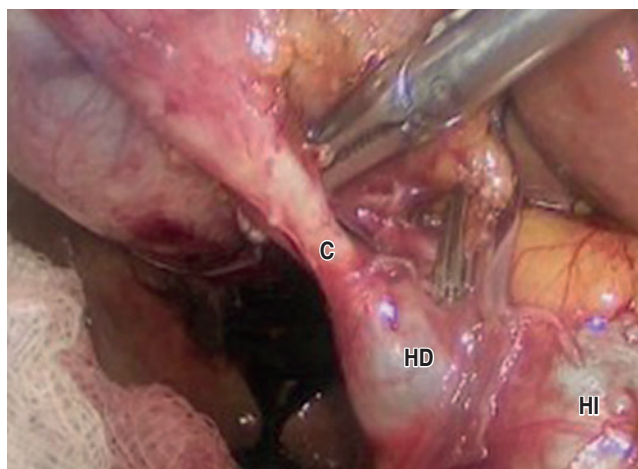


Figura 1: Abordaje laparoscópico. Se muestra inserción del conducto cístico a conducto hepático.

C = conducto cístico. HD = conducto hepático derecho. HI = conducto hepático izquierdo.

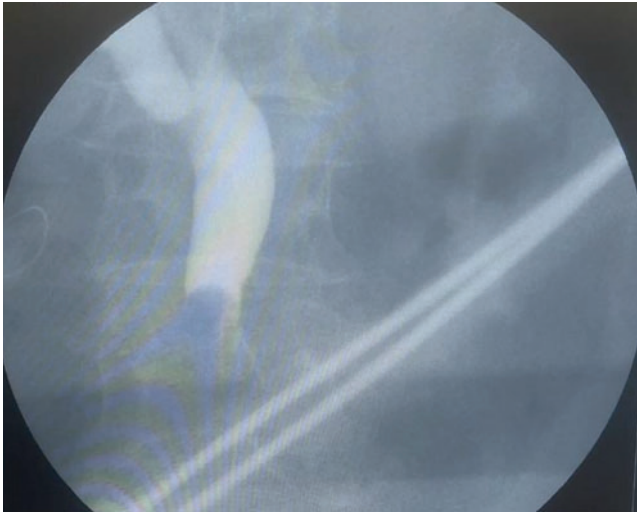


Figura 2: Colangiografía transoperatoria. Se evidencia lito en conducto hepático común.

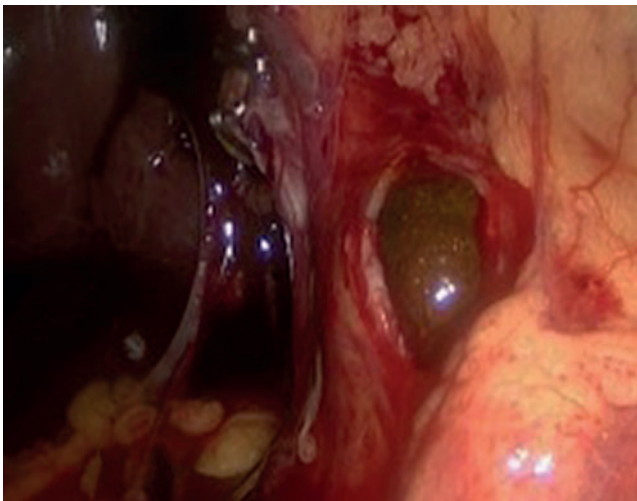


Figura 3: Conductectomía y exploración de la vía biliar por conducto hepático izquierdo con extracción de lito.

en conducto hepático común, quiste hepático en lóbulo derecho de 50 mL de contenido hialino (Figura 4), y una variación de la vía biliar con inserción del conducto cístico al conducto hepático derecho.

En el posoperatorio inmediato la paciente cursó afebril, tolerando la vía oral a las 8 horas, con uresis y evacuaciones presentes. Recibió tratamiento con antibioticoterapia a base de cefalosporina de tercera generación (cefotaxima 1 g vía intravenosa cada 12 horas) y analgésicos (paracetamol 1 g vía intravenosa cada 8 horas y ketorolaco 30 mg vía intravenosa cada 8 horas).

Durante las 48 horas del posoperatorio cursó favorablemente, por lo que se valoró su egreso con posterior seguimiento en consulta externa en siete días, sin presentar eventos adversos.

En el seguimiento ambulatorio a las dos semanas se realizó colangiografía de control que evidenció vía biliar sin defecto de llenado y adecuada colocación de sonda en T (Figura 5). A las dos semanas fue revalorada, con base en la adecuada evolución clínica se retiró la sonda en T y se egresó por mejoría a los 37 días del procedimiento. La paciente mantuvo buena adherencia y tolerancia al tratamiento durante todo el seguimiento clínico.

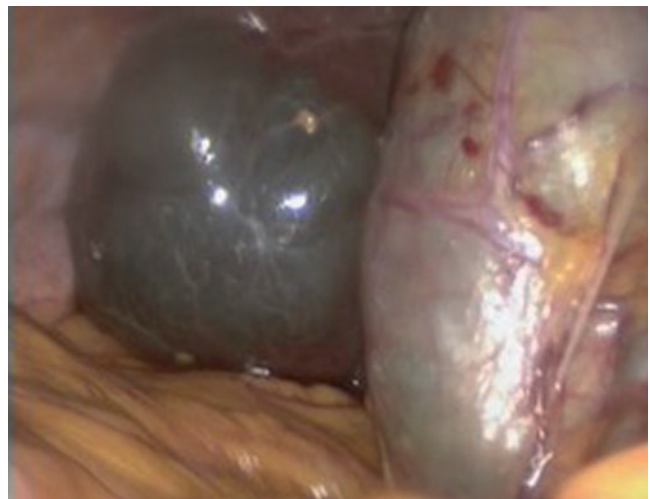


Figura 4: Quiste hepático en lóbulo derecho de 50 mL aproximadamente de contenido hialino.

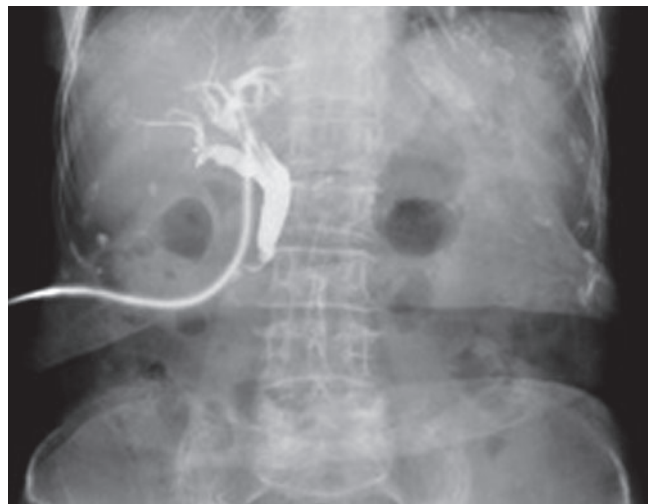

Figura 5: Colangiografía. Se observa vía biliar sin alteraciones sin defecto de llenado y adecuada colocación de sonda en T.

DISCUSIÓN

Las variantes anatómicas del árbol biliar son hallazgos frecuentes, pero clínicamente relevantes. Se estima una incidencia de hasta 58% en algunas series, siendo las alteraciones del conducto cístico las más comunes y clínicamente significativas.¹ La correcta identificación de estas variaciones durante procedimientos como la colecistectomía es fundamental, ya que su omisión puede incrementar la tasa de lesiones iatrogénicas.^{1,3}

En el presente caso se documentó una variante tipo F según la clasificación de Blumgart, caracterizada por la inserción del conducto cístico en el conducto hepático derecho.⁴ Este patrón, aunque infrecuente (reportado en aproximadamente 1.1% de los casos), se considera de alto riesgo quirúrgico, sobre todo si no se realiza una disección meticulosa del triángulo de Calot.⁵ Además, se ha observado que estas variantes son más difíciles de identificar en pacientes con antecedentes de inflamación crónica o edad avanzada.⁶

La decisión de realizar una conductotomía sobre el conducto hepático izquierdo en este caso respondió a una valoración intraoperatoria individualizada, con el objetivo de evitar lesiones sobre estructuras aberrantes y permitir un acceso controlado a la vía biliar. Aunque esta maniobra no está ampliamente reportada como estándar en la literatura revisada, ha sido descrita como una alternativa válida en contextos de anatomía compleja cuando el acceso habitual no es seguro.⁷ La colocación de una sonda en T fue igualmente justificada por el riesgo potencial de estenosis posoperatoria, siendo una práctica recomendada ante hallazgos anatómicos que elevan el riesgo de complicaciones biliares.⁵ En esta paciente, se documentó colangiografía posoperatoria de control que evidenció la adecuada colocación de la sonda en T, sin fugas ni estenosis, confirmando la integridad de la vía biliar.

La fortaleza principal de este caso radica en la descripción detallada del abordaje quirúrgico adaptado a una variante anatómica poco común, lo cual representa una aportación clínica relevante. Aporta evidencia práctica sobre cómo decisiones intraoperatorias individualizadas, basadas en el conocimiento anatómico profundo, pueden conducir a un desenlace favorable incluso sin imagenología preoperatoria avanzada como colangiografía por resonancia magnética.⁸

Como limitación, se reconoce que se trata de un solo caso clínico, sin reconstrucción tridimensional preoperatoria. No obstante, este escenario refleja con fidelidad

situaciones comunes en entornos donde el acceso a imagenología especializada puede ser limitado.

CONCLUSIONES

Las variantes anatómicas de la vía biliar requieren un enfoque quirúrgico individualizado y una vigilancia intraoperatoria meticulosa. Este caso demuestra que, ante configuraciones anatómicas inusuales, la estrategia quirúrgica debe priorizar la seguridad del paciente, con adaptaciones técnicas como abordajes alternativos y drenajes profilácticos. La experiencia del cirujano y la atención a los detalles anatómicos son claves para evitar complicaciones y lograr una evolución posoperatoria favorable. El conocimiento de las variaciones de la vía biliar toma importancia con el fin de evitar su lesión y con ello disminuir la morbimortalidad asociada, así como el uso de auxiliares diagnósticos como la colangiografía transoperatoria, lo cual tiene significancia en la reducción de lesiones, identificación de patología asociada como litiasis y la adecuada disección de la misma.

REFERENCIAS

1. Jarrar MS, Masmoudi W, Barka M, Chermiti W, Zaghouani H, Youssef S et al. Anatomic variations of the extrahepatic biliary tree. A monocentric study and review of the literature. *Tunis Med.* 2021; 99: 652-661.
2. Kartal M. Anatomical variations of the biliary system. *Med J Eur.* 2024; 1: 1-5.
3. Yason K, Gonza KG, Michael O, William B, Munabi I, Michael K. Anatomical variations of the gallbladder and bile ducts: an MRI study. *Int J Hepatol.* 2024; 2024: 3877814. doi: 10.1155/2024/3877814.
4. Blumgart LH. *Surgery of the liver, biliary tract and pancreas.* 6th ed. Philadelphia: Elsevier; 2021.
5. Fang CH, You J, Huang J, Wu LM. Anatomical variations of the biliary tree found by magnetic resonance cholangiopancreatography. *World J Gastroenterol.* 2022; 28: 58-68. doi: 10.3748/wjg.v28.i1.58.
6. Choi JW, Kim TK, Kim KW, Park SH, Kim PN, Kim AY et al. Anatomic variation in intrahepatic bile ducts: Analysis of cholangiograms in 300 living liver donors. *Korean J Radiol.* 2023; 24: 45-52. doi: 10.3348/kjr.2022.0581.
7. Bhandari S, Bathini R, Sharma A, Maydeo A. Challenges in the management of hepatic duct stones with aberrant biliary anatomy: role of cholangioscopy. *Endosc Int Open.* 2022; 10: E195-E202. doi: 10.1055/a-1667-7457.
8. Park JH, Lee DH, Kim YH, Jeong SU. MRCP for detecting aberrant biliary anatomy in candidates for living donor liver transplantation. *Korean J Radiol.* 2021; 22: 1612-1621. doi: 10.3348/kjr.2020.1234.