

Presentación de casos

Universidad de Ciencias Médicas "Dr. Faustino Pérez Hernández" Sancti Spíritus
Hospital General Universitario "Camilo Cienfuegos" Sancti Spíritus

Trauma craneofacial por arma de fuego. Presentación de casos.

Dr. Jorge Félix Companioni Rosildo¹, Dr. Marcos M. Perez Ferreira¹, Dr Orelvis González González¹, Dr Robert Méndez Fagúndez²

Especialista de 1^{er} grado en Neurocirugía. Profesor Instructor. Hospital General Universitario "Camilo Cienfuegos" Sancti Spíritus. Cuba¹
Residente de Neurocirugía²

resumen

Fundamento: En Cuba las heridas craneofaciales por arma de fuego son poco frecuentes y en el Hospital General Camilo Cienfuegos de Sancti Spíritus en 12 años se han operado solo dos casos. **Presentación de casos:** Se describe la experiencia en el manejo de dos casos: uno operado por un especialista en cirugía maxilofacial y un neurocirujano y el segundo no fue operado inicialmente sino posteriormente debido a síntomas y signos relacionados con el cuerpo extraño. **Conclusiones:** Las armas con proyectiles de baja velocidad, no deben ser subestimadas, pueden poner en riesgo la vida, causar sepsis e invalidez. La severidad y localización de las heridas indican tipo de manejo y técnica quirúrgica a emplear en cada paciente.

DeCS: HERIDAS POR ARMA DE FUEGO / complicaciones; TRAUMATISMOS CRANEOCEREBRALES / cirugía; TRAUMATISMO FACIALES / cirugía

Palabras claves: Heridas por arma de fuego, proyectiles de baja velocidad, tratamiento quirúrgico

INTRODUCCIÓN

En Cuba las heridas craneofaciales por arma de fuego son poco frecuentes y existen escasas publicaciones sobre este tema. Casi la totalidad de los casos ocurre en hombres; generalmente por suicidio; homicidio o accidentes¹. En Sancti Spíritus, estas heridas también son muy poco frecuentes y se han operado solamente dos casos en este servicio de Neurocirugía desde que se fundó hace 20 años. El objetivo de este reporte es describir el manejo y la evolución de estos casos lo que servirá de referencia para futuros traumas de este tipo a enfrentar en lugares donde son más frecuentes las heridas por arma de fuego.

PRESENTACIÓN DE CASOS

Caso número 1

Paciente masculino que trató de suicidarse y se disparó desde la región submentoneana hacia arriba en dirección al encéfalo con una pistola makarov con cartuchos 9 x 18 mm. Se recibió en Cuerpo de Guardia (CG) sangrando por regiones oral y nasal. Luego de detener el sangramiento con medidas compresivas fue examinado, estaba con tendencia al sueño, se quejaba de cefalea, tenía una puntuación por la escala de Glasgow de 14 puntos, con pupilas isocóricas y reactivas. Se le realizaron radiografías simple de cráneo y macizo facial de urgencia, demostrándose el daño del proyectil en todo su trayecto, que comenzaba en región submentoneana atravesando los planos de piel; tejido celular subcutáneo; músculos submandibulares y seccionando en dos la lengua en su porción anterior y media dañando paladar duro; región maxilar izquierda y seno frontal en su paredes anterior y posterior izquierdas, con ruptura de duramadre y alojamiento del proyectil en región frontobasal izquierda. Se programó una operación de urgencia. Se realizó esquirlotomía de pequeños fragmentos de huesos desprendidos de la rama inferior de la mandíbula y paladar duro y suturó íntegramente la lengua dejando drenaje postquirúrgico. Bajo anestesia general endotraqueal, se colocó al paciente, en decúbito supino y cabeza en posición neutral en un cabezal en herradura; se planificó extensión de la incisión desde región ciliar derecha hasta la región ciliar izquierda y en forma de V abierta hacia arriba; se incidió y decoló por planos. Se trepanó la pared anterior derecha no dañada del seno frontal y se levantó la pared anterior izquierda dañada, se llegó a pared posterior izquierda fracturada, se realizó esquirlotomía y se amplió abertura de duramadre, se desbridó orificio de entrada y se irrigó con suero fisiológico. A pocos milímetros de profundidad en la masa encefálica frontal izquierda se encontró un proyectil convexo en la punta y plano en la base, el cual fue extraído. Se realizó hemostasia y toilette de la herida, se cerró herméticamente la duramadre y se reconstruyó la pared posterior dañada del seno frontal con periostio y poliuretano, se cerró por planos dejando drenaje en el lecho quirúrgico. El paciente quedó con parestesias craneofaciales y cefalea postoperatoria y fue egresado 30 días después con seguimiento por consulta externa, tratamiento anticonvulsivante y fisioterapia. En las primeras consultas se mantenían la cefalea y las parestesias. Con tratamiento sintomático mejoró.

Caso número 2

Paciente masculino que a la edad de 18 años estaba jugando con un amigo y le dispararon a quemarropa con un fusil deportivo de baja velocidad, con mecanismo de cámara de aire y proyectiles de 5.5 mm en forma de copa, convexo en la punta y cóncavo en la base que le penetró por región temporal izquierda por debajo del arco cigomático hacia arriba en dirección al encéfalo atravesando la fosa infratemporal, músculo y hueso temporales y penetró en la cavidad craneana en la base de cráneo media izquierda (figuras 1,2). El paciente presentaba un examen neurológico normal después de controlado el sangramiento y estaba con cefalea de ligera intensidad. El médico decidió basado en el examen físico del paciente y al ver en las radiografías de cráneo el proyectil, inmediatamente por dentro de la tabla interna no operar al paciente e indicarle tratamiento sintomático. Después de doce meses del trauma el paciente fue recibido en cuerpo de guardia con toma del estado general, cefalea intensa, fiebre alta y vómitos, los familiares refirieron que había tenido convulsiones. Al examen físico del paciente se notaba con toma del estado general; consciente, pero algo irritado; el fondo de ojo estaba normal y el Glasgow en 15 puntos. Se le realizaron complementarios sanguíneos de urgencia y el leucograma mostraba leucocitosis a predominio de segmentados. Se le realizó punción lumbar y el líquido cefalorraquídeo estaba normal, se le hicieron radiografías de cráneo y se observó el proyectil por dentro de la tabla interna del temporal en fosa media izquierda, se realizó TAC de urgencia y se observó imagen hiperdensa yuxtaduralmente con interferencias por el artefacto metálico a ese nivel

(figura 3), se decidió operar de urgencia. Se realizó una craneotomía osteoplástica con abordaje subperiosteosubtemporal izquierdo con incisión acciforme hacia delante extendiéndose desde un centímetro por debajo del arco cigomático izquierdo ascendiendo verticalmente e inmediatamente por delante del conducto auditivo externo (CAE), girando hacia delante atravesando región temporal izquierda y terminando inmediatamente por detrás de la línea de implantación del pelo. Se realizó colgajo de piel y tejido celular subcutáneo hacia abajo. La fascia del músculo temporal, el arco cigomático y la escama del temporal con el periostio se incluyeron en otro colgajo. La sección del arco en ambos extremos se realizó previa pequeña incisión lineal de las capas interna y externa en que se desdobra la fascia del músculo temporal a nivel del borde superior del arco cigomático y se empleó para ello la sierra de Gigli. Se realizaron cuatro agujeros de trépano a nivel de la escama del temporal, dos agujeros en la escama por encima de la proyección del arco cigomático; uno tercero más alto y posterior a nivel de la escama por debajo de la unión temporoparietal y un cuarto trépano a nivel del pterion. De uno a otro agujero de trépano se colocó la sierra de Gigli con un conductor de sierra y se seccionó el hueso. La escama del temporal con su músculo y el arco cigomático incluido se dispuso hacia abajo en forma de una bisagra y se llegó al espacio epidural donde se observó la entrada del proyectil que había atravesado la duramadre. Al abrir duramadre en forma estrellada, se encontró el proyectil irritando la corteza del lóbulo temporal izquierdo, había secreción seropurulenta subdural escasa y se eliminó, se extrajo el proyectil se desbridó el trayecto se realizó toilette y cierre hermético de la duramadre, se recolocaron los colgajos y el cigoma se fijó perforando con drill a uno y otro lado de sus extremos fijos y seccionados del arco y uniéndolo con alambres de acero quirúrgico de 0.8 mm de diámetro. El resto de la operación se terminó de forma convencional, dejando drenaje epidural y subgaleal. El paciente estuvo 25 días en sala de neurocirugía con tratamiento antibióticos, anticonvulsivantes, analgésicos y cura diaria en la herida. No presentó complicaciones, se le dio el egreso y se siguió por consulta externa. En las primeras consultas se quejaba de cefalea, parestesias faciales y sensación de desmayo. Todo este complejo sintomático acompañado de un examen físico, electroencefalograma normales y la TAC de cráneo que fue también normal (figura 4). La sintomatología fue desapareciendo con tratamiento sintomático.

DISCUSIÓN

Las HPF de la región craneal tienen mayor incidencia en varones y los proyectiles de baja velocidad (velocidad inicial menor de 600 metros por segundo) tienen mecanismos de producción de daño cerebral de menor magnitud, pero similares a los de alta velocidad². En los dos casos se presentaron mecanismos de laceración; cavitación temporal y extravasación de sangre. Con un examen físico adecuado y bien estructurado se demostró el grado de amenaza para la vida del paciente³. Ambos pacientes tenían un puntaje alto por la escala de Glasgow la cual, se correlaciona bien con la severidad de la lesión, así como la combinación de esta misma escala con el examen neurológico^{1,4}. Se indicó en ambos casos tratamiento antibiótico antes y después operar ya que después de una herida craneal penetrante por arma de fuego este tipo deben usarse antibióticos de amplio espectro lo más rápido posible ya sean endovenosos o por vía oral porque generalmente los proyectiles de baja velocidad no se auto esterilizan con el disparo como pudiera ocurrir en los de alta velocidad⁵. Las HPF a la región craneal por intento suicida, como en el primer caso, generalmente terminan con la vida del paciente². Este caso tenía inicialmente factores que en contra de la buena evolución del paciente como la localización de la herida y la lesión de hemisferio dominante pero; también tuvo factores a favor de la buena evolución como el puntaje elevado por la escala de Glasgow y el examen neurológico al ingreso; la edad; el tiempo para la operación (menos de una hora) y las medidas enérgicas para evitar el aumento de la presión intracraneal y de la Tensión Arterial¹; así como, una vez decidido el tratamiento quirúrgico, la técnica neuroquirúrgica seleccionada para minimizar el daño sobre añadido. No se contaba con TAC en Sancti Spíritus cuando se atendió este paciente por lo que la planificación del acto

quirúrgico estuvo basada en el examen neurológico y el resultado de las radiografías del paciente. La mayoría de las HPF por rifles con mecanismo de aire se presentan en niños y adolescente, como en el segundo caso. Estas, cuando no comprometen la vida del paciente, pueden ocasionar severos daños⁵. Por el estado neurológico normal al ingreso, y por interpretarse de las radiografías y la TAC de cráneo que el proyectil se encontraba atrapado en el hueso temporal sin interesar el encéfalo y sus estructuras, el especialista que inicialmente lo valoró decidió no operar. El desbridamiento del trayecto de la herida parece no tiene efecto tan significativo en el resultado final. Desde tiempos remotos; una desbridación de todo el trayecto y la extracción de la bala no siempre fueron recomendables a no ser que además de que, el proyectil, amenace la vida del paciente, éste sea fácilmente accesible para el cirujano accesible^{6,7}. Doce meses después el paciente presentaba síntomas y signos relacionados con el cuerpo extraño intracraneal: cefalea, fiebre alta, vómitos y toma del estado general. Al repetirle la TAC de cráneo se interpretó que el proyectil, a pesar de que la imagen se visualizaba con interferencia, parecía estar subdural o intracerebral y podía accederse a él con moderado grado de dificultad. Basado en esto se decidió operar de urgencia para eliminar el cuerpo extraño y la sepsis que este pudiera estar ocasionando así como garantizar un cierre hermético de la duramadre⁸. A pesar de que pasó meses sin complicaciones cuando fue recibido en cuerpo de guardia por segunda ocasión ya se manifestaban una serie de factores que entorpecieron la evolución satisfactoria del paciente; estos eran: el trayecto del proyectil no esterilizado; la cavitación temporal inicial y la localización de la lesión en el hemisferio dominante. A favor de la buena recuperación estuvo el Glasgow del paciente, el examen neurológico normal, la edad, las medidas pre y posquirúrgicas; así como la técnica quirúrgica empleada.

CONCLUSIONES

Las armas de con proyectiles de baja velocidad, no deben ser subestimadas porque pueden poner en riesgo la vida, causar sepsis e invalidez. La severidad y localización de las heridas indican el tipo de manejo y técnica quirúrgica a emplear en cada paciente.

BIBLIOGRAFÍA

1. Salas Rubio JH. Traumatismo craneoencefálico: Temas. Ed. Científico-Técnica. La Habana, 2006.
2. [Lichte P](#), [Oberbeck R](#), [Binnebösel M](#), [Wildenauer R](#), [Pape HC](#), [Kobbe P](#). A civilian perspective on ballistic trauma and gunshot injuries. Scand J Trauma Resusc Emerg Med. 2010 Jun 17; 18:35. Disponible en: <http://www.ncbi.nlm.nih.gov/pmc/articles/PMC2898680/?tool=pubmed>
3. American College of Surgeons Committee on Trauma. Advanced Trauma Life Support for Doctors, ATLS Student Course Manual. 8th ed. Chicago: American College of Surgeons. 2008. p. 13-24
4. Hubschmann O, Shapiro K, Baden M, Shulman K. Craniocerebral gunshot injuries in civilian practice-prognostic criteria and surgical management: experience with 82 cases. J Trauma. 1979 Jan; 19:6-12.
<http://preview.ncbi.nlm.nih.gov/pubmed?term=3.%09Hubschmann%20O%2C%20Shapiro%20K%2C%20Baden%20M%2C%20Shulman%20K.%20Craniocerebral%20gunshot%20injuries%20in%20civilian%20practice-prognostic%20criteria%20and%20surgical%20management%3A%20experience%20with%2082%20cases.%20J%20Trauma.%201979%3B19%3A6%E2%80%9312.%20>
5. Syed Abad, Ian DS McHenry, Lachlan M Carter, and David A Mitchell. Carotid artery injury from an airgun pellet: a case report and review of the literature. Head Face Med. 2009 Jan; 5:3. Disponible en:

<http://preview.ncbi.nlm.nih.gov/pubmed?term=Carotid%20%20%20%20%20%20%20%20%20%20%20%20%20%20artery%20injury%20from%20an%20airgun%20pellet%3A%20a%20case%20report%20and%20review%20of%20the%20literature>

6. [Udosen AM](#), [Etiuma AU](#), [Ugare GA](#), [Bassey OO](#). Gunshot injuries in Calabar, Nigeria: an indication of increasing societal violence and police brutality. *Afr Health Sci*. 2006 Sep; 6 (3):170-2. Disponible en: <http://www.ncbi.nlm.nih.gov/pmc/articles/PMC1831886/?tool=pubmed>
7. [Manring MM](#), [Hawk A](#), [Calhoun JH](#), [Andersen RC](#). Treatment of War Wounds: A Historical Review. *Clin Orthop Relat Res*. 2009 Aug;467 (8):2168-91. Disponible en: <http://preview.ncbi.nlm.nih.gov/pmc/articles/PMC2706344/?tool=pubmed>
8. [Kühne CA](#), [Zetl RP](#), [Baume B](#), [Vogt FM](#), [Taeger G](#), [Ruchholtz S](#), [Stolke D](#), [Nast-Kolb D](#). [Penetrating gunshot injuries to the head and brain. Diagnosis, management and prognosis] *Unfallchirurg*. 2007 Apr;110 (4):341-9. Disponible en: <http://preview.ncbi.nlm.nih.gov/pubmed/17364161>

summary

Craniofacial trauma caused by a gunshot. Case report.

Background: In Cuba craniofacial injuries caused by shotguns are rare, and at the Camilo Cienfuegos General Hospital of Sancti Spiritus only two cases have been operated in 12 years. **Case Presentation:** An experience in the management of two cases is described: one operated by a specialist in maxillofacial surgery and a neurosurgeon and the second was not operated initially but later due to symptoms and signs related to the foreign body. **Conclusions:** The weapons of low-velocity projectiles should not be underestimated as they may endanger life, cause sepsis and disability. The severity and location of the wounds indicate the type of management and surgical technique used in each patient.

MeSH: WOUNDS, GUNSHOT / complications, CRANIOCEREBRAL TRAUMA / surgery, FACIAL INJURIES / surgery

Key words: Gunshot wounds, low-velocity projectiles, surgical treatment

anexos

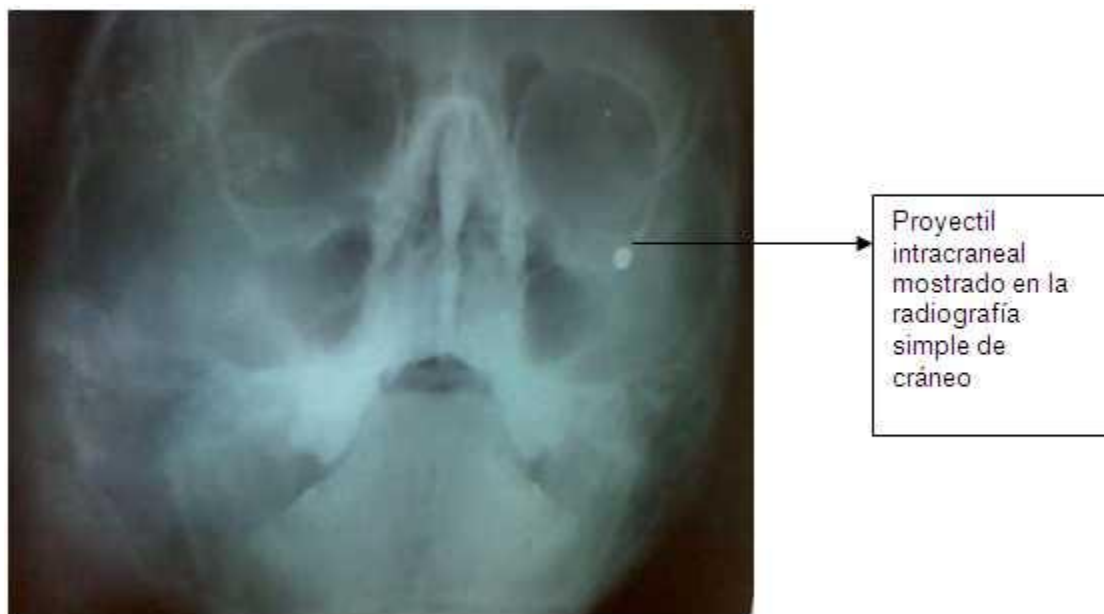


Figura 1

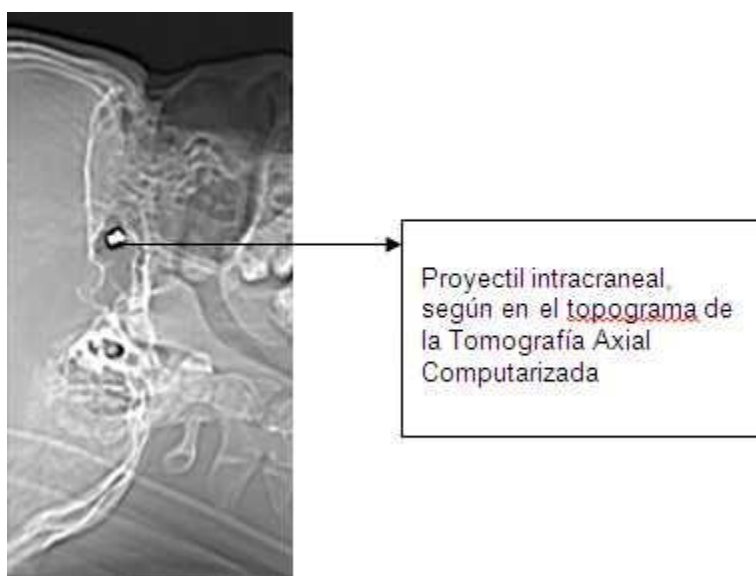


Figura 2

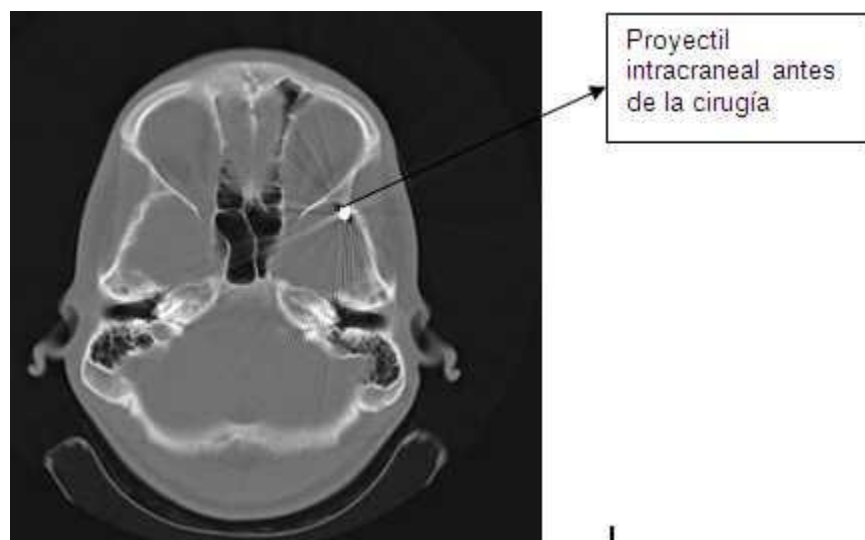


Figura 3

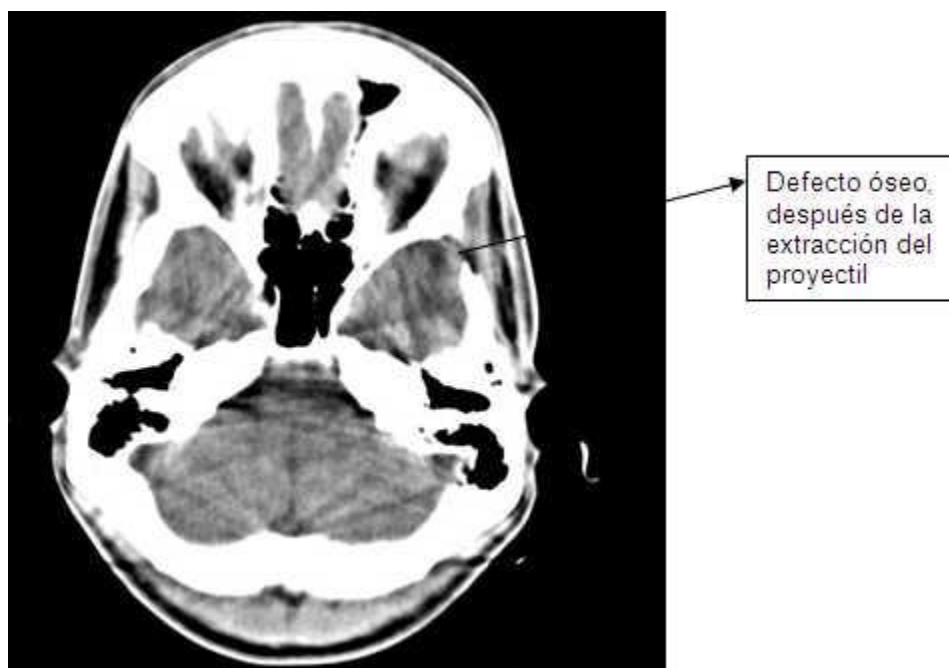


Figura 4