

## Presentación de casos

Universidad de Ciencias Médicas "Dr. Faustino Pérez Hernández" Sancti Spíritus, Cuba  
Hospital General Universitario "Camilo Cienfuegos" Sancti Spíritus, Cuba

## Melanoma corioideo. A propósito de 3 casos.

**Dra. Ydarmes de la Caridad Castro Pacheco<sup>1</sup>, Dra. Miriam Rodríguez Rodríguez<sup>2</sup>, Dra. Melva Ruíz Pérez<sup>2</sup>, Dra. Esther Díaz Guzmán<sup>2</sup>**

Especialista de 1<sup>er</sup> grado en Oftalmología. Máster en Longevidad Satisfactoria. Profesor Instructor. Hospital General Universitario "Camilo Cienfuegos" Sancti Spíritus, Cuba <sup>1</sup>  
Especialista de 2<sup>do</sup> grado en Oftalmología. Máster en Longevidad Satisfactoria. Profesor Auxiliar. Hospital General Universitario "Camilo Cienfuegos" Sancti Spíritus, Cuba <sup>2</sup>

## RESUMEN

**Fundamento:** EL melanoma de coroides es el tumor intraocular primario más frecuente en adultos, con un predominio en el sexo masculino y en la raza blanca, aparece entre la quinta y la octava década de la vida. Es de interés el estudio y reporte de estos tumores que aunque son poco frecuentes tienen alta malignidad y son metastizante; aparecen con variabilidad en síntomas y signos, así como con cambios en las variables epidemiológicas. **Presentación de casos:** La presentación de caso está basada en tres pacientes femeninas, las cuales fueron remitidas a la consulta de retina del centro oftalmológico de la provincia de Sancti- Spíritus en el mes de febrero del año 2011 en un período de tiempo no mayor de quince días por las causas siguientes: el primer y segundo caso por un desprendimiento de retina, en el primer caso en ojo derecho y en el segundo en ojo izquierdo y el tercer caso por hemianopsia en ojo derecho. Después de realizado el examen oftalmológico se sospechó el diagnóstico de tumor corioideo, se realiza interconsulta con medicina interna y se remiten al instituto de oncología, donde queda confirmado el diagnóstico de tumor corioideo. **Conclusiones:** Los tres casos clínicos se presentaron en el sexo femenino; cuando el diagnóstico no es en etapas iniciales el pronóstico para los pacientes es muy sombrío. El tratamiento indicado fue la enucleación por las características que presentaron estos tumores.

**DeCS:** MELANOMA/diagnóstico; NEOPLASIAS DE LA COROIDES/diagnóstico; ENUCLEACIÓN DEL OJO

## INTRODUCCIÓN

Los tumores primarios del tracto uveal más frecuentes son los melanomas<sup>1</sup>, en dependencia de la estructura anatómica afectada existen tres tipos: melanoma de iris, melanoma de cuerpo ciliar y melanoma de coroides, de ellos un 10% son del cuerpo ciliar, un 5% del iris y el 85% corresponde al de coroides<sup>2,3</sup>. Internacionalmente se estima una incidencia de seis casos por millón<sup>4,5</sup>. La incidencia anual en Cuba es aproximadamente de 15 a 20 pacientes al año y según el Registro Nacional del Cáncer constituye el 6% de todos los melanomas del resto del organismo<sup>4</sup>.

Pueden producir metástasis hematógica en cualquier momento y presentar glaucoma como manifestación tardía, extenderse a tejidos oculares adyacentes o hacia el exterior del ojo a través de los conductos escleróticos o por invasión intravascular<sup>6,7</sup>.

El melanoma coroidal oftalmológicamente puede aparecer de las siguientes formas: asintomático, sospechándose el diagnóstico por un examen oftalmológico de rutina o puede el paciente aquejar una disminución de la agudeza visual o un defecto en el campo visual; otra forma de presentación es que en una tercera parte los pacientes se quejan de la presencia de fotopsias muy breves que atraviesan el campo visual dos o tres veces al día<sup>1</sup>.

La importancia en el estudio y reporte de estos casos clínicos, está dada por lo infrecuentes que son estos tumores y por sus características agresivas y metastizantes, además de tener diferentes formas de aparición y cambios en algunas de sus variables epidemiológicas.

**REPORTE DE CASO:** Se presentan tres casos clínicos

### Caso No 1

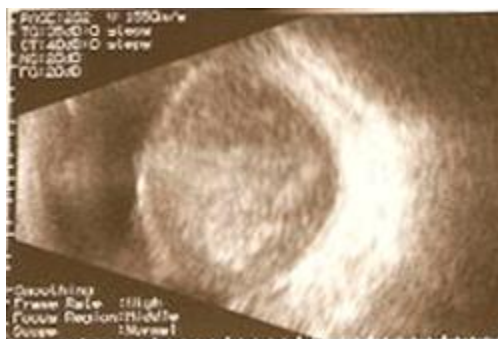Paciente femenina de 53 años, aparentemente sana, que fue remitida a la consulta de retina por sospecha de desprendimiento de retina de OD. Examen Oftalmológico:

**AV: OD:** 0.1 C/C **OI:** 1.0 C/C

**M: OD:** Disminución del reflejo rojo naranja **OI:** Transparentes

**FO: OD:** lesión temporal inferior rodeada de desprendimiento exudativo de retina. **OI:** Normal

**Figura 1. Ecografía en modo b de melanoma de coroides**



## Caso No 2

Paciente femenina de 74 años, aparentemente sana, que fue remitida a la consulta de retina por sospecha de desprendimiento de retina del ojo izquierdo.

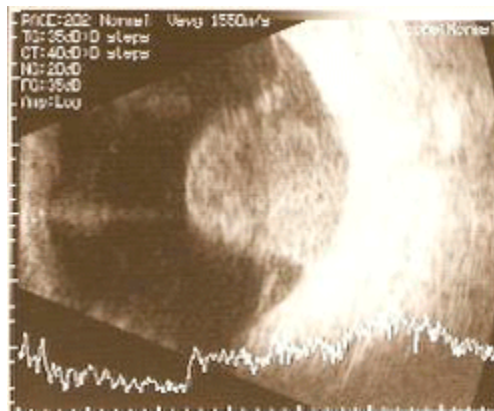
Examen Oftalmológico:

**AV: OD:** 0.8 c/c **OI:** 0.3 c/c

**M: OD:** Opacidad incipiente del cristalino **OI:** Disminución del reflejo rojo naranja en la mirada superior.

**O: OD:** normal. **OI:** lesión tumoral superior que eleva la retina, de color carmelita con hemorragias retinianas a su alrededor.

**Figura 2. Ecografía en modo a y b de melanoma de coroides**



## Caso No 3

Paciente femenina de 62 años, aparentemente sana, que acude a la consulta de retina por hemianopsia del ojo derecho.

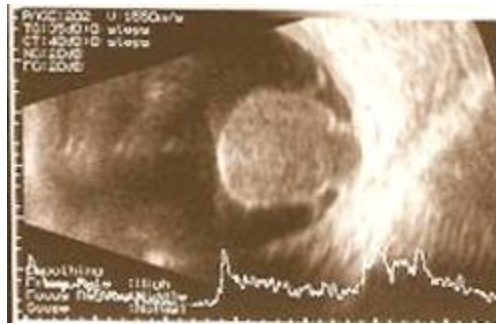Examen oftalmológico:

**AV: OD:** 0.1 (0.8 angular) **OI:** 0.9 C/C

**M: OD:** Disminución del RRNF de la mitad izquierda **OI:** transparentes

**FO: OD:** Con lesión nasal inferior pediculada, de color marrón, rodeada de desprendimiento exudativo de retina **OI:** Normal

**Figura 3. Ecografía en modo a y b de melanoma de coroides en forma de hongo**



### **Conducta seguida:**

Los pacientes fueron enviados al instituto de oncología, corroborándose el diagnóstico de melanoma corioideo, decidiéndose conducta quirúrgica enucleación y biopsia de los globos oculares.

Resultados histológicos:

**Caso 1:** melanoma de coroides de células epitelioides, mal diferenciadas y con siembra en nervio óptico (pronóstico muy reservado).

**Caso 2:** melanoma de coroides de células fusiformes, bien diferenciadas. (pronóstico reservado)

**Caso 3:** melanoma de coroides de células fusiformes, bien diferenciadas. (pronóstico reservado)

### **DISCUSIÓN**

El tumor corioideo tiene una incidencia mayor en el hombre y un predominio en personas de piel blanca<sup>2,4,5</sup>, sin embargo los casos presentados en el estudio fueron en el sexo femenino, lo cual demuestra que pueden existir cambios en las variables epidemiológicas. La edad de presentación de los casos reportados en el estudio coincide con la bibliografía revisada<sup>1,5</sup>.

En estadios iniciales puede aparecer como progresión de un nevo corioideo plano en el polo posterior pero en etapas más avanzadas de la enfermedad se caracteriza por una masa en forma de cúpula sobreelevada y subretiniana, de color marrón o gris (puede ser moteado con pigmento marrón oscuro o negro, o puede ser prácticamente amelanótico)<sup>1</sup>. A medida que el tumor crece puede atravesar la membrana de Bruch y adquirir un aspecto en forma de hongo<sup>8,9</sup>.

Es común un desprendimiento exudativo secundario que no debe confundirse con un desprendimiento primario regmatógeno, otros signos que se asocian a veces son la presencia de pliegues corioides, hemorragias alrededor de la masa tumoral. En estos ojos puede aparecer hipertensión ocular, cristalino opacificado y proceso inflamatorio intraocular. En los casos expuestos estuvo presente el desprendimiento exudativo de retina y zonas de hemorragias alrededor de la lesión.

El diagnóstico se establece, elaborando una historia clínica minuciosa, biomicroscopía con lámpara de hendidura, oftalmoscopia indirecta y la ecografía como medio diagnóstico más exacto para precisar localización, extensión y tamaño de la lesión. Otros estudios como la angiografía fluoresceínica,

Tomografía Axial Computarizada, Resonancia Magnética Nuclear y la Biopsia por aspiración con Aguja Fina son útiles para complementar el diagnóstico<sup>10</sup>.

Los casos presentados en el trabajo llegaron a consulta oftalmológica en estadios avanzados, al comparar lo observado en el examen oftalmológico con los resultados del estudio histológico, incluso el primer caso poseía siembra de células tumorales en el nervio óptico.

El melanoma corioideo se diagnostica en sus etapas iniciales, lo cual se logra con un examen oftalmológico completo, es una enfermedad maligna que se localiza en el ojo y sino se diagnostica en sus primeros estadios puede metastatizar estructuras cercanas y distantes como hígado y pulmones, por eso la importancia de una exploración clínica general que también ayudaría a excluir una metástasis corioidea, esta puede ocurrir a partir de los bronquios en ambos sexos y de las mamas en caso de las mujeres, en ocasiones el primitivo se encuentra en el riñón o en el tracto gastrointestinal<sup>2</sup>. El pronóstico de los pacientes con este tumor siempre es reservado por la alta malignidad. La elección del tratamiento es compleja y debe adaptarse de forma individual a cada paciente valorando tamaño, localización, actividad del tumor, estado del otro ojo, salud general del paciente. La enucleación sigue siendo un recurso importante en el tratamiento del melanoma corioideo ya que la metástasis en este tipo de neoplasia sigue siendo muy elevada y la sobrevivencia de estos pacientes incluso después de este proceder se relaciona con el tamaño del tumor.

## CONCLUSIONES

El melanoma corioideo se sigue diagnosticando en la provincia de Sancti Spíritus, apareció en pacientes femeninas, los casos expuestos demuestran que cuando el diagnóstico no es en etapas iniciales el pronóstico para los pacientes es muy sombrío lo cual se corrobora con los estudios histológicos. El tratamiento en los casos clínicos expuestos fue la enucleación.

## BIBLIOGRAFÍA

1. Kanski JJ. Oftalmología clínica. 5ta ed. Barcelona: Edite Casanova; 2004. p. 332-41.
2. Kaiserman I, Anteby I, Chowers I, Blumenthal EZ, Kliars I, Peer J. Post-brachytherapy initial tumour regression rate correlates with metastatic spread in posterior uveal melanoma. Br J Ophthalmol. 2004 Jul;88(7):892-5. Available from: <http://www.ncbi.nlm.nih.gov/pmc/articles/PMC1772205/?tool=pubmed>
3. Avery RB, Mehta MP, Auchter RM, et al. Intraocular melanoma. En: DeVita VT, Hellman S, Rosenberg SA, editors. Cancer: Principles and Practice of Oncology. 7th ed. Philadelphia: Lippincott Williams & Wilkins; 2005. p. 1800-24.
4. Melgares Ramos MA, Santos Silva D, Puig Mora M, Cruz Mojarrieta J, Mesa Zárate E, Cordiés Justín N. Melanoma de coroides. Estudio de la casuística en el INOR en el período de 1980-1996. Rev Cubana de Oncología. 1998;14(3):149-54. Available from: [http://bvs.sld.cu/revistas/onc/vol14\\_3\\_98/onc03398.htm](http://bvs.sld.cu/revistas/onc/vol14_3_98/onc03398.htm)
5. Arun D, Singh MD, Carol L, Shields MD, Jerry A, Shields MD. Uveal melanoma in young patients. Arch Ophthalmol. 2004;118(7):918-23. Available from: <http://archophth.ama-assn.org/cgi/reprint/118/7/918.pdf>
6. Schalenbourg A, Uffer S, Zografos L. Utility of a biopsy in suspicious pigmented melanoma tumors. Ophthalmic Res. 2008;40(5):267-72. Available from: <http://www.ncbi.nlm.nih.gov/pubmed/18437037>

7. Demirci H, Shields CL, Shields JA, Eagle RC, Honavar SG. Bilateral breast metastases from choroidal melanoma. Am J Ophthalmol. 2001;131(4):521-3. Available from: <http://www.ajo.com/article/S0002-9394%2800%2900816-3/abstract>
  8. Shields JA. Overview of management of posterior uveal melanoma. En: Ryan SJ. Retina. 3ra ed. St Louis: Mosby; 2006. p. 728-32.
  9. Carbajo M. Anatomía patológica de los tumores melanocíticos primarios del tracto uveal. En: Capeáns C. Actualización en tumores intraoculares. Madrid: Technimedia; 2005. p. 127-40.
  10. Bergman L, Seregard S, Nilsson B, Ringborg U, Lundell G, Ragnarson-Olding B. Incidence of uveal melanoma in Sweden from 1960 to 1998. Invest Ophthalmol Vis Sci. 2002;43(8):2579-83. Available from: <http://www.iovs.org/content/43/8/2579.full>
- 

## SUMMARY

### Choroidal melanoma. Apropos of 3 cases.

**Background:** Choroidal melanoma is the most common primary intraocular tumor in adults, with a predominance in males and in whites, appears between the fifth and eighth decade of life. Of interest is the study and reporting of these tumors are rare but are highly malignant and are metastizante; appear variability in symptoms and signs, as well as changes in the epidemiological variables. **Case Presentation:** The presentation case is based on three female patients, which were forwarded to the consultation of eye retina center of the province of Sancti Spiritus in the month of February 2011 in a period no longer than fifteen days for the following reasons: the first and second cases of retinal detachment in the first case in the right eye and left eye second and the third case of hemianopsia in the right eye. After ophthalmological examination made the diagnosis of suspected choroidal tumor is performed Consultation with internal medicine and are referred to the oncology institute, which is confirmed the diagnosis of choroidal tumor. **Conclusions:** The three cases occurred in females, when the diagnosis is in initial stages, the prognosis for patients is very bleak. The treatment was enucleation of the characteristics which these tumors.

**MeSH:** MELANOMA/diagnosis; CHOROID NEOPLASMS/diagnosis; EYE ENUCLEATION

[Sumario](#)