

Revisión bibliográfica

Universidad de Ciencias Médicas "Dr. Faustino Pérez Hernández" Sancti Spíritus, Cuba

Criptococosis. Una amenaza para pacientes inmunodeprimidos.

Dr. Jorge L García Consuegra¹, Dra. Aurora M Novoa López²

Doctor en Medicina Veterinaria. Especialista en Transferencia de Embriones. Profesor Asistente. Universidad de Ciencias Médicas "Dr. Faustino Pérez Hernández" Sancti Spíritus, Cuba ¹

Especialista de 2^{do} grado en Medicina Interna. Máster en Educación Médica. Profesor Auxiliar. Universidad de Ciencias Médicas "Dr. Faustino Pérez Hernández" Sancti Spíritus, Cuba ²

RESUMEN

Fundamento: La infección criptocócica, micosis oportunista que solía ser fatal en inmunodeprimidos, ya no es una sentencia de muerte ineludible después de la expansión de los tratamientos antirretrovirales pero sigue afectando, sobre todo a los países en vías de desarrollo.

Objetivo: Profundizar los conocimientos sobre la criptococosis en su tratamiento y evolución porque es un flagelo que agrava y mata a los pacientes de sida o inmunodeprimidos. **Conclusiones:** Queda a los médicos de asistencia, el diagnóstico precoz y el tratamiento oportuno e individualizado de la criptococosis, para cumplimentar su objetivo: devolver salud y calidad de vida a los seres humanos.

Palabras clave: Criptococosis, inmunodeprimidos, antifúngicos, citopenia, meningoencefalitis, criptococoma

INTRODUCCIÓN

Desde hace mucho tiempo, son conocidas las infecciones oportunistas, pero no es hasta la década de los 80 del siglo pasado, cuando el tema adquiere una importancia especial, con el advenimiento de lo que sería la pandemia VIH-sida.

En esta etapa, salieron a relucir enfermedades infrecuentes o poco conocidas, que se caracterizaban por afectar preferentemente a los individuos con trastornos de la inmunidad celular, pues en el terreno de la inmunidad humoral, habían sido estudiadas con mayor frecuencia estas enfermedades, desde que el cáncer pasó a ser uno de los principales flagelos de la humanidad, y la terapéutica inmunosupresora, uno de los pilares de su tratamiento¹.

Comenzaba así la era sida de la humanidad, aunque nadie hubiera imaginado la magnitud de la catástrofe que se avecinaba.

Una de las amenazas de los pacientes y portadores de esta patología, es una enfermedad micótica, infrecuente en los inmunocompetentes, pero devastadora en los inmunocomprometidos, la

Criptococosis, donde el factor principal de la deficiencia, es la alteración del número o funcionamiento de los linfocitos T¹⁻⁴.

Aun en nuestros días, no ha podido controlarse la pandemia sida a nivel mundial. Sobre todo en países subdesarrollados o en vías de desarrollo, la situación se inclina hacia una progresión geométrica del número de casos y de la gravedad de los mismos, sin la posibilidad de contar, en muchas ocasiones, con el tratamiento antirretroviral necesario para su control¹⁻⁵.

Es por eso, que teniendo en cuenta la vocación solidaria de los médicos cubanos, y su trabajo en todas partes del mundo se propone como objetivo de esta revisión profundizar en los conocimientos sobre la criptococosis en su tratamiento y evolución porque es un flagelo que agrava y mata a los pacientes de sida o inmunodeprimidos, y que con un diagnóstico temprano, y eficaz tratamiento, pudiera controlarse, y aumentar así la supervivencia de estos pacientes, mejorando también su calidad de vida.

DESARROLLO

Se denomina criptococosis, a una micosis profunda de curso subagudo o crónico, que afecta preferentemente pulmones y sistema nervioso central, frecuente en inmunodeprimidos, y cuya distribución es mundial. En los últimos años, ha aumentado su frecuencia, relacionada con el aumento de los enfermos de sida¹⁻³.

Agente causal

El microorganismo causante de la criptococosis, es un hongo levaduriforme encapsulado, redondo u ovalado, que mide entre 2 y 15 µm de diámetro, se reproduce por gemación, y su cápsula está compuesta por polisacáridos.

Se distingue por tres hechos fundamentales:

- No tener pseudohifas.
- Su incapacidad para fermentar carbohidratos y asimilación de mio inositol.
- La producción de las enzimas ureasa y fenoloxidasa, con producción de melanina.

Su estado teleomorfo es la *filobasidiella neoformans*¹⁻⁵.

De este hongo, se reconocen dos variedades fundamentales:

-Var. *Neoformans*, cuyo serotipos A y D crecen a 37 °C en forma de colonias de color café en agar de semillas de Niger

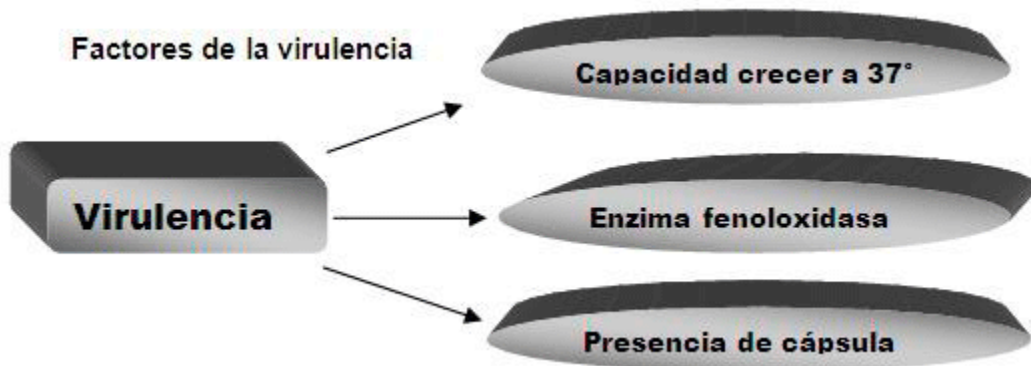
-Var. *Gattii*, cuyos serotipos B y C, crecen lentamente o no crecen a 37°C y reaccionan en agar azul de canavanina-glicina-bromotimol(CBG)

La variedad más expandida es la Var. *Neoformans*, que crece en agar Sabouraud, o agar extracto de malta antes de 72 horas a 37°C, en forma de colonias blanco amarillentas o color crema, que oscurecen al envejecer, y que tienen aspecto mucoide²⁻⁴.

La cápsula del hongo, puede evidenciarse en preparaciones de tinta china o nigrosina en el 50% del Líquido Céfalorraquídeo (LCR) de las meningitis por criptococos, y el 90% del LCR en los pacientes de VIH con la infección micótica.

La ureasa, produce alcalinización del medio, y la fenoloxidasa, oxida sustratos difenólicos y los convierte en melanina.

El componente principal del antígeno capsular, es el glucuronoxilomanano, que es soluble en agua, y puede hallarse en el LCR, suero, orina y otros líquidos corporales del paciente. Es un polisacárido de alto peso molecular, formado por un polímero de α -1-3 manano con ramificaciones de xilosa y ácido glucurónico⁴⁻⁶.



La enzima fenoloxidasa oxida las catecolaminas, convirtiéndolas en melanina (melanogénesis). La melanina protege al criptococo de la temperatura, la radiación, y algunas enzimas defensivas del hospedero. El Sistema Nervioso Central, es rico en catecolaminas, en el LCR no hay factor anticriptocócico, y sí hay sustancias estimulantes de su crecimiento como la asparagina y la creatina, por eso, este germen tiene un neurotropismo positivo.

El polisacárido capsular, es responsable de la inhibición de la fagocitosis, la supresión de la inmunidad celular y humoral, y la limitación del proceso inflamatorio, aunque contradictoriamente, es un potente activador de la vía alternativa del complemento¹⁻⁴.

Epidemiología

El criptococo tiene distribución mundial, se aloja en el suelo, en el polvo, sobre todo contaminado con heces de aves como las palomas, y en el caso de la variedad gattii, con la madera y las hojas del eucalipto en algunas regiones tropicales y subtropicales²⁻⁴.

Es frecuente en las edades entre 20 y 50 años, y predomina en varones 4/1. En Cuba la variedad aislada es el neoformans, y se ha asociado a la cría de palomas, gallinas, y otras aves de corral³.

Factores predisponentes:

- VIH
- Tratamientos esteroideos prolongados
- Linfomas
- Sarcoidosis

- Diabetes Mellitus
- Trasplantes (por los esteroides, porque la cicloserina inhibe el crecimiento del criptococo)

Dentro de los nuevos factores predisponentes, se incluye la novedosa terapéutica inmunosupresora con anticuerpos monoclonales infliximab⁷, agente antiCD11a, efalizumab⁸, adalimumab, y alentuzumab⁹

Un agente novedoso, antiCD 52, usado en neoplasias de células T y trasplantes de órganos sólidos, causa una notable linfopenia CD4^{10,11}, pero se ha detectado criptococosis además en un gran número de fumadores y neumópatas obstructivos crónicos^{12,13}.

En Estados Unidos padecen criptococosis entre 5 y 10% de los pacientes de sida, pero en África y otros países subdesarrollados esta cifra es mucho mayor. En su estancia en África, uno de los autores, observó casos de esta enfermedad con relativa frecuencia, siempre asociada al VIH. Una serie de autopsias en mineros sudafricanos (con prevalencia de VIH estimada de 24%), identificó 589 casos de criptococosis pulmonar (prevalencia del 7%), mientras solo se había diagnosticado el 1.2% ante-mortem, y una prevalencia del 46.9% de meningitis por criptococo. Muchas veces se confunde la forma pulmonar con tuberculosis o infección por *Pneumocystis carinii*¹⁴.

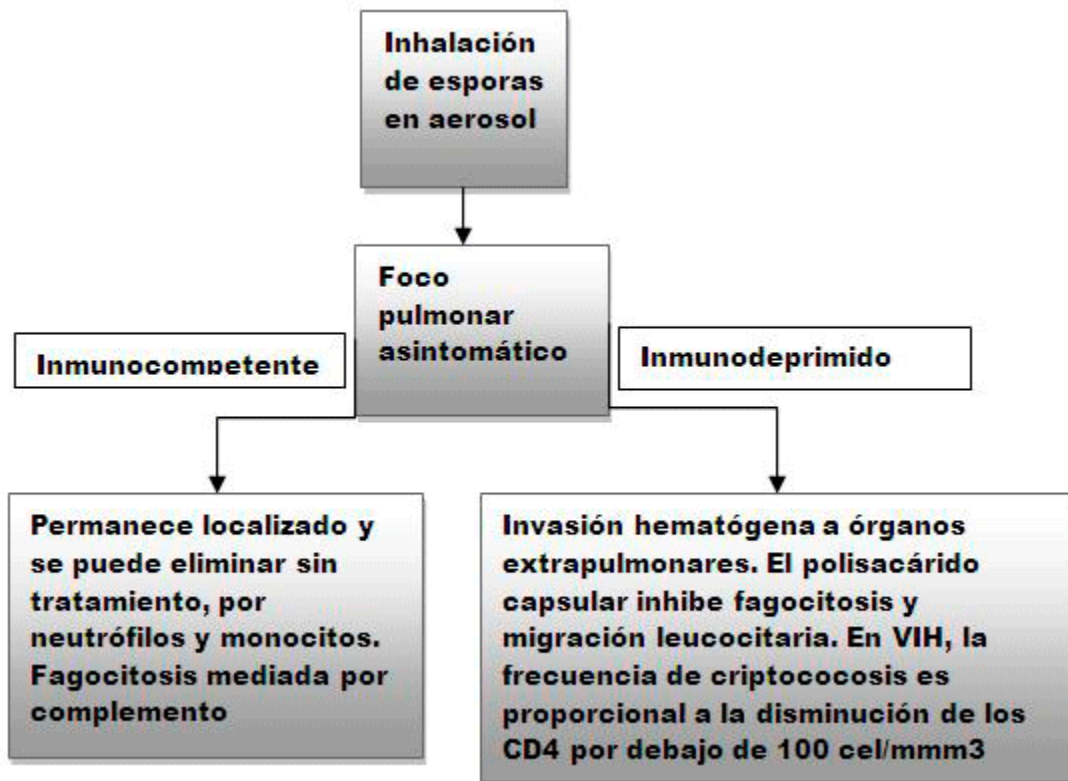
De los enfermos de criptococosis, un 25% pueden ser inmunocompetentes, con la excepción de los portadores de citopenia CD4 idiopática¹⁵.

Patogenia

La puerta de entrada generalmente es pulmonar, menos frecuente cutánea y raramente oral.

Esta situación hace muy importante el control de la cría de aves, fundamentalmente palomas, que en muchos lugares de Cuba se lleva a cabo en edificios multifamiliares y áreas muy pobladas.

Por la experiencia profesional se observa que la criptococosis en inmunocompetentes pudiera desencadenar episodios alérgicos, que pueden ser ligeros, y aunque no se manifieste la enfermedad invasiva, sí puede deteriorarse la calidad de vida de muchas personas al ponerse en contacto con el hongo.



Generalmente hay ausencia de respuesta inflamatoria y de necrosis, y las lesiones se producen por la compresión y el desplazamiento de grupos quísticos de hongos o granulomas incompletos. En los pulmones, la respuesta inflamatoria es mayor, y puede incluir a macrófagos, células gigantes, células plasmáticas y linfocitos. No está aclarado el papel de algunas infiltraciones eosinófilas encontradas en pulmones de algunas personas en contacto con el criptococo^{1,3,5,6}.

Formas clínicas

- **Asintomática o autolimitada:** es la forma del inmunocompetente, la infección es respiratoria predominantemente, se autolimita y generalmente no requiere medicación. Aparece en la literatura revisada, pero siempre quedan algunas cicatrices pulmonares, que pueden causar cierto grado de disnea e insuficiencia respiratoria ligera.
- **Meningitis:** curso subagudo o crónico. Comienzo insidioso de cefalea frontal, retroorbitaria o temporal. Pueden estar presente las náuseas y los vómitos, malestar general, trastornos mentales, fotofobia. El síndrome meníngeo es poco frecuente; puede haber hidrocefalia. El líquido cefalorraquídeo es claro, con presión aumentada, con glucosa disminuida, y con proteínas y células aumentadas. Las células predominantes son linfocitos, casi siempre más de 800 por mm³.
- **Criptococoma:** es poco frecuente, cerca del 1%, se comporta como un tumor cerebral al analizar su cuadro clínico, puede haber náuseas, vómitos, trastornos visuales, generalmente aparece en los hemisferios cerebrales, y menos frecuente en médula y cerebelo. Pueden ser criptococomas únicos o múltiples, y producir afasia, ataxia y coreoatetosis.
- **Meningoencefalitis:** la forma fulminante es poco común, aparecen trastornos mentales, cambios de personalidad, cefalea, fotofobia, oftalmoplejia, diplopía y nistagmo. Puede producirse una vasculitis del tallo encefálico, déficit de audición y demencia, que puede ser

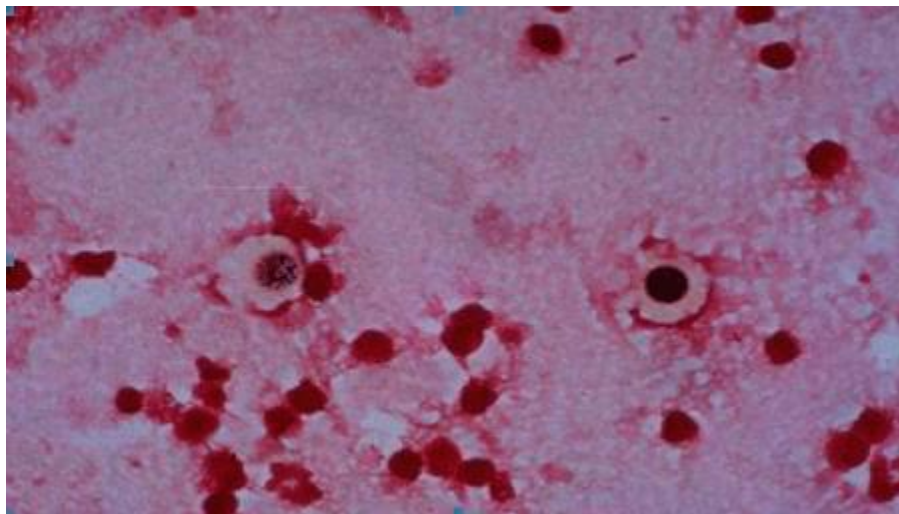
reversible con el tratamiento. Las alteraciones oculares se producen por aracnoiditis adhesiva perineural, papiledema, neuritis óptica o absceso retino vitreal.

- **Pulmonar:** puede tener variantes, como la asintomática, neumónica, infiltrados pulmonares localizados, nódulo pulmonar solitario, derrame pleural, síndrome de insuficiencia respiratoria aguda y neumonitis en placas.
- **Cutánea:** ocurre en el 10 al 15% de los casos, se aprecian pápulas, pústulas, nódulos, úlceras o senos de drenaje. En VIH puede haber celulitis con eritema e induración, o pápulas umbilicadas similares al molusco contagioso. Puede simular un cuadro de acné, molusco o carcinoma basocelular. Rara vez se ven chancros bucales.
- **Ósea:** Pueden presentarse osteomielitis, artritis sépticas, y lesiones osteolíticas en cráneo, costillas, pelvis, vértebras, y epífisis de huesos largos.
- **Genitourinaria:** pueden ocurrir cuadros de pielonefritis, prostatitis y papilitis necrotizante, aunque esto último es raro. Se dice que la próstata puede quedar como reservorio de criptococos, aún después de curada la infección.
- **Diseminada:** pueden afectarse órganos como el corazón, produciendo miocarditis y pericarditis, el hígado (hepatitis), el músculo (miositis), el peritoneo (ascitis), y las suprarrenales, produciendo una insuficiencia suprarrenal crónica^{1, 3-5}.

Diagnóstico

Los pilares para el diagnóstico son:

1. **Clínico** (antecedentes, interrogatorio, examen físico).
2. **Microbiológico**
 - **Demostración del germen con su cápsula** (coloración con tinta china o nigrosina de los líquidos corporales; LCR, suero, orina, esputo, liquido pleural)
 - **Cultivo** (sangre, LCR, tejidos, esputo, piel o hueso, orina). El LCR es la muestra más útil, y el centrifugado del sedimento de varias muestras de LCR, es muy eficaz para cultivar. Se incuban como mínimo 72 horas y como máximo 3 semanas, en medio Agar Sabouraud o Agar sangre, sin añadir cicloheximida.



3. **Serológico:**
 - **Aglutinación con Látex** (demuestra el antígeno criptococócico hasta en el 90% de los casos en el LCR, y el 75% en suero. Pueden producirse falsos positivos, por el factor

reumatoideo, y la infección con *Trichosporum Beigelii*, y falsos negativos por existir escasos criptococos, cepas mal o no encapsuladas, o el fenómeno prozona).

- **ELISA**
- **Inmunofluorescencia indirecta para detección de anticuerpos** (aunque no tiene valor diagnóstico, como el antígeno, sí tiene valor pronóstico).

4. **Imagenológico:**

- Rx de tórax o huesos (pueden verse las imágenes osteolíticas, fundamentalmente en epífisis de huesos largos, cráneo y pelvis, y los infiltrados pulmonares, el derrame pleural, o los nódulos solitarios o múltiples).
- TAC de cráneo o pulmón.
- Resonancia Magnética Nuclear de cráneo, este proceder detectó más lesiones típicas de criptococosis de SNC que la TAC, las cuales se asociaron a altos niveles de antígeno criptocócico, independientemente de la toma neurológica clínicamente evidenciada¹⁻⁶.

Tratamiento

Se plantea que puede no ser necesario en inmunocompetentes en la forma pulmonar sin embargo cualquiera de las formas clínicas en inmunodeprimidos debe ser tratada.

Existen varios esquemas y posibilidades de tratamiento:

- Anfotericin B (0.7 a 1 mg/kg/día) + Fluocitosina (100 mg/kg/día) durante 6 a 10 semanas

En un estudio randomizado, Bicanic se demostró que la dosis de Anfotericin B debe ser de 1 mg/kg/día, no menor, y que la anemia y la toxicidad renal aun con esa dosis pueden ser controladas¹⁶. La fluocitosina sigue siendo el agente de elección para la terapia combinada con Anfotericin B, en los inicios del tratamiento, y a la dosis de 100mg/kg/día, según reportes^{17,18}, el problema es que este medicamento, no está disponible en muchos países en vías de desarrollo, por su alto costo^{19,20}. Esquema 1 durante 2 semanas, y posteriormente fluconazol (400 mg/día) durante 8 semanas.

- Anfotericin B + fluconazol (800 mg/día/Vía oral) 4 a 6 semanas²¹.
- Anfotericin B solamente a 1mg/kg/día (Anfotericin B intratecal si recaída o resistencia manifiesta en los casos neurológicos).
- Fluconazol o Itraconazol en dosis de 800/mg/día vía oral durante 6 meses. Esta pudiera ser la única opción, cuando no se puede utilizar el Anfotericin B o en los no VIH con formas no severas de criptococosis^{5,22,23}, aunque pudiera aumentar la resistencia al antimicótico, o disminuir la sensibilidad del mismo.
- Fluconazol 200/mg/día oral, como profilaxis o mantenimiento de por vida, sobre todo en los casos cuando el conteo CD4 sea menos de 200 cel/mm³.
- Fluconazol 800 mg/día + fluocitosina 100mg/kg/día.esta combinación, aun se encuentra en fase de estudio²⁴.
- Anfotericin B liposomal 3 a 4 mg/kg/día + fluocitosina a dosis usual en pacientes no VIH, si la enfermedad es neurológica o se presenta otra de las formas clínicas severas²⁵.
- Nuevas opciones terapéuticas: Nuevos compuestos con espectro azólico están siendo estudiados, como son el posaconazole y el voriconazole, que pueden ser suministrados solos o con inmunoterapia asociada con Interferon Ganma Recombinante^{26,27}.

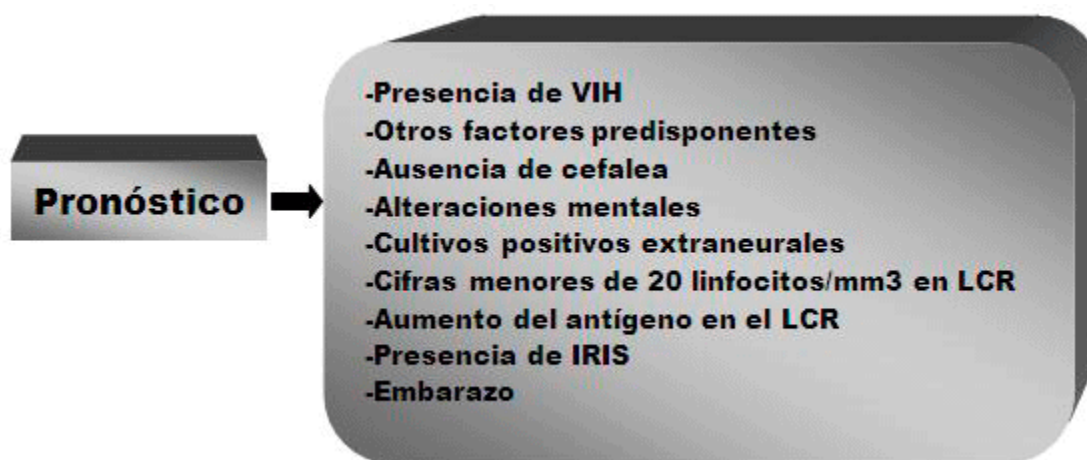El Micograb, un anticuerpo fragmentado contra proteína de hongos, que está siendo desarrollado como anticandidiásico, también esta siendo investigado en la criptococosis²⁸.

También suelen ser necesarias otras opciones de tratamiento, tales como derivaciones ventriculares para aliviar la hidrocefalia, punciones lumbares repetidas o drenaje permanente de LCR para aliviar la presión del mismo, ciclos de dexametasona²⁹.

Evolución y pronóstico

Se encontró en un estudio que la mortalidad fue mayor en los pacientes que presentaban alteraciones mentales⁵, y en otro de cohorte en Cambodia, se reportó la mortalidad de 37% a las 12 semanas con el esquema 1³⁰.

En los pacientes portadores de sida que son tratados y mueren tempranamente, la criptococosis causa el 20% de las defunciones³¹⁻³⁴, con episodios enmascarados de infección, y por el Síndrome Inflamatorio de Reconstitución Inmune (IRIS)³⁵. Se encontró en un estudio en trasplantados, que la criptococosis fue mayor en los trasplantes de hígado, donde se asoció a fallo renal, alteraciones mentales y diseminación sistémica del hongo; esta mortalidad disminuyó en los que recibieron inhibidores de la calcineurina, posiblemente por efectos antimicóticos directos³⁶. El pronóstico puede depender de varios factores:



El inicio precoz de tratamiento antirretroviral (TARV) puede asociarse a riesgo de aparición del IRIS en pacientes con criptococosis³⁷.

El IRIS se asocia al inicio del TARV cuando el paciente recobra cierta inmunidad y su organismo es capaz de reaccionar contra el germen y contra el tratamiento. En estos casos, suele aumentar bruscamente la presión del LCR, produciéndose fiebre y otros indicadores de respuesta inflamatoria, entre ellos, reactantes de fase aguda³⁸. Debe continuarse el TARV a la par que los antifúngicos, pero puede ser necesario hacer punciones lumbares repetidas, y ciclos cortos de esteroides³⁹.

El IRIS también suele producirse en trasplantados, embarazadas y en pacientes tratados con allentuzumab después de interrumpir el tratamiento⁹.

En pacientes VIH vírgenes de medicación debe comenzarse el TARV, 2 a 4 semanas después de haber iniciado el tratamiento antimicótico por la criptococosis⁴⁰. Por eso es ideal comenzar el TARV en el momento preciso, y realizar la profilaxis con fluconazol, de ser posible si los CD4 están por debajo de 100 cel/mm3⁴¹.

Existe una potenciación del efecto tóxico de la nevirapina por el fluconazol, esto no ocurre con el efavirenz; sin embargo, si no se cuenta con efavirenz, es más recomendable ofrecer 400 mg/día de fluconazol con la nevirapina, que la dosis usual de 800 mg^{42,43}.

CONCLUSIONES

El tratamiento adecuado de todos los factores predisponentes sería lo ideal para su control. Otro aspecto es el control ambiental, con los cuidados y requisitos que requieren la cría de aves, especialmente, palomas.

En la Medicina actual es un reto evitar las inmunodepresiones las que se hacen necesarias hasta como parte de diversos tratamientos como el del cáncer.

Las nuevas posibilidades terapéuticas están en estudio, y aunque sería promisorio en este campo la erradicación y control del VIH, la humanidad está lejos de lograrlo.

Queda a los médicos de asistencia, el diagnóstico precoz y el tratamiento oportuno e individualizado de la criptococosis, para cumplimentar su objetivo: devolver salud y calidad de vida a los seres humanos.

BIBLIOGRAFÍA

1. Goldman L, Ausiello D. Cecil. Tratado de Medicina Interna. 23ra ed. España: Eselvier SA; 2009.
2. Jawetz E, Melnick JL, Adelberg EA. Microbiología Médica. 14ta ed. La Habana: Ecimed; 2006.
3. Llops V, Dapena Z. Microbiología y Parasitología médicas. La Habana: Ecimed; 2001.
4. Beers M, Porter R, Jones T, Berkwitz M. El Manual Merck. 11na ed. La Habana: Ecimed; 2007.
5. Dromer F, Mathoulin PS, Launay O, Lortholary O. Determinants of Disease presentation and outcome during cryptococcosis: the Crypto A/D study. PLoS Med. 2007 Feb;4(2):e21. Available from: <http://preview.ncbi.nlm.nih.gov/pmc/articles/PMC1808080/?tool=pubmed>
6. Leal AL, Faganello J, Fuentefria AM. Epidemiological profile of cryptococcal meningitis patients in Rio Grande do Sul, Brazil. Mycopathologia. 2008 Aug;166(2):71-5. Available from: http://www.springerlink.com/content/80512_p61455q0654/
7. Muñoz P, Giannella M, Valerio M, Soria T, Díaz F, Longo JL, et al. Cryptococcal meningitis in a patient treated with infliximab. Diagn Microbiol Infect Dis. 2007 Apr;57(4):443-6. Available from: <http://www.ncbi.nlm.nih.gov/pubmed/17240111>
8. Tuxen AJ, Yong MK, Street AC, Dolianitis C. Disseminated cryptococcal infection in a patient with severe psoriasis treated with efalizumab, methotrexate and ciclosporin. Br J Dermatol. 2007;157:1067-1068. Available from: <http://onlinelibrary.wiley.com/doi/10.1111/j.1365-2133.2007.08171.x/abstract>
9. Wilson ML, Sewell LD, Mowad CM. Primary cutaneous cryptococcosis during therapy with methotrexate and adalimumab. J Drugs Dermatol. 2008 Jan;7(1):53-4. Available from: http://www.hopkinsguides.com/hopkins/ub/citation/18246698/Primary_cutaneous_Cryptococcosis_during_therapy_with_methotrexate_and_adalimumab
10. Ingram PR, Howman R, Leahy MF, Dyer JR. Cryptococcal immune reconstitution inflammatory syndrome following alemtuzumab therapy. Clin Infect Dis. 2007 Jun;44(12):e115-7. Available from: <http://cid.oxfordjournals.org/content/44/12/e115.long>
11. Silveira FP, Husain S, Kwak EJ, Linden PK, Marcos A, Shapiro R, et al. Cryptococcosis in liver and kidney transplant recipients receiving antithymocyte globulin or alemtuzumab. Transpl Infect Dis. 2007 Mar;9:22-27. Available from:

- <http://onlinelibrary.wiley.com/doi/10.1111/j.1399-3062.2006.00149.x/abstract;jsessionid=47BCEE4F8A483381915E0F340EE9092>
12. Lindberg J, Hagen F, Laursen A, Stenderup J, Boekhout T. *Cryptococcus gattii* risk for tourists visiting Vancouver Island, Canada. *Emerg Infect Dis*. 2007 Jan;13(1):178-179. Available from: <http://www.ncbi.nlm.nih.gov/pmc/articles/PMC2725802/>
 13. Galanis E, MacDougall L, Li M, et al. Clinical and epidemiological aspects of locally-acquired *Cryptococcus gattii* human infections, an emerging fungal pathogen in British Columbia, Canada [Abstract O170]. In: *Proceedings of the 17th ECCMID*. Munich: 2007. Available from: http://www.blackwellpublishing.com/eccmid17/PDFs/clm_1732.pdf
 14. Wong ML, Back P, Candy G, Nelson G, Murray J. Cryptococcal pneumonia in African miners at autopsy. *Int J Tuberc Lung Dis*. 2007 May;11(5):528-33. Available from: http://docstore.ingenta.com/cgi-bin/ds_deliver/1/u/d/ISIS/65789222.1/iatld/ijtld/2007/00000011/00000005/art00010/CEF994352E26D78A1321904562D58BE63804294C80.pdf?link=http://www.ingentaconnect.com/error/delivery&format=pdf
 15. Jarvis JN, Harrison TS. Pulmonary cryptococcosis. *Semin Respir Crit Care Med*. 2008 Apr;29(2):141-50. Available from: <https://www.thieme-connect.com/DOI/DOI?10.1055/s-2008-1063853>
 16. Bicanic T, Wood R, Meintjes G, Rebe K, Brouwer A, Loyse A, et al. High-dose amphotericin B with flucytosine for the treatment of cryptococcal meningitis in HIV-infected patients: a randomized trial. *Clin Infect Dis*. 2008 Jul 1;47(1):123-30. Available from: <http://cid.oxfordjournals.org/content/47/1/123.long>
 17. Brouwer AE, van Kan HJ, Johnson E, Rajanuwong A, Teparrukkul P, Wuthiekanun V, et al. Oral versus intravenous flucytosine in patients with human immunodeficiency virus-associated cryptococcal meningitis. *Antimicrob Agents Chemother*. 2007 Mar;51(3):1038-42. Available from: <http://www.ncbi.nlm.nih.gov/pmc/articles/PMC1803146/?tool=pubmed>
 18. Dromer F, Bernede Bauduin C, Guillemot D, Lortholary O. Major role for amphotericin B-flucytosine combination in severe cryptococcosis. *PLoS One*. 2008 Aug;3(8):e2870. Available from: <http://www.ncbi.nlm.nih.gov/pmc/articles/PMC2483933/?tool=pubmed>
 19. Schwarz P, Dromer F, Lortholary O, Dannaoui E. Efficacy of amphotericin B in combination with flucytosine against flucytosine-susceptible or flucytosine-resistant isolates of *Cryptococcus neoformans* during disseminated murine cryptococcosis. *Antimicrob Agents Chemother*. 2006 Jan;50(1):113-20. Available from: <http://www.ncbi.nlm.nih.gov/pmc/articles/PMC1346792/?tool=pubmed>
 20. Schwarz P, Janbon G, Dromer F, et al. Combination of amphotericin B with flucytosine is active in vitro against flucytosine-resistant isolates of *Cryptococcus neoformans*. *Antimicrob Agents Chemother*. 2007 Jan;51(1):383-5. Available from: <http://www.ncbi.nlm.nih.gov/pmc/articles/PMC1797681/?tool=pubmed>
 21. Pappas PG, Nolen T, Chetchotisakd P, Larsen R, Manosuth W, Filler S. Fluconazole plus Amphotericin B vs. Amphotericin B alone for primary treatment of AIDS-associated cryptococcal meningitis: results of a phase II trial. In: *Proceedings of the 47th Interscience Conference on Antimicrobial Agents and Chemotherapy*, Chicago: 2007. Available from: <http://www.mindcull.com/data/american-society-for-microbiology/icaac-2007-antimicrobial-agents-and-chemotherapy/fluconazole-flu-plus-amphotericin-b-amb-versus-amb-alone-for-primary-treatment-of-aids-associated-cryptococcal-meningitis-cm-results-of-a-phase-ii-trial/>
 22. Milefchik E, Leal MA, Haubrich R, Bozzette SA, Tilles JG, Leedom JM, et al. Fluconazole alone or combined with flucytosine for the treatment of AIDS-associated cryptococcal meningitis. *Med Mycol*. 2008 Jun;46(4):393-5. Available from: <http://informahealthcare.com/doi/abs/10.1080/13693780701851695>

23. Bicanic T, Meintjes G, Wood R, et al. Fungal burden, early fungicidal activity, and outcome in cryptococcal meningitis in antiretroviral-naïve or antiretroviral-experienced patients treated with amphotericin B or fluconazole. *Clin Infect Dis*. 2007;45(1):76-80. Available from: <http://cid.oxfordjournals.org/content/45/1/76.full.pdf>
24. Bicanic T, Harrison T, Niepieklo A, Dyakopu N, Meintjes G. Symptomatic relapse of HIV-associated cryptococcal meningitis after initial fluconazole monotherapy: the role of fluconazole resistance and immune reconstitution. *Clin Infect Dis*. 2006 Oct 15;43(8):1069-73. Available from: <http://cid.oxfordjournals.org/content/43/8/1069.long>
25. Segal BH, Kwon Chung J, Walsh TJ, Klein BS, Battiwalla M, Almyroutidis NG, et al. Immunotherapy for fungal infections. *Clin Infect Dis*. 2006;42:507-15. Available from: <http://cid.oxfordjournals.org/content/42/4/507.long>
26. Hamill RJ, Sobel JD, El Sadr W, Johnson PC, Graybill JR, Javaly K, et al. Comparison of 2 Doses of Liposomal Amphotericin B and Conventional Amphotericin B Deoxycholate for Treatment of AIDS-Associated Acute Cryptococcal Meningitis: A Randomized, Double-Blind Clinical Trial of Efficacy and Safety. *Clin Infect Dis*. 2010;51(2):225-232. Available from: <http://www.revneurolog.com/sec/RSS/noticias.php?idNoticia=2305>
27. Siddiqui AA, Brouwer AE, Wuthiekanun V, Jaffar S, Shattock R, Irving D, et al. IFN-gamma at the site of infection determines rate of clearance of infection in cryptococcal meningitis. *J Immunol*. 2005;174(3):1746-1750. Available from: <http://www.jimmunol.org/content/174/3/1746.full.pdf>
28. Nooney L, Matthews RC, Burnie JP. Evaluation of Mycograb, amphotericin B, caspofungin, and fluconazole in combination against *Cryptococcus neoformans* by checkerboard and time-kill methodologies. *Diagn Microbiol Infect Dis*. 2005 Jan;51(1):19-29. Available from: <http://www.ncbi.nlm.nih.gov/pubmed/15629225>
29. Manosuthi W, Sungkanuparph S, Chottanapund S, Tansuphaswadikul S, Chimsuntorn S, Limpanadusadee P, et al. Temporary external lumbar drainage for reducing elevated intracranial pressure in HIV-infected patients with cryptococcal meningitis. *Int J STD AIDS*. 2008 Apr;19(4):268-71. Available from: <http://www.ncbi.nlm.nih.gov/pubmed/18482948>
30. Micol R, Lortholary O, Sar B, Laureillard D, Ngeth C, Dousset JP, et al. Prevalence, determinants of positivity, and clinical utility of cryptococcal antigenemia in Cambodian HIV-infected patients. *J Acquir Immune Defic Syndr*. 2007 Aug;45(5):555-9. Available from: <http://www.ncbi.nlm.nih.gov/pubmed/17577124>
31. Lawn SD, Harries AD, Anglaret X, Myer L, Word R. Early mortality among adults accessing antiretroviral treatment programmes in sub-Saharan Africa. *AIDS*. 2008;22:1897-1908. Available from: http://www.who.int/hiv/events/artprevention/lawn_early.pdf
32. Etard JF, Ndiaye I, Thierry Mieg M, Guèye NF, Guèye PM, Lanièce I, Etard JF, Ndiaye I, et al. Mortality and causes of death in adults receiving highly active antiretroviral therapy in Senegal: a 7-year cohort study. *AIDS*. 2006 May 12;20(8):1181-9. Available from: <http://www.ncbi.nlm.nih.gov/pubmed/16691070>
33. Kambugu A, Castelnovo B, Wandera B, et al. Antiretroviral therapy in an urban African cohort does not prevent significant early mortality [Abstract 055]. In: Proceedings of the 4th IAS Conference on HIV Pathogenesis, Treatment and Prevention. Sydney: International AIDS Society; 2007.
34. Manosuthi W, Chaovavanich A, Tansuphaswadikul S, Prasithsirikul W, Inthong Y, Chottanapund S, et al. Incidence and risk factors of major opportunistic infections after initiation of antiretroviral therapy among advanced HIV-infected patients in a resource-limited setting. *J Infect*. 2007 Nov;55(5):464-9. Available from: <http://www.ncbi.nlm.nih.gov/pubmed/17714788>

35. Harling G, Orrell C, Wood R. Healthcare utilization of patients accessing an African national treatment program. *BMC Health Serv Res*. 2007;7:80. Available from: <http://www.biomedcentral.com/1472-6963/7/80>
36. Singh N, Alexander BD, Lortholary O, Dromer F, Gupta KL, John G, et al. Pulmonary cryptococcosis in solid organ transplant recipients: clinical relevance of serum cryptococcal antigen. *Clin Infect Dis*. 2008;46(2):e12-e18. Available from: <http://cid.oxfordjournals.org/content/46/2/e12.short>
37. Lortholary O, Fontanet A, Mémain N, Martin A, Sitbon K, Dromer F, et al. Incidence and risk factors of immune reconstitution inflammatory syndrome complicating HIV-associated cryptococcosis in France. *AIDS*. 2005 Jul 1;19(10):1043-9. Available from: <http://www.ncbi.nlm.nih.gov/pubmed/15958835>
38. Sungkanuparph S, Jongwutiwes U, Kiertiburanakul S. Timing of cryptococcal immune reconstitution inflammatory syndrome after antiretroviral therapy in patients with AIDS and cryptococcal meningitis. *J Acquir Immune Defic Syndr*. 2007 Aug 15;45(5):595-6. Available from: <http://www.ncbi.nlm.nih.gov/pubmed/17704683>
39. Scarborough M, Gordon SB, Whitty CJ, French N, Njalale Y, Chitani A, et al. Corticosteroids for bacterial meningitis in adults in sub-Saharan Africa. *N Engl J Med*. 2007 Dec 13;357(24):2441-50. Available from: <http://www.nejm.org/doi/full/10.1056/NEJMoa065711>
40. Guidelines for the prevention, diagnosis and management of cryptococcal meningitis and disseminated cryptococcosis in HIV-infected patients. *South Afr J HIV Med*. 2007;28:25-35. Available from: <http://www.kznhealth.gov.za/medicine/cryptoguidelines.pdf>
41. Manosuthi W, Sungkanuparph S, Thongyen S, Chumpathat N, Eampokalap B, Thawornwan U, et al. Antifungal susceptibilities of *Cryptococcus neoformans* cerebrospinal fluid isolates and clinical outcomes of cryptococcal meningitis in HIV-infected patients with/without fluconazole prophylaxis. *J Med Assoc Thai*. 2006 Jun;89(6):795-802. Available from: <http://preview.ncbi.nlm.nih.gov/pubmed?term>
42. Manosuthi W, Athichathanabadi C, Uttayamakul S, Phoorisri T, Sungkanuparph S. Plasma nevirapine levels, adverse events and efficacy of antiretroviral therapy among HIV-infected patients concurrently receiving nevirapine-based antiretroviral therapy and fluconazole. *BMC Infect Dis*. 2007;7:14. Available from: <http://www.ncbi.nlm.nih.gov/pmc/articles/PMC1828732/?tool=pubmed>
43. Harrison. *Principios de Medicina Interna*. 17a ed. New York: McGraw-Hill; 2010. Available from: <http://www.harrisonmedicina.com/content.aspx?aid=3729665>

SUMMARY

Cryptococcosis. A threat to immunocompromised patients.

Background: Cryptococcal infection, opportunistic fungal infections that used to be fatal in immunocompromised individuals, is no longer a death sentence inevitable after the expansion of antiretroviral therapy but continues to affect, especially to developing countries. **Objective:** To deepen the knowledge of cryptococcosis in their treatment and evolution because it is a scourge that kills more serious and AIDS patients or immunocompromised. **Conclusions:** It is practical doctors, early diagnosis and prompt treatment of cryptococcal individualized, to complete their goal: restoring health and quality of life for humans.

Key words: Cryptococcosis, immunocompromised, fungal infections, cytopenia, meningoencephalitis, cryptococcoma

[Sumario](#)