

# Transposición completa de las grandes arterias

Carlos Alva Espinosa\*

## RESUMEN

La transposición de las grandes arterias es una cardiopatía congénita grave y común en el periodo de recién nacidos; dejados a su historia natural, muy pocos sobreviven el primer año de vida. En esta revisión, se analiza la epidemiología, cuadro clínico, abordaje diagnóstico, tratamiento médico y quirúrgico, y el pronóstico.

**Palabras clave:** Transposición de las grandes arterias, diagnóstico, tratamiento, pronóstico.

## ABSTRACT

*Transposition of the great arteries is a very severe and common congenital heart malformation in the newborn period. In its natural history only a few patients survive the first year of life. In this review the epidemiology, clinical picture, diagnosis approach, medical and surgical treatment and prognosis are discussed.*

**Key words:** *Transposition of the great arteries, diagnosis, treatment, prognosis.*

## CONCEPTO

La transposición completa de las grandes arterias (TGV) es una fascinante cardiopatía congénita cianógena con flujo pulmonar aumentado. En esencia, consiste en lo siguiente: la aorta nace del ventrículo derecho y la arteria pulmonar del izquierdo, es decir, existe discordancia ventrículo-arterial. Con esto, las circulaciones pulmonares y sistémicas, en lugar de estar conectadas en serie, se encuentran en paralelo. Esto es incompatible con la vida, por lo que es necesario al menos un corto circuito bidireccional, que puede ser el conducto arterioso permeable, el foramen oval permeable, una comunicación interauricular o interventricular o una combinación de las anteriores. Es una patología del recién nacido o del lactante. Sin tratamiento, la mayoría

muere antes del año de vida, particularmente dentro de los primeros tres meses.<sup>1,2</sup>

## PREVALENCIA Y ETIOLOGÍA

Antes de la era quirúrgica, la TGV era la responsable de una quinta parte de las muertes cardiacas en la infancia.<sup>3</sup> Siendo principalmente los niños los más afectados, con un predominio de dos a tres por cada niña.<sup>4</sup> No se conoce actualmente un factor etiológico específico; sin embargo, es más frecuente en hijos de madres diabéticas, en madres con alto consumo de alcohol o en madres desnutridas; en contraste, la ingesta de ácido fólico por las madres se ha asociado con una modesta reducción del riesgo para TGV.<sup>5</sup> Asimismo, la TGV constituye una de las causas más frecuentes de cianosis en los recién nacidos, ocurriendo 331

**Recibido:** 30 enero 2013. **Aceptado:** 27 marzo 2013.

\* Cardiólogo pediatra. Director de Planeación, Enseñanza e Investigación.  
Hospital Regional de Alta Especialidad Ixtapaluca, Secretaría de Salud.

casos por cada millón de nacidos vivos,<sup>6</sup> cubriendo del 3.7 al 4% de todas las cardiopatías congénitas.<sup>7</sup>

## FISIOPATOLOGÍA

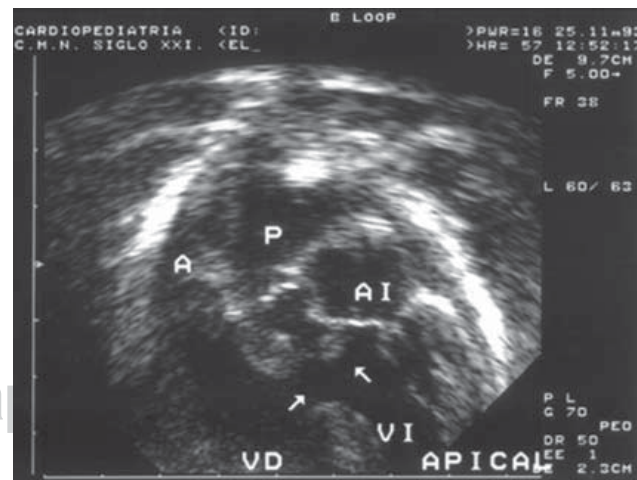
La anomalía fisiológica central y más importante radica en la circulación de la sangre: el retorno venoso de las cavas que llega a la aurícula y ventrículo derecho es reenviado sin oxigenarse a la circulación sistémica por la aorta que nace del ventrículo derecho; en tanto que el retorno venoso pulmonar que llega por las venas pulmonares a la aurícula y ventrículo izquierdo es reenviado a hiperoxigenarse a los pulmones por medio de la arteria pulmonar, la cual nace del ventrículo derecho. De lo anterior, se deduce fácilmente que en lugar de encontrarse la circulación sistémica y pulmonar conectadas en serie, lo están en paralelo, de este modo, en la circulación sistémica se encuentra recirculando el flujo sistémico desaturado, mientras que en la circulación pulmonar se encuentra recirculando el flujo pulmonar hiperoxigenándose. Desde luego, esto es incompatible con la vida, a menos que exista un paso de sangre de una circulación a otra de manera bidireccional. La combinación más frecuente es la siguiente: a través de un conducto arterioso permeable (PCA), una fracción de sangre pasa de la aorta a los pulmones para oxigenarse, mientras que por un foramen oval permeable, una fracción de sangre oxigenada pasa de la aurícula izquierda a la derecha para mejorar un poco la saturación en la aorta. Esta forma de presentación con PCA y foramen oval permeable y tabique interventricular intacto es la más frecuente, presentándose en el 74% de los casos y se conoce como TGV simple. El cortocircuito bidireccional puede darse por un defecto ventricular; en el 21% de los casos, con o sin conducto arterioso permeable, y sólo en un 5% de los casos, se presenta la asociación de comunicación interventricular con estenosis pulmonar.<sup>8</sup>

## CUADRO CLÍNICO Y MÉTODOS DE ABORDAJE DIAGNÓSTICO

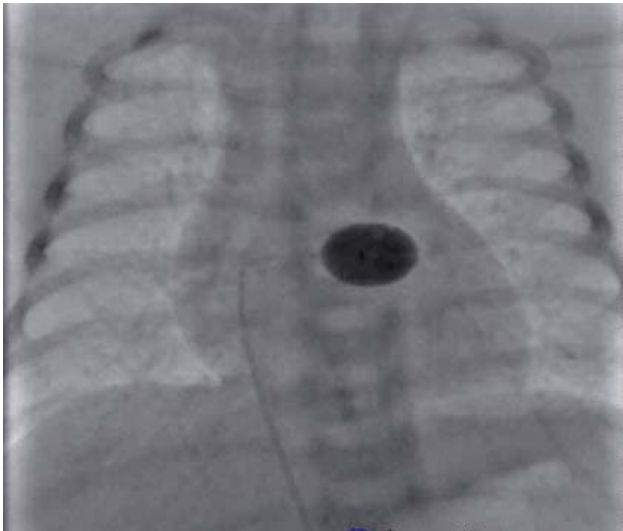
En la vida fetal, la TGV es bien tolerada. Hacer el diagnóstico prenatal de TGV por ecocardiografía ofrece buenas ventajas al equipo médico quirúrgico.<sup>5</sup> En primer lugar, precisa las características anatómicas de la TGV. El diagnóstico prenatal alerta a los médicos para preparar el nacimiento y permite elegir un hospital cercano a un centro cardiológico que atienda a este tipo de pacientes. En segundo lugar, se debe tener disponible las prostaglandinas, la sala de hemodinamia y el quirófano donde se atenderá al enfermo.

Cuando no se cuenta con diagnóstico prenatal —como es en la mayoría de los casos vistos en nuestro país—, el cuadro clínico es dominado por la cianosis acompañada o no de colapso circulatorio. En todo recién nacido con cianosis que no responde a oxígeno, debe sospecharse el diagnóstico de TGV. En los niños con foramen oval restrictivo, el cuadro se presenta a las pocas horas después del nacimiento con severa cianosis y colapso circulatorio. Ésta es una verdadera urgencia médica, por lo que debe realizarse lo más pronto posible un ecocardiograma transtorácico para confirmar el diagnóstico y proceder a la infusión de prostaglandinas junto con la septostomía auricular guiada por ecocardiografía o fluoroscopia en la sala de hemodinamia.

Cuando la comunicación interauricular o interventricular es amplia, la cianosis no es tan importante, pero el niño tiene manifestaciones de congestión pulmonar por el hiperflujo pulmonar. En estos casos se cuenta con más tiempo para actuar. Ni la telerradiografía de tórax ni el electrocardiograma deben considerarse como definitivos, ya que ambos pueden ser normales. En manos experimentadas, el estándar de oro es el ecocardiograma (Figura 1). El método durante el estudio es el análisis segmentario, el cual debe demostrar el *situs* auricular, la concordancia atrioventricular y, por supuesto, la discordancia ventricular arterial. El origen y curso inicial de las arterias coronarias debe ser precisado, y finalmente, de-



**Figura 1.** Imagen de ecocardiograma con abordaje apical (cuatro cámaras). Se puede observar un caso con transposición completa de las grandes arterias. Se observan las discordancias ventriculoarteriales: del ventrículo derecho (VD) nace la aorta (A), y del ventrículo izquierdo nace la pulmonar (P). Existe una comunicación interventricular subpulmonar (flecha horizontal) y estenosis subpulmonar (flecha vertical). AI: aurícula izquierda, VD: ventrículo derecho, VI: ventrículo izquierdo.



**Figura 2.** Catéter de balón para realizar la maniobra de Rashkind. Se observa el balón inflado en la aurícula izquierda, de donde será traccionado hacia la derecha para producir el desgarramiento del *septum* interauricular y, de este modo, crear la comunicación interauricular en el enfermo con transposición de los grandes vasos.

ben determinarse las lesiones asociadas y su magnitud, en especial, los cortocircuitos. El cateterismo cardiaco no es necesario en la etapa de recién nacido (se prefiere utilizar en los enfermos de mayor edad en los que se sospecha enfermedad vascular pulmonar) y es necesario medir las resistencias pulmonares.

## CONDUCTAS Y TERAPÉUTICA

La conducta clave es sospechar el diagnóstico de TGV en un recién nacido cianótico y hacer un ecocardiograma transtorácico. Cuando ya se ha confirmado el diagnóstico y el enfermo se encuentra muy cianótico con acidosis y compromiso circulatorio, la septostomía auricular urgente con balón, guiada por ecocardiograma o fluoroscopia, salva la vida del enfermo (*Figura 2*).<sup>9,10</sup> Retrasar la septostomía puede costar la vida del niño. La infusión de prostaglandinas está indicada si la septostomía no mejora la saturación.<sup>11,12</sup>

## TRATAMIENTO QUIRÚRGICO

El avance en el tratamiento quirúrgico de la TGV es quizá el de mayor impacto en cirugía cardiovascular. De una mortalidad superior al 90% a un año sin cirugía, ahora más del 90% de los enfermos sobreviven sin problemas

con la cirugía de Jatene o de switch arterial.<sup>13,14</sup> Esta intervención aplica para la TGV simple, que es la más frecuente. La operación debe realizarse lo más pronto posible en el periodo neonatal, siendo de forma electiva en los niños estables, pero urgente en los que no mejoran después de la septostomía y el uso de prostaglandinas. La mortalidad temprana es mayor en los casos con comunicación interventricular, los reportes van del 0 al 40% con una mediana del 10%.<sup>15,16</sup> Los estudios a largo plazo del switch arterial o Jatene han demostrado que del 88 al 95% de los enfermos se encuentran asintomáticos. Algunos de estos enfermos desarrollan estenosis pulmonar, insuficiencia aórtica o isquemia miocárdica. Estas complicaciones tardías se presentan con mayor frecuencia en los enfermos que tuvieron comunicación interventricular, estenosis pulmonar o ambas y, en ocasiones, son causa de muerte tardía. Estas complicaciones pueden presentarse varios años después de la operación y deben ser conocidas por los cardiólogos de los adultos.<sup>17,18</sup>

En conclusión, la TGV es una entidad muy grave del recién nacido con cianosis. Es mortal si no se atiende con oportunidad. El ecocardiograma confirma el diagnóstico, y las medidas terapéuticas iniciales son la infusión de prostaglandinas y la septostomía auricular con balón, para enseguida proceder a la corrección quirúrgica. La mortalidad operatoria es baja y el pronóstico a largo plazo es bueno.

## BIBLIOGRAFÍA

1. Kidd L, Humphries JO. Transposition of the great arteries in the adult. *Cardiovasc Clin.* 1979; 10 (1): 365-381.
2. Shafer RM. Prognosis of transposition of the great vessels with and without atrial septal defect. *Br Heart J.* 1963; 25: 211-218.
3. Hoffheinz HZ, Glaser E, Rodewald G. Über die Häufigkeit angeborener im hamburger sektionsgut. *Zentralblatt für Chirurgie.* 1964; 89: 326-340.
4. Liebman J, Cullum L, Belloc NB. Natural history of transposition of the great arteries: anatomy, birth history and death characteristics. *Circulation.* 1969; 40 (2): 237-262.
5. Sali C, Brizard C, Penny D, Anderson H. *Pediatric cardiology.* 3rd ed. Philadelphia: Churchill Livingstone; 2010. p. 797.
6. Šamánek M, Voríšková M. Congenital heart disease among 815,569 children born between 1980 and 1990 and their 15-year survival: a prospective bohemian survival study. *Pediatr Cardiol.* 1999; 20 (6): 411-417.
7. Hoffman JI, Kaplan S. The incidence of congenital heart disease. *J Am Coll Cardiol.* 2002; 39 (12): 1890-1900.
8. Kirklin JW, Blackstone EH, Tchervenkov CI, Castaneda AR. Clinical outcomes after the arterial switch operation for transposition. Patient, support, procedural, and institutional risk factors. *Congenital heart surgeons society. Circulation.* 1992; 86 (5): 1501-115.
9. Sunderland CO, Nichols GM, Henken DP, Linstone F, Menashe VD, Lees MH. Percutaneous cardiac catheterization and atrial balloon septostomy in pediatrics. *J Pediatr.* 1976; 89: (4) 584-587.
10. Woodson KE, Sable CA, Berger JT, Slack MC, Wernovsky G, Spray TL. A case of congenitally protected d-transposition of the great

- arteries in a very low-birth-weight infant. *Pediatr Cardiol.* 2003; 24: 175–178.
11. Henry CG, Goldring D, Hartmann AF, Weldon CS, Strauss AW. Treatment of d-transposition of the great arteries: management of hypoxemia after balloon atrial septostomy. *Am J Cardiol.* 1981; 47: 299–306.
  12. Lang P, Freed MD, Bierman FZ, Norwood WI, Nadas AS. Use of prostaglandin E1 in infants with d-transposition of the great arteries and intact ventricular septum. *Am J Cardiol.* 1979; 44: 76–81.
  13. Hutter PA, Krieb DL, Mantel SF, Hitchcock JF, Meijboom EJ, Bennink GB. Twenty five years' experience with the arterial switch operation. *J Thorac Cardiovasc Surg.* 2002; 124: 790–797.
  14. Idriss FS, Ilbawi MN, De Leon SY, Duffy CE, Muster AJ, Berry TE et al. Arterial switch in simple and complex transposition of the great arteries. *J Thorac Cardiovasc Surg.* 1988; 95: 29–36.
  15. Wollenek G, Laczkovics A, Hiesmayr M, Amann G, Domanig E. Early results with the anatomical correction of transposition of the great arteries. *Thorac Cardiovasc Surg.* 1991; 39 (Suppl 2): 176–179.
  16. Wong SH, Finucane K, Kerr AR, O'Donnell C, West T, Gentles TL. Cardiac outcome up to 15 years after the arterial switch operation. *Heart Lung Circ.* 2008; 17: 48–53.
  17. Losay J, Touchot A, Serraf A, Litvinova A, Lambert V, Piot JD et al. Late outcome after arterial switch operation for transposition of the great arteries. *Circulation.* 2001; 104: 1121–126.
  18. Daebritz SH, Nollert G, Sachweh JS, Engelhardt W, von Bernut G, Messmer BJ. Anatomical risk factors for mortality and cardiac morbidity after arterial switch operation. *Ann Thorac Surg.* 2000; 69: 1880–1886.

Correspondencia:

**Dr. Carlos Alva Espinosa**

Carretera México-Puebla Km. 34.5

Sequiaban, 56530, Edo. de México.

Tel: 5972 9819

E-mail: carlosalvaespinosa@yahoo.com.mx