

Revista de la Facultad de Medicina

Volumen
Volume **45**

Número
Number **2**

Marzo-Abril
March-April **2002**

Artículo:

Evaluación anterógrada-retrógrada de las estenosis esofágicas severas

Derechos reservados, Copyright © 2002:
Facultad de Medicina, UNAM

**Otras secciones de
este sitio:**

-  [Índice de este número](#)
-  [Más revistas](#)
-  [Búsqueda](#)

***Others sections in
this web site:***

-  [Contents of this number](#)
-  [More journals](#)
-  [Search](#)



www.Medigraphic.com

Artículo original

Evaluación anterógrada-retrógrada de las estenosis esofágicas severas. Certeza diagnóstica y abordaje quirúrgico

Alfredo Ramón Castañeda Ortiz,¹ Alma Laura Cetina Ladrón de Guevara,² David Guillermo Uribe Ramos,³
Ariel González Waller⁴, Pedro Ureta Jiménez³

¹ Jefe de Residentes

² Servicio de Gastroenterología

³ Servicio de Cirugía Pediátrica

⁴ Servicio de Endoscopia

CMN 20 de Noviembre, ISSTE

Resumen

Las lesiones esofágicas por ingestión de cáusticos continúan siendo un problema frecuente en pediatría. El 56% de esas lesiones son serias aun cuando la estenosis es variable. Algunas requieren forzosamente de tratamiento quirúrgico pero no es fácil seleccionar la técnica sin una evaluación cuidadosa y compleja. Aquí se comparan la tradicional radiografía con trago de bario más endoscopia, con la técnica de endoscopia anterógrada y retrógrada más trago de bario y medición exacta de la longitud de la estenosis.

Los resultados revelan una mejor correlación al combinar el acceso anterógrado y retrógrado que con el solo trago de bario, y eso constituye una evaluación preoperatoria muy útil.

Palabras clave: *Estenosis esofágica, endoscopia retrógrada.*

Summary

Esophageal lesions caused by ingestion of caustic substances continue to be a frequent problem in pediatrics. Approximately 56% of the lesions are serious although stenosis is variable. Some cases require unavoidable surgery but it is difficult to choose the most suitable technique in the absence of careful and thorough evaluation. This study compared traditional radiography using endoscopy following a barium meal with anterograde and retrograde endoscopy following a barium meal, in addition to taking exact measurements of the length of the stenosis.

The results showed a good correlation for the combined procedure of anterograde-retrograde endoscopy, as opposed to a barium meal alone. This combined procedure provides a very useful, pre-operative evaluation.

Key words: *Esophageal stenosis, retrograde endoscopy.*

Introducción

La ingestión de sustancias cáusticas continúa siendo un problema común en la edad pediátrica a pesar de los esfuerzos por parte de las autoridades y los fabricantes para mejorar los envases, ya que la prevención es esencial para evitar el daño tisular, el cual se produce en segundos.¹ Se calcula que ocurren de 5,000 a 15,000 casos anuales de quemaduras esofágicas en niños en todo el mundo y se han encontrado que el 8% al 20% de los pacientes sin quemadura bucal presentan lesión esofágica. De todas las lesiones esofágicas, el 56% se clasifica de ulceración profunda hasta el músculo e incluso transmuscular.²

El tratamiento inmediato esta encaminado a evitar lo posible el desarrollo de estenosis que ocurre con una frecuencia variable que va del 0% al 84% dependiendo de las fuentes analizadas.³ La valoración del paciente es difícil y aunque la endoscopia tradicional se ha considerado como la única técnica confiable para la evaluación de la extensión y severidad de la quemadura no se correlaciona adecuadamente con los hallazgos quirúrgicos.³ Otra modalidad diagnóstica muy utilizada es el esofagograma con papilla de bario, el cual tampoco tiene una exacta correlación con la longitud real de la lesión.⁴ La evaluación correcta de la extensión de las estenosis refractarias al manejo conservador con dilataciones endoscópicas, es muy importante ya que permite seleccionar una técnica quirúrgica con menor índice de morbilidad y mortalidad. Se consideró útil hacer una evaluación con técnicas anterógradas y retrógradas preoperatorias para compararlas con las técnicas de valoración tradicional en casos severos de quemadura esofágica por cáusticos.

Metodología

Se incluyeron pacientes enviados al CMN 20 de Noviembre ISSSTE, desde enero 1997 a diciembre de 1999 con diagnóstico de estenosis esofágica secundaria a quemadura por

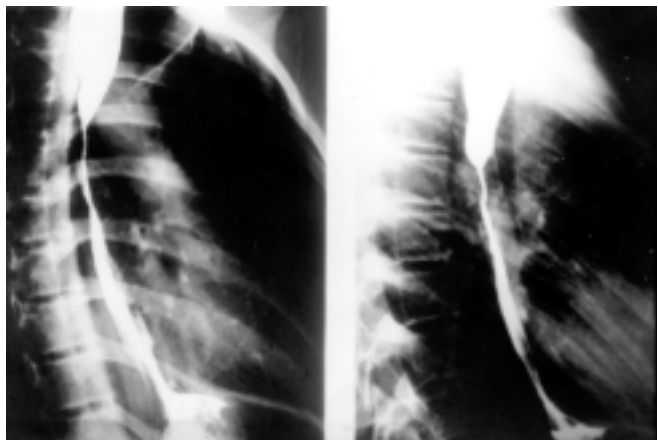


Figura 1. Esófagograma convencional: se aprecia una estenosis cáustica de 5.5 que inicia en el tercio medio del esófago.

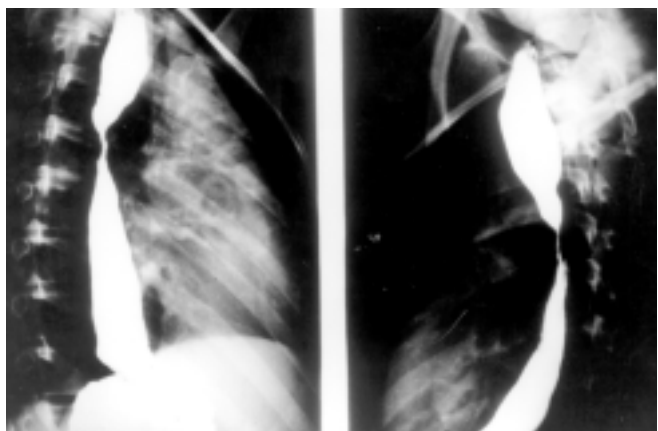


Figura 2. Esófagograma anterógrado-retrógrado en la misma paciente de la figura 1, se aprecia que la estenosis del tercio medio es de menor longitud (2.5 cm) que en la foto 1.

cáusticos, incapacidad para la alimentación oral, con tratamiento previo de dilataciones endoscópicas fallido y gastrostomía, enviados para la realización de interposición de colon al servicio de cirugía pediátrica. Se analizaron las variables demográficas (edad, sexo), tipo de quemadura y duración de las dilataciones. La extensión y tipo de estenosis se valoró de manera inicial mediante estudios convencionales como el esófagograma tradicional con bario vía oral y esofagoscopia con endoscopio flexible. Para la valoración anterógrada-retrógrada se realizó esófagograma anterógrado-retrógrado iniciando con un trago de bario por fluoroscopia, seguida de llenado gástrico con papilla de bario por gastrostomía a través de una sonda de alimentación y maniobra de esfuerzo en posición supina, logrando reflujo gastroesofágico para medir el sitio y longitud de la estenosis (figuras 1 y 2). Dos días después, verificando la ausencia de bario residual por placa

simple de tórax y abdomen, se llevó a cabo endoscopia anterógrada y retrógrada bajo sedación, introduciendo de forma simultánea, dos endoscopios, el primero para esofagoscopia y el segundo por la gastrostomía, llevándolo hacia el esófago hasta observar el sitio de lesión del esófago y medir la estenosis con ayuda de una sonda de Nelaton (figuras 3 y 4). Se evaluaron los resultados de los diferentes estudios con la longitud de la estrechez encontrada en la operación.

Se compararon los resultados entre los estudios tradicionales contra los estudios anterógrados-retrógrados con prueba de t pareada.

Resultados

Se incluyeron cuatro pacientes, dos de sexo masculino con edades de 3 y 5 años, y dos de sexo femenino con edades de

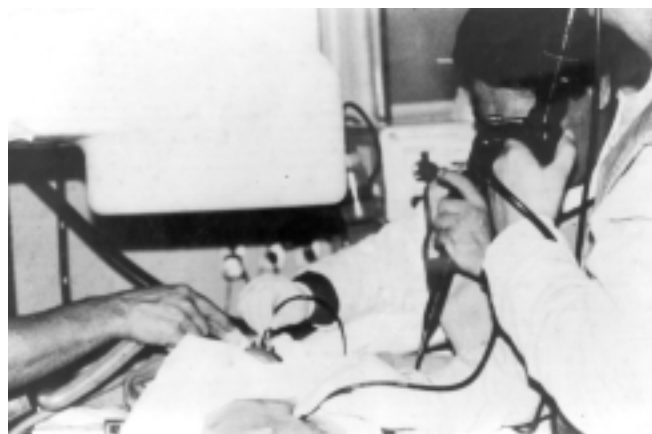

Figura 3. Procedimiento endoscópico anterógrado y retrógrado a través de gastrostomía.

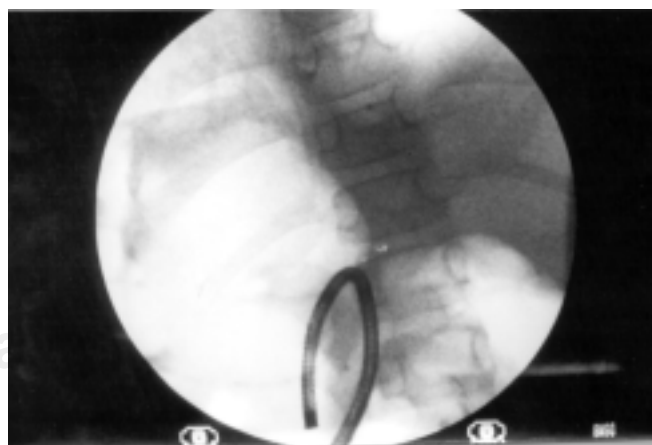


Figura 4. Imagen fluoroscópica de procedimiento retrógrado endoscópico.

6 y 13 años. El tiempo de tratamiento con dilataciones previo al ingreso fue de tres meses a cinco años. A todos los pacientes se les envió de su hospital de origen para la realización de interposición de colon (cuadro 1).

En todos se realizaron los mismos estudios. El primer paciente presentó una estenosis de 2 cm. En el segundo paciente se halló doble lesión, la primera de 1.5 cm en el esófago proximal y otra de 2 cm en el tercio distal del esófago, a 2 cm de la unión esófago-gástrica. En el tercer paciente se encontró una lesión única de 3 cm de longitud del tercio distal y en el último paciente una estenosis de 20 cm por lo que se llevo a cabo una interposición de colon (cuadro 2).

Comparándose con la longitud transoperatoria, la endoscopia anterógrada-retrógrada tuvo una correlación de 0.962 (p 0.038), el esofagograma anterógrado-retrógrado correlación de 0.192 (p 0.808) (cuadro 3).

En los pacientes sin estenosis total se realizaron los siguientes procedimientos quirúrgicos: en los pacientes con estenosis única, resección y anastomosis termino-terminal y en el paciente con doble estenosis, plastia de estenosis proximal y procedimiento de Mickulitz en la estenosis distal con funduplicatura de 360 grados. Actualmente los pacientes tra-

tados con cirugía de salvamento esofágico se encuentran en rangos normales de peso y talla para su edad y tolerancia del 100% a dieta normal por vía oral.

Discusión

El procedimiento de elección en pacientes pediátricos con estenosis esofágicas refractaria a tratamiento conservador con dilataciones se ha considerado la transposición de colon.^{5,6} Generalmente los pacientes se presentan con disfagia a sólidos y líquidos así como desnutrición, por lo que las condiciones preoperatorias son malas y a pesar de considerarse una cirugía con buenos resultados a corto y largo plazo se reporta una incidencia de complicaciones a corto plazo de 18.5% como la isquemia en 6.5%, fístulas en 6% (colo-cólicas o esófago-cólicas) y estenosis en 6% (esófago-cólica o colo-gástrica) y una mortalidad del 5%.⁵ Entre los factores más importantes para evitar estas complicaciones que pueden ser mortales se requiere que el segmento de colon para la transposición tenga una buena circulación arterial, con suficiente flujo sanguíneo y no tener bloqueos al drenaje venoso, por lo que se ha propuesto que la valoración inicial del paciente debe incluir una angiografía mesentérica.⁶

Cuadro 1.

Paciente	Sexo	Edad	Agente agresor	Tiempo de evolución	Tiempo de dilataciones
1	Femenino	5 años a 6 meses	Hidróxido de sodio	18 meses	15 meses
2	Masculino	5 años	Hidróxido de sodio	1 año	3 meses
3	Femenino	13 años	Hidróxido de sodio	10 años	Irregular por 5 años
4	Masculino	6 años	Hidróxido de sodio	1 año	1 año

Cuadro 2.

Paciente	Longitud por esofagograma tradicional	Hallazgos endoscópicos anterógrados	Esofagograma antero-retrógrado	Endoscopia antero-retrógrada	Longitud quirúrgica
1	5.5 cm	Estenosis puntiforme de tercio medio	2.5 cm	2 cm	2 cm
2	6 cm	Estenosis puntiforme de tercio superior	2 estenosis: 1.5 y 2 cm	2 estenosis de 2 cm	2 estenosis: 2 y 1.5 cm
3	6 cm	Estenosis puntiforme de tercio medio	4 cm	3 cm	3.5 cm
4	Total	Estenosis cricofaríngea	20 cm	20 cm	20 cm

Cuadro 3.

Grupos en comparación	Promedio	Desviación	Correlación	p
Longitud quirúrgica	2.25	0.86	0.192	0.800
Esofagograma tradicional	5.87	0.25		
Longitud quirúrgica	2.25	0.86	0.996	0.034
Esofagograma antero-retrógrado	2.63	0.94		
Longitud quirúrgica	2.25	0.86	0.962	0.038
Endoscopia antero-retrógrada	2.37	0.50		

A largo plazo las complicaciones son del 17%, todas relacionadas a trastornos gastrointestinales como el reflujo biliar gástrico y/o cólico nocturno resistente a tratamiento médico, diarrea, halitosis y obstrucción intestinal secundarias a adherencias y una mortalidad total del 9% a largo plazo⁵. Además se ha confirmado que el tiempo de tránsito del bolo alimenticio por el colon transpuesto es 10 veces más lento de lo normal y el paciente requiere de agua para poder alcanzar este tiempo de tránsito. En observaciones fluoroscópicas se ha encontrado que el colon transpuesto no tiene contractibilidad y el paso tanto de líquidos como sólidos se lleva a cabo por gravedad. Una observación significativa es que sólo el 50% de los pacientes ganan peso con la transposición de colon.⁵

Recientemente se ha propuesto que el tratamiento ideal para las estenosis de segmento corto, que se definen como aquéllas de una longitud de 2 a 6 cm, es la resección segmentaria de la estenosis seguida de una esófago-esofagostomía termino-terminal.⁷ En una serie importante de pacientes seguidos por 15 años no se ha reportado mortalidad relacionada al procedimiento y el 80.76% sin ninguna alteración de la deglución ni desarrollo de carcinoma, por lo que se aconseja que se debe hacer el mayor esfuerzo para restaurar la función del esófago nativo.⁷

Otro hallazgo que apoya la realización de este tipo de operaciones es que no existe una diferencia significativa en la secreción ácida y de pepsina en pacientes con estenosis esofágica y en controles⁸ por lo que se desarrollan estenosis pépticas en el remanente esofágico, especialmente si no se utilizan técnicas que preserven el esfínter esofágico inferior o técnicas antirreflujo, individualizado cada caso.

Los estudios anterógrados-retrógrados permiten evaluar de una forma más completa el segmento estenosado y elegir la operación más conveniente. En este pequeño grupo, a tres pacientes se les hizo esófago-esofagostomía termino-termi-

nal y en sólo un paciente se confirmó una estenosis total que requirió de transposición de colon. La correlación que se obtuvo con el segmento estenosado durante el acto quirúrgico es excelente, sin embargo la cantidad de pacientes es muy pequeña para considerarla significativa; a pesar de ello, se considera que estas técnicas son fácilmente reproducibles, por lo que se sugiere su utilización en la valoración del paciente pediátrico con estenosis esofágica secundaria a cáusticos.

En conclusión, la medición correcta de la estenosis permite emplear técnicas de salvamento esofágico, como la esofagoplastia que es la de elección en los pacientes con estenosis cortas (menores de 6 cm). La evaluación anterógrada-retrógrada permite valorar el segmento estenótico con mayor exactitud.

Referencias

1. Christesen HB. Epidemiology and prevention of caustic ingestion in children. *Acta Pediatr* 1994; 83: 212-215.
2. Quiroz-Guerrero J, Franco-Gutiérrez M, Alemán-Velázquez P, et al. Efectos del ácido hialurónico sobre el mecanismo de cicatrización del esófago con quemadura por cáustico alcalino. Estudio experimental en rata. *Rev Mex Cirugía Pediatr* 1997; 4: 45-52.
3. Bautista-Casanovas A, Estévez-Martínez E, Varela Cives R, et al. A retrospective analysis of ingestion of caustic substances by children. Ten year statistics in Galicia. *Eur J Pediatr* 1997; 156: 416-414.
4. Muhletaler CA, Gerlock AJ, de Soto L, et al. Acid corrosive esophagitis: radiographic findings. *Am J Roentgenol* 1980; 136: 1137-1140.
5. DeMeester T, Johansson KE, Franze I, et al. Indications, surgical technique, and long term functional results of colon interposition or bypass. *Ann Surg* 1995; 280: 460-463.
6. Peters J, Kronson J, Katz M, et al. Arterial anatomic considerations in colon interposition for esophageal replacement. *Arch Surg* 1995; 130: 858-863.
7. Mutaf O, Ozok G, Avanoğlu A. Oesophagoplasty in the treatment of caustic oesophageal strictures in children. *Br J Surg* 1995; 82: 644-46.
8. Hirschowitz B. Gastric Secretion of acid and pepsin in patients with esophageal stricture and appropriate controls. *Dig Dis Sci* 1996; 41: 2115-2122.