

Revista de la Facultad de Medicina

Volumen
Volume **45**

Número
Number **4**




Julio-Agosto
July-August **2002**

Artículo:




Colangitis esclerosante primaria: revisión de un caso

Derechos reservados, Copyright © 2002:
Facultad de Medicina, UNAM

Otras secciones de
este sitio:

-  [Índice de este número](#)
-  [Más revistas](#)
-  [Búsqueda](#)

*Others sections in
this web site:*

-  [Contents of this number](#)
-  [More journals](#)
-  [Search](#)



www.Medigraphic.com

Caso clino-patológico

Colangitis esclerosante primaria: revisión de un casoSebastián Moreno González,¹ Francisco Díaz de León Fernández de Castro¹¹ HG Dr. Gonzalo Castañeda, CMN 20 de Noviembre, ISSSTE.**Resumen clínico**

Femenino de 22 años de edad, originaria de la Ciudad de México, soltera, nivel socioeconómico medio, escolaridad bachillerato, dedicada a laborar como secretaria. Niega tabaquismo, alcoholismo o toxicomanías, adecuados hábitos higienicodietéticos. No cuenta con antecedentes heredofamiliares ni personales patológicos de importancia.

Inicia su padecimiento dos semanas antes de su ingreso (diciembre 2001), caracterizado por ictericia progresiva, astenia, escalofríos así como coluria y acolia. Al interrogatorio directo refiere además vómito de contenido gastrobiliar ocasional, así como dolor en marco cólico intermitente. A la exploración física se encuentra paciente de edad aparente a la referida, tinte icterico generalizado +++, abdomen plano, peristalsis presente normoactiva, sin hiperestesia o hiperbaralgia, blando, depresible, ligeramente doloroso a la palpación de hipocondrio derecho, sin hepatomegalia, ni datos de irritación peritoneal. Resto de EF sin compromiso aparente.

Laboratorio: A su ingreso se encuentran bilirrubinas totales (BT) de 17.16 mg/dL, bilirrubina directa (BD) de 10.42 mg/dL, bilirrubina indirecta (BI) 6.7 mg/dL, fosfatasa alcalina (FA) 292 UI/L, ALT 64 UI/L. Resto de estudios hematológicos y bioquímicos dentro de parámetros normales. Panel para hepatitis viral negativo (VHC, VHB-ELISA), antígeno carcinoembrionario normal. Durante su estancia se monitorizan pruebas de funcionamiento hepático (figura 1). DHL 441 U/L, proteína C reactiva de 6.7 mg/dL y TP de 24" al 20% por lo que se inicia transfusión de plasma fresco congelado.

Gabinete: Se realiza USG el cual no reporta presencia de piedras, ni reporta alteraciones estructurales aparentes; colangiopancreatografía retrógrada endoscópica (CPRE) en donde se aprecia estenosis extensa de la vía biliar intra y extrahepática; posterior al estudio la paciente presenta pancreatitis, caracterizada por dolor y amilasa de 1,273, por lo que se inicia manejo específico. Se realiza colonoscopia encontrando áreas de lesiones ulceradas, se toman biopsias TAC sin alteraciones aparentes.

Se decide someter a laparoscopia diagnóstica, encontrando proceso fibrótico, a nivel del hilio hepático, ligamento gastrohépatico y los tejidos circundantes del páncreas adheridos. Se toman dos muestras para estudio histopatológico.

Hallazgos y diagnósticos anatomopatológicos

En los cortes histológicos se identifica hígado con infiltrado inflamatorio, en los espacios porta, en las venas centrales y en los sinusoides. Fibrosis en espacios porta, los conductos muestran cambios inflamatorios inespecíficos con engrosamiento fibroso en las capas submucosa y subserosa. En las paredes de los conductos se observa un infiltrado de linfocitos, células plasmáticas y leucocitos polimorfonucleares (figura 2).

Diagnóstico: Colangitis esclerosante primaria en fase aguda.

En los cortes histológicos del colon se ven glándulas revestidas por epitelio cilíndrico alto, con cambios inflamatorios inespecíficos, en ocasiones con células inflamatorias mononucleares en la pared, pero no en la luz. En el epitelio superficial cambios reactivos, regenerativos con pérdida focal del mismo y con presencia de células inflamatorias mononucleares de tipo de linfocitos y PMN que los destruyen focalmente y lo ulceran. En la lámina propia hay edema importante con presencia de linfocitos que llegan a formar folículos linfoides. Se identifican células plasmáticas, ocasionales eosinófilos, leucocitos PMN e histiocitos macrófagos.

Diagnóstico: Colitis activa ulcerada inespecífica.

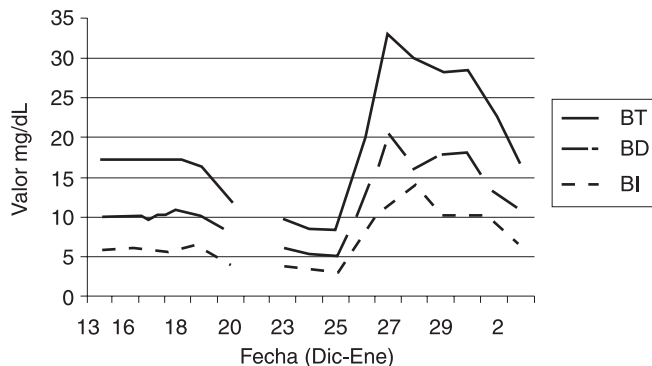
Comentario clinicopatológico

En los años cincuenta Werthemann y Roberts utilizan por primera vez el término colangitis estenosante, posteriormente Schwartz y Dale en 1958 reportan una pequeña serie de casos y acuñan el término de colangitis esclerosante, dicho término implica fibrosis no traumática ni maligna ocurrida en las porciones submucosas de los conductos biliares y que produce engrosamiento de sus paredes, con el consiguiente estrechamiento de su luz (esclerosis y estenosis).¹

Myers, Cooper y Padis proponen criterios un tanto estrictos en 1970 para el diagnóstico de dicha entidad:

1. Ictericia progresiva de tipo obstructivo
2. Ausencia de cálculos biliares
3. Ausencia de cirugía biliar previa

4. Engrosamiento y estenosis generalizados de las paredes de las vías biliares
5. Ausencia de neoplasia maligna de las vías biliares, determinada por un tiempo de observación continua razonablemente largo
6. Falta de criterios de cirrosis biliar primaria, según la biopsia hepática
7. Ausencia de enfermedad asociada, como colitis ulcerativa, enteritis regional o fibrosis retroperitoneal



Evolución de bilirrubinas en mg/dL, en relación al tiempo de estancia intrahospitalaria. Bilirrubinas totales (BT), bilirrubina directa (BD), bilirrubina indirecta (BI).

Figura 1. Monitorización de pruebas de funcionamiento hepático.

Sin embargo, se ha visto que la colangitis esclerosante aparece en pacientes con diversas enfermedades, entre las que cabe mencionar la colitis ulcerosa, la fibrosis retroperitoneal y la tiroiditis de Riedel, enfermedades también de etiología desconocida, y tal vez haya que atribuirles al mismo proceso causante de la esclerosis de las vías biliares. Por tanto, la presencia de enfermedades asociadas no debe descartar el diagnóstico de colangitis esclerosante primaria.¹

Así mismo, muchos autores han aludido a la asociación de colangitis esclerosante con colitis ulcerosa como prueba a favor de una etiología autoinmune o de respuesta inmune frente a un antígeno externo, factor que en la actualidad se ha reconocido ampliamente. Se han descrito múltiples asociaciones y polimorfismos del factor de necrosis tumoral-alfa (TNF- α) y de la interleucina 10 (IL-10). Sin embargo, sólo se ha encontrado asociación significativa en pacientes que poseen TNF- α , quienes son más susceptibles a presentar colangitis esclerosante.²

La incidencia de colangitis esclerosante en pacientes con colitis ulcerosa es del 0.8% aproximadamente, sin embargo cerca del 30% de pacientes con colangitis esclerosante presentan colitis ulcerosa.

La colangitis esclerosante es rara, aunque la incidencia publicada varía según los criterios diagnósticos empleados. Cuanto más estrictos son éstos, más rara es la enfermedad. Myers, Cooper y Padis contabilizaron hasta 1970, 40 casos aceptables en la bibliografía mundial. Los pacientes suelen

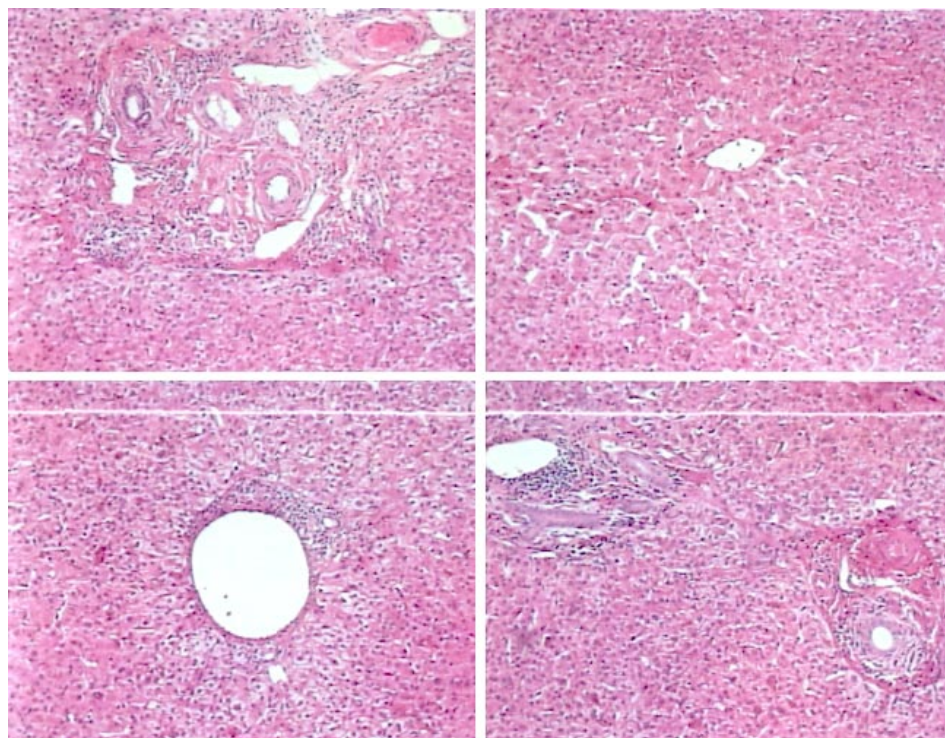


Figura 2. Corte histológico/biopsia de hígado. Hígado con infiltrado inflamatorio, en los espacios porta, en las venas centrales y en los sinusoides. Fibrosis en espacios porta, los conductos muestran cambios inflamatorios inespecíficos con engrosamiento fibroso en las capas submucosa y subserosa. En las paredes de los conductos se observa un infiltrado de linfocitos, células plasmáticas y leucocitos polimorfonucleares.

tener entre 30 y 60 años, en la serie reportada por Warren, de 12 pacientes con colangitis esclerosante 10 tenían entre 20 y 40 años. La padecen los hombres con más frecuencia que las mujeres en una relación de 3:1, sin embargo cuando se asocia a colitis ulcerativa, la relación es de 1:1.

La colangitis esclerosante puede afectar las vías biliares intra y extrahepáticas, así como la vesícula biliar. El proceso suele ser difuso o interesar segmentos localizados del árbol biliar extrahepático. Lahey Clinic reporta sin embargo una incidencia difusa tanto de conductos intra como extrahepáticos entre el 45 y el 54% de sus pacientes en su serie de 40 años habiendo estudiado 84 pacientes.¹

La colangitis esclerosante debe identificarse de acuerdo a su etiología en primaria o secundaria, en cuyo caso se asocia con antecedentes de infecciones bacterianas (*E. coli*, *Streptococcus fecalis*) o de etiología vírica. Los pacientes con colestasis asociada a sepsis pueden desarrollar estenosis que no se distingue de otras formas de colangitis esclerosante ya sea primaria o secundaria. La persistencia de colestasis, aún después de la resolución de la sepsis debe hacer sospechar de esta condición y de realizar estudios diagnósticos oportunos como CPRE y colangiopancreatografía por resonancia magnética. El trasplante hepático se suma a la lista de opciones terapéuticas para aquellos pacientes con colangitis esclerosante que progresa a una hepatopatía en etapa terminal.³

En el estudio anatomopatológico se aprecian las vías biliares extrahepáticas ostensiblemente induradas, con las paredes muy engrosadas y, en consecuencia, con reducción de su luz. La vesícula biliar suele estar afectada por el proceso fibrótico crónico y la región del hilio hepático, el ligamento gastrohepático, el hiato de Winslow y los tejidos circundantes del páncreas están por lo común indurados y adheridos. A la imagen microscópica se aprecia considerable engrosamiento fibroso en las capas submucosa y subserosa, con una capa edematosa entre ambas, en las paredes de los conductos se observa un infiltrado celular variable consistente en linfocitos, células plasmáticas, leucocitos polimorfonucleares y eosinófilos en diversa proporción.

Entre las alteraciones hepáticas observadas en pacientes con colangitis esclerosante se incluye la inflamación de los espacios portales, con linfocitos, polimorfonucleares y endoflebitis en el estadio agudo. El estadio subagudo se caracteriza por menos infiltrado inflamatorio y por la presencia de fibrosis peribiliar y periportal. En los estadios más crónicos se observa fibrosis concéntrica alrededor de los conductillos linfáticos dilatados y fleboesclerosis. La fibrosis puede extenderse a los tabiques intralobulillares y tal vez se provoque cirrosis. Los distintos estadios de progresión pueden observarse en una sola biopsia hepática.

El patrón microscópico puede distinguirse, en una etapa inicial, del que se observa en una cirrosis biliar primaria.

El cuadro clínico propio de la colangitis esclerosante es el de la ictericia obstructiva, que puede ser intermitente al principio,

pero que por lo común es progresiva. La naturaleza obstructiva de la ictericia la indican los niveles elevados de bilirrubina y la gran actividad de la fosfatasa alcalina. Los niveles de transaminasas séricas suelen ser normales o discretamente altos. Otras alteraciones observadas son la prolongación del tiempo de protrombina, el aumento de niveles de gammaglobulinas plasmáticas y la presencia de anticuerpos mitocondriales.

En ocasiones la visualización radiográfica de los conductos biliares sólo puede efectuarse mediante CPRE. El aspecto del árbol biliar es distintivo, parte o la totalidad de las vías biliares extra o intrahepáticas están estrechadas, a veces irregularmente dando una imagen de "rosario". Se puede realizar la medición de las paredes de la vía biliar por ultrasonido vía transpapilar, siendo un método útil de diagnóstico, ya que en los pacientes con colangitis esclerosante encontramos un engrosamiento significativo (2.5 ± 0.4 mm).⁴

El diagnóstico se hace mediante la historia clínica, con los criterios previamente mencionados, los hallazgos hematológicos y bioquímicos, así como los estudios radiológicos, sin embargo ninguno de los mencionados previamente es patognomónico. La técnica que mayores posibilidades ofrece de llegar al diagnóstico es la operación quirúrgica, abierta o por laparoscopia, con los hallazgos macroscópicos pertinentes, así como la toma de biopsia y el estudio anatomopatológico. El diagnóstico diferencial en caso de cirrosis biliar primaria puede establecerse mediante los signos clínicos y, antes de que aparezca la cirrosis, mediante la biopsia hepática.

Anteriormente se consideraba a la descompresión quirúrgica de la vía biliar como tratamiento, sin embargo con los avances en trasplante de hígado, así como la combinación de tratamientos quirúrgicos con medicamentos inmunomoduladores el tratamiento se debe individualizar de acuerdo a la etapa de la enfermedad y el estado de cada paciente.

Ya que no hay un tratamiento efectivo para la colangitis esclerosante primaria, las metas incluyen la mejoría sintomática (dolor, ictericia y prurito) y la prevención o por lo menos la detección temprana de las complicaciones (sepsis biliar, colangiocarcinoma). Desafortunadamente, el desarrollo de cirrosis no es prevenible o predecible, por lo que sólo queda el trasplante de hígado para prolongar la sobrevida.⁵

Se ha visto que además de la terapia establecida a base de corticoesteroides y ácido ursodesoxicólico, la asociación de un mediador del sistema inmune como la azatioprina pudiera tener beneficios en el tratamiento de la colangitis esclerosante primaria y su progresión.⁶ Se menciona que la media de sobrevida es de 6 años a partir del momento del diagnóstico de la enfermedad, sin embargo, ésta disminuye cuando la enfermedad se asocia a colitis ulcerativa. Entre las complicaciones cabe mencionar ataques de colangitis ascendente, aparición de cirrosis biliar, hipertensión portal, várices esofágicas e insuficiencia hepática la cual conlleva a la muerte.

Referencias

1. Smith Sherlock S. Colangitis esclerosante, Wellwood JM, Warren KW. Cirugía de la vesícula y vías biliares, Salvat Editores, 1985: 465-488.
2. Mitchell SA, Grove J, Spurkland A et al. Association of the tumor necrosis factor (alfa)-308 but not the interleukin 10-627 promoter polymorphism with genetic susceptibility to primary sclerosing cholangitis. *Gut* 2001; 49 (2): 288-294.
3. Scheppach W, Druge G, Wittenberg G et al. Sclerosing cholangitis and liver cirrhosis after extrabiliary infections: report of three cases. *Critical Care Medicine* 2001; 29 (2): 438-441.
4. Tamada K, Tomiyama T, Oohashi A et al. Bile duct wall thickness measured by intraductal US in patients who have not undergone previous biliary drainage. *Gastrointestinal Endoscopy* 1999; 49 (2): 199-203.
5. Ahrendt SA, Pitt HA, Kallo AN et al. Primary sclerosing cholangitis: resect, dilate, or transplant? *Gastrointestinal Endoscopy* 1999; 49 (3): 406-408.
6. Schramm C, Schirmacher P, Helmreich-Becker I et al. Combined therapy with azathioprine, prednisolone, and ursodiol in patients with primary sclerosing cholangitis. *Ann Internal Medicine* 1999; 131 (12): 943-946.