

## Revista de la Facultad de Medicina

Volumen  
Volume **46**

Número  
Number **4**




Julio-Agosto  
July-August **2003**

*Artículo:*




### Histología de la piel

Derechos reservados, Copyright © 2003:  
Facultad de Medicina, UNAM

Otras secciones de  
este sitio:

-  [Índice de este número](#)
-  [Más revistas](#)
-  [Búsqueda](#)

*Others sections in  
this web site:*

-  [Contents of this number](#)
-  [More journals](#)
-  [Search](#)



Medigraphic.com

# Histología de la piel

Gisela Navarrete Franco<sup>1</sup>

<sup>1</sup> Profesor adjunto del Curso de Posgrado de Dermatopatología. UNAM. Profesor Asociado del Curso de Posgrado en Dermatología del Centro Dermatológico Pascua. Subjefe del Servicio de Dermatopatología del Centro Dermatológico Pascua.

La piel normal está constituida por tres zonas:

- Epidermis
- Dermis
- Hipodermis

La epidermis es la parte más superficial y se encuentra constituida por dos grupos de células: queratinocitos o células no dendríticas y células dendríticas.

Los queratinocitos a su vez se organizan en capas o estratos, que de la más superficial hacia adentro son:

- Capa córnea
- Capa lúcida
- Capa granulosa
- Capa espinosa
- Capa basal

La *capa córnea* está formada por células que no tienen núcleo, por lo que con los colorantes de rutina (hematoxilina y eosina) se tiñe únicamente por la eosina. Su grosor varía de acuerdo al sitio anatómico, en las zonas como palmas y plantas es mayor.

El *estrato lúcido* es una línea intensamente eosinófila ubicada por debajo de la capa córnea y se le identifica en los sitios donde ésta es gruesa (palmas y plantas).

La *capa o estrato granuloso* está formado por células romboidales que tienen gránulos de queratohialina, mismos que le dan su nombre y que se tiñen intensamente con la hematoxilina. Su grosor depende del de la capa córnea.

El *estrato espinoso, escamoso o Malpighiano*, lo constituyen células poligonales que poseen puentes intercelulares, estructuras que sirven como medio de unión entre ellas y a la vez con las capas adyacentes. El número de estas células también varía dependiendo de la región corporal de que se trate, en general es de cinco a siete hileras. Se tiñen pálidamente con la hematoxilina.

La *capa basal, germinal o germinativa*, está formada por células cilíndricas que se disponen generalmente en una hilera, se tiñen intensamente con la hematoxilina, tienen puentes intercelulares que son menos evidentes que los de la capa espinosa. En el estrato basal se encuentra la melanina, pigmento normal de la piel, cuya cantidad varía de acuerdo al tipo de piel de cada individuo.

Los *queratinocitos* tienen estructuras de unión denominadas puentes intercelulares, que a la microscopía electrónica corresponden al llamado complejo desmosoma-tonofilamento. Por otro lado la cohesión de las células epidérmicas se debe a la presencia de una sustancia de cemento intercelular (glucocalix) constituida por glucoproteínas.

Los *queratinocitos* cumplen con varias funciones, la más conocida es la de producir queratina, pero además sintetizan otras sustancias químicas, como: alfa interferón, prostaglandinas, factores estimulantes de colonias granulocíticas-monocíticas, factor activador de los timocitos, derivado de las células epidérmicas (ETAF).

El segundo tipo celular de la epidermis son las células dendríticas:

- Melanocitos
- Células de Langerhans
- Células indeterminadas.

De todas ellas, los *melanocitos* son las únicas células que se pueden distinguir fácilmente en la microscopía de luz y con tinciones de rutina, las otras dos requieren de histoquímica y microscopía electrónica.

Los *melanocitos*, llamados también células claras o células de Masson, se observan a nivel de la capa basal como células de citoplasma claro y núcleo pequeño y oscuro. Se encuentran intercalados entre las células basales en una relación aproximada de un melanocito a diez células basales. Las proyecciones dendríticas de los melanocitos permiten el paso de melanina a los queratinocitos basales.

La tinción especial con nitrato de plata (Fontana-Masson) permite observar más fácilmente a los melanocitos con sus proyecciones dendríticas ya que la melanina es argirófila y argentafin.

Las *células de Langerhans* se originan en la médula ósea y se localizan en la piel y otros sitios como la mucosa oral, vagina, ganglios linfáticos y timo. En la piel, se ubican en las zonas suprabasales de la epidermis y ocasionalmente en la dermis. Se observan con técnicas de histoquímica a base de adenosin trifosfatasa o aminopeptidasa. También con el anticuerpo monoclonal OKT6 marcado con peroxidasa o fluoresceína.

Al microscopio electrónico, las células de Langerhans presentan un núcleo plegado y un citoplasma donde destaca un organoide llamado gránulo de Langerhans o de Birbeck, que

representa invaginación de la membrana celular. La concentración de las células de Langerhans en la epidermis es semejante a la de los melanocitos: entre 460 y 1000/mm<sup>2</sup>, lo que constituye del 2 al 4% de la población epidérmica total.

Una de las funciones principales de las células de Langerhans es la presentación de antígenos, expresan IgA y HLA-DR asociados a respuestas inmunes, receptores FC y C3, antígeno T6, antígeno leucocitario común, proteína S-100 y filamentos de tipo actina y vimentina.

La zona de la unión dermoepidérmica comprende:

- *Membrana plasmática* de las células basales, donde se encuentran hemidesmosomas con placas de anclaje para fijar tonofilamentos
- *Lámina lúcida*, la cual es una zona transparente constituida por filamentos de anclaje, mide de 20-40 nm de espesor, contiene laminina, fibronectina y antígeno del penfigoide ampollar
- *Lámina densa*, mide de 30 a 60 nm y contiene colágeno de tipo IV y antígeno KF-1, no colágeno
- *Zona densa sublamínar*, formada por microfibrillas elásticas, fibrillas de anclaje y antígeno de la epidermolisis bulosa adquirida.
- *Zona basal subepidérmica*, mide 0.5-1 micra de espesor y es rica en mucopolisacáridos neutros.

La *dermis* está situada por debajo de la *epidermis* y está constituida por tejido conectivo, sustancia fundamental y células. El tejido conectivo a su vez está formado por tres tipos de fibras: *Colágenas, elásticas y reticulares*. Las *fibras colágenas* son las más numerosas, la disposición y el grosor de las mismas, varía de acuerdo al nivel en que se encuentran: en la dermis superficial o papilar son fibras delgadas, a diferencia de la dermis media y profunda, donde son más gruesas y se disponen en haces casi paralelos a la superficie de la epidermis.

Las *fibras elásticas* se observan con tinciones especiales de orceína o resorcina-fuccina, son fibras delgadas de 1 a 3 micras de diámetro, el grosor al igual que el de la colágena y varía de acuerdo al nivel en que se encuentran: delgadas en dermis superficial y gruesas en dermis profunda. En la dermis papilar configuran un plexo: son las fibras de elastina y de oxitalán.

Las *fibras reticulares* también requieren de tinciones especiales para su observación. Miden de 0.2-1 micra de diámetro, son un tipo especial de fibra colágena de tipo III.

La sustancia fundamental de la dermis contiene glucosaminoglicanos o mucopolisacáridos ácidos.

La *hipodermis*, llamada también panículo adiposo o tejido celular subcutáneo, está constituido por células grasas, que se conocen con el nombre de adipocitos, los cuales se disponen en lóbulos separados por tejido conectivo llamados septos o tabiques interlobulillares.

El complejo pilosebáceo está formado por:

- Complejo pilosebáceo.
- Glándulas sudoríparas
- Uñas.

Las glándulas sudoríparas se dividen en:

- Folículo piloso.
- Glándula sebácea.
- Músculo erector del pelo.

El folículo piloso está constituido por tres segmentos: superior o infundíbulo, medio o istmo e inferior o bulbo piloso.

El infundíbulo comprende desde la desembocadura del conducto sebáceo hasta el orificio folicular y se queratiniza por intermedio de gránulos queratohialinos.

El istmo comprende desde la desembocadura del conducto sebáceo hasta la inserción del músculo erector del pelo, es la porción más corta del folículo.

El extremo inferior o parte inferior o bulbo va desde la inserción del músculo erector hasta el bulbo piloso, constituye la parte más compleja del folículo piloso, ya que está formada por varias estructuras:

- Papila dérmica.
- Matriz del pelo.
- Pelo propiamente dicho.
- Vainas radicales.

La *papila dérmica* (papila capilar dérmica) es la responsable del crecimiento del pelo y es rica en mucopolisacáridos ácidos.

La *matriz capilar* da origen al pelo propiamente dicho y a la vaina radicular interna. Las células que forman la matriz son de citoplasma muy basófilo y entre ellas están distribuidos los melanocitos que dan el color al pelo.

El *pelo* propiamente dicho está formado de dentro hacia fuera por médula, corteza y cutícula. La *médula capilar* sufre queratinización gradual por pérdida de los núcleos y de esta manera se produce queratina dura. La cutícula capilar situada por fuera de la corteza.

Las vainas radicales son dos: interna y externa, la interna está constituida por tres hojas:

- Cutícula
- Capa de Huxley
- Capa de Henle

Todas estas capas se queratinizan por medio de gránulos tricohialinos, los cuales son escasos en la cutícula pero numerosos en la de Huxley y Henle. La *vaina radicular interna* se desintegra al llegar al istmo. La *vaina radicular externa* se extiende desde la base del bulbo piloso hasta la desembocadura del conducto sebáceo, donde constituye la epidermis su-

perficual que tapiza el infundíbulo. Las células que la constituyen son de citoplasma claro por tener grandes cantidades de glucógeno.

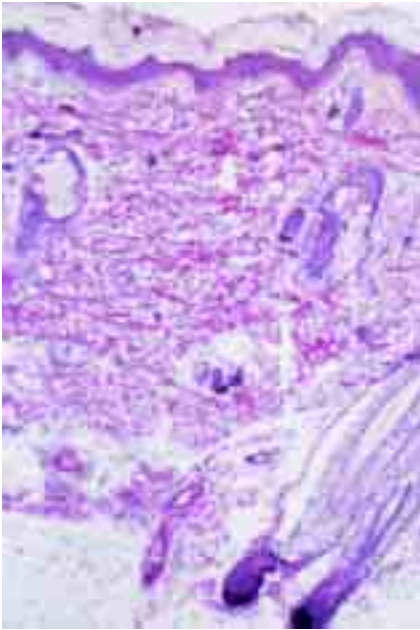
La *vaina radicular externa* a nivel del istmo sufre queratinización triquilemal sin gránulos queratohialinos.

Por último, la *capa vítrea* es una hoja eosinofílica densa que rodea la vaina radicular externa, PAS positiva. Por fuera de ella existe una *vaina radicular* fibrosa formada por colágena.

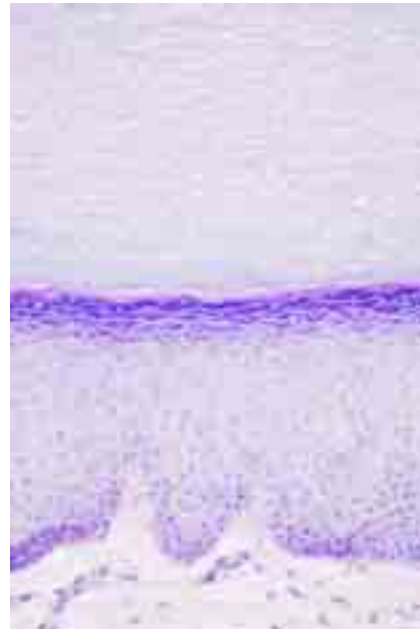Es importante hacer notar que el aspecto del folículo piloso, varía de acuerdo con el ciclo en que se encuentre y la forma del corte histológico realizado.

El folículo piloso atraviesa diversas fases de crecimiento: anágeno (activa), catágeno y telógeno. El pelo crece aproximadamente 0.4 mm al día.

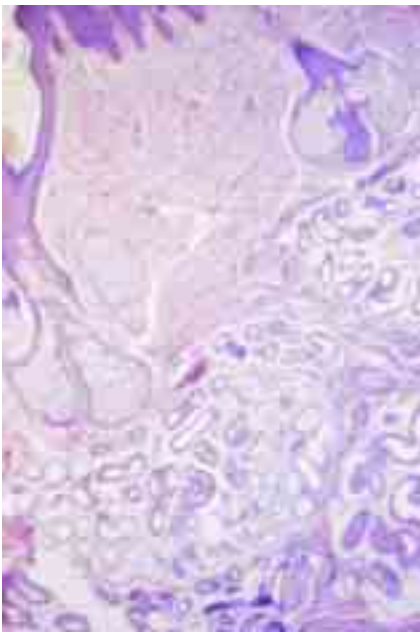
Es en la fase anágena (de crecimiento activo) donde se pueden observar todas las características histológicas mencionadas.



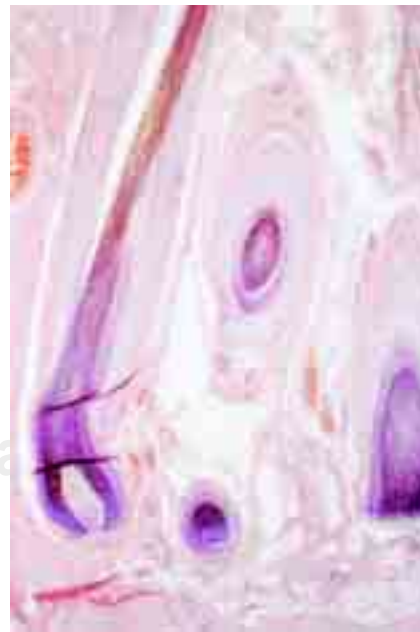**Figura 1.** Histología de piel normal.



**Figura 2.** Capas de la epidermis.



**Figura 3.** Anexos epidérmicos.



**Figura 4.** Folículo piloso.

La glándula sebácea es el otro componente del complejo pilosebáceo, pero también se pueden encontrar en forma aislada en regiones como el pezón, la areola mamaria, labios menores y cara interna de prepucio, están ausentes en palmas y plantas. En los párpados constituyen las glándulas de Meibomio.

El tipo de secreción de las glándulas sebáceas se denomina holócrina ya que todo el cuerpo celular se desintegra para formar dicha secreción, misma que está constituida principalmente por triglicéridos y fosfolípidos.

El tamaño de la glándula sebácea varía de acuerdo a la zona en que se encuentran: en sitios seborreicos: *glándulas sebáceas* grandes.

El *músculo erector del pelo* se origina en el tejido conectivo de la dermis y se localiza en los folículos pilosos por debajo de la glándula sebácea. Es una banda de músculo liso que se dispone en el ángulo obtuso del folículo para producir contracción del mismo “piel de gallina”.

Las *glándulas sudoríparas ecrinas* se encuentran en toda la superficie corporal, excepto borde libre de labios, lechos ungueales, labios menores, glande y cara interna del prepucio. En palmas, plantas y axilas su número es mayor. El tipo de secreción es merocrina (sólo excretan), como todas las glándulas, posee dos grandes porciones: secretora y excretora.

La zona secretora está en la unión dermohipodérmica y está formada por estructuras con una sola capa de células, claras y oscuras, ricas en glucógeno y sialomucina respectivamente. Las células mioepiteliales se encuentran por fuera de las células secretoras y son las que permiten la contracción de estas glándulas para producir el sudor.

La zona excretora está constituida por dos hileras de células epiteliales cuboidales muy basófilas, uniformes, que atraviesa a manera de conducto toda la dermis (conducto ecrino excretor intradérmico) y penetra a la epidermis a nivel de un proceso interpapilar, sitio en donde cambia su morfología a una disposición en espiral y se denomina acrosiringio (conducto ecrino excretor intraepidérmico) para desembocar finalmente a la superficie de la piel. El acrosiringio está formado por una capa de células internas y 2-3 externas.

Las *glándulas apocrinas* cuyo origen comparten con el complejo pilosebáceo, son glándulas odoríferas ya que confieren un olor característico a ciertas zonas del tegumento como: axilas, región anogenital, conducto auditivo externo,

párpado (glándulas de Moll) y región mamaria. Las *glándulas apocrinas* son 10 veces más grandes que las ecrinas hasta 200 micras de diámetro en su luz. La secreción de estas glándulas es PAS positiva y consiste en sialomucina. En ellas se observa el tipo de secreción “por decapitación”, en donde parte del citoplasma se desprende para formarlas.

Como en todas las glándulas se distinguen dos grandes porciones: secretora y excretora. La secretora, situada en el tejido celular subcutáneo está formada por una sola hilera interna de células secretoras propiamente dichas y una externa que son las mioepiteliales. La porción excretora, al igual que las *glándulas ecrinas* comprende un conducto que atraviesa la dermis y está constituida por una doble capa de células. Finaliza en el infundíbulo y desemboca por encima del conducto sebáceo.

*Vasos sanguíneos.* Los vasos sanguíneos cutáneos son arteriolas y vénulas que se distribuyen en 3 plexos: uno subpapilar y dos alrededor de folículos pilosos y glándulas ecrinas. Estos plexos originan capilares que invaden toda la dermis. Los capilares están formados por una hilera de células endoteliales que tienen actividad de fosfatasa alcalina. Las arteriolas poseen tres capas: íntima (de células endoteliales y lámina elástica interna), media (células musculares) y adventicia (de tejido conectivo). Las venas son más delgadas que las arterias y las tres capas clásicas son menos evidentes.

*Nervios.* La piel está inervada por ramas sensitivas y autónomas, las cuales se distribuyen en toda la dermis a través de numerosas ramificaciones. Con hematoxilina eosina es fácil reconocer las fibras nerviosas gruesas, pero para las delgadas se requieren de tinciones especiales con plata. Todos los nervios poseen neurofilamentos, en donde se detecta proteína S-100. Existen órganos neurales especiales: Mucocutáneos (glande, prepucio, clítoris, labios menores, región perianal y borde libre de labios), Corpúsculos de Meissner, encargados del sentido del tacto y localizados en palmas y plantas y Corpúsculos de Vater Pacini para la sensación de presión, distribuidos también en palmas y plantas principalmente y algunos en pezón y región anogenital.

*Uñas.* Son estructuras de queratina dura, en la que se distingue: un borde libre, plato ungueal y matriz. La zona superior se denomina eponiquio y el lecho ungueal es el hiponiquio. La lúnula es una banda blanca semicircular en la base de la uña, encima de ella se encuentra un pliegue, la cutícula.