

Revista de la Facultad de Medicina

Volumen **49**
Volume

Número **3**
Number




Mayo-Junio **2006**
May-June

Artículo:




La donación espermática como
alternativa ante el factor masculino
severamente alterado

Derechos reservados, Copyright © 2006:
Facultad de Medicina, UNAM

**Otras secciones de
este sitio:**

-  [Índice de este número](#)
-  [Más revistas](#)
-  [Búsqueda](#)

***Others sections in
this web site:***

-  [Contents of this number](#)
-  [More journals](#)
-  [Search](#)

Artículo original

La donación espermática como alternativa ante el factor masculino severamente alterado

Alfredo Góngora Rodríguez¹¹ Centro de Fertilización, México, D.F., Institución Privada.

Resumen

El presente análisis casuístico pretende demostrar que la alternativa de la donación espermática (banco de semen), en comparación con la aplicación de muestras espermáticas de mala calidad (no congeladas) para procedimientos básicos de reproducción asistida (inseminación intrauterina), es una alternativa confiable y que, de acuerdo con los resultados obtenidos, ofrecen notables diferencias. En el análisis aquí presentado, el índice de embarazo prácticamente se duplicó entre ambos procedimientos, en favor de la aplicación de muestras en donación.

Palabras clave: *Inseminación artificial, criopreservación, homóloga, heteróloga.*

Summary

The present casuistical analysis seeks to demonstrate that the option of the spermatic donation (bank of semen), in comparison with the application of spermatic samples of bad quality (not frozen) for intra-uterine insemination, is a reliable alternative and that, in accordance with the obtained results, they offer clear differences. In the analysis here presented, the index of pregnancy rate practically was doubled between both procedures, in favor of the application of donation samples.

Key words: *Artificial insemination, cryopreservation, homologous, heterologous.*

Objetivo

El presente trabajo pretende demostrar que, de acuerdo con resultados estadísticos obtenidos, la opción de utilizar espermatozoides donados (congelados)¹ en bancos de semen es una mejor alternativa que la utilización de muestras espermáticas (frescas) de mala calidad, teniendo éstas diversas alteraciones (oligozoospermia, astenozoospermia, hipospermia, etc.) detectadas en el análisis espermático directo llevado a cabo en el Laboratorio de Andrología. Esta comparación tendrá como objetivo final

la utilización del semen donado en terapias de reproducción asistida de baja complejidad (inseminación intrauterina).

Introducción

El estudio de la pareja estéril está continuamente sometido a revisión, ya que los avances en materia de reproducción asistida nos han llevado a tener mejores alternativas, así como la necesidad de una adecuada selección de casos.

Como sabemos, los porcentajes que actualmente se manejan son alarmantes, ya que se calcula que el 15% de las parejas formalmente constituidas tienen un problema de infertilidad; también se acepta que entre ambos integrantes de la pareja estos porcentajes son compartidos. Diversos trabajos² destacan la gran importancia de criopreservar semen con la finalidad de que se empleen terapias de menor complejidad para resolver problemas agregados al padecimiento ya existente.

Trabajos como los de Shinohara y col.³ hablan de la protección a la fertilidad de pacientes puberales, donde se exponen terapias de criopreservación de tejido testicular para su posterior uso. Esto podrá representar una alternativa en cuanto a tecnología molecular se refiere, en un futuro no lejano.

Otros trabajos, como los presentados por Úrsula Res y col.⁴ hablan de la congelación de tejido testicular y terapias de inyección intracitoplasmática en el futuro, ofreciendo resultados alentadores, en cuanto a tasa de embarazo se refiere. Sin embargo, ellos sugieren cariotipo previo del paciente, para así descartar la posibilidad de microdeleciones del cromosoma Y. En nuestra experiencia, hemos podido demostrar que las muestras espermáticas pueden permanecer criopreservadas por largos periodos de tiempo, sin gran afectación de las mismas; estamos conscientes de la gran cantidad de factores que se involucran para hacer esta afirmación, sin embargo en la experiencia de banco de semen, así como en las muestras criopreservadas de pacientes oncológicos previas a terapias de quimioterapia o radioterapia, se han tenido buenos resultados. Las muestras que han tenido un adecuado protocolo de congelación tendrán una buena tasa de sobrevivencia a la descongelación, y así ser utilizadas en terapias de reproducción asistida de baja complejidad (inseminación intrauterina, FIVTE, ICSI).⁵

A través de un cuidadoso y detallado estudio, hemos concluido que en terapias de reproducción asistida básica, como sería la inseminación intrauterina, el uso de espermatozoides congelados en bancos de semen ofrece mejores resultados que la aplicación de muestras espermáticas frescas de baja calidad, en cuanto a tasa de embarazo se refiere.

Existen numerosos cuestionamientos sobre el uso de espermatozoides congelados en terapias reproductivas, ya que existen vertientes que sostienen que su uso disminuiría considerablemente la tasa de resultados, pues las muestras sufren una disminución gradual de la movilidad espermática por haber permanecido en estado de congelación; sin embargo, nosotros, a través de algunos trabajos,⁵ hemos confirmado que esto no es así ya que, para poder sostener este criterio, será de trascendental importancia la experiencia del personal y el método de congelación a elegir.

El presente estudio comparativo lo consideramos de gran interés pues, en la mayoría de los casos, la pareja (masculina) considera que, a pesar de tener muestras espermáticas de baja calidad, la posibilidad de obtener un embarazo es alta.

En la concentración de datos obtenidos de estas pacientes se tomaron en cuenta los siguientes aspectos: edad, años de infertilidad, número de intentos, protocolo de inducción de ovulación (dosis y alternativa farmacológica), medición ovárica bilateral, así como respuesta folicular, etiología masculina o femenina, tipo de inseminación artificial, datos de muestras espermáticas *pre* y *pos*-capacitación, reporte de complicaciones durante la inducción o posteriores a ésta, así como resolución obstétrica.

Técnica de criopreservación espermática

Posterior a la eliminación del plasma seminal, es adicionado gota a gota el crioprotector (Irvine Scientific, Santa Ana, CA.; TEST Yolk suplementado con glicerol 7.4%). Periódicamente,

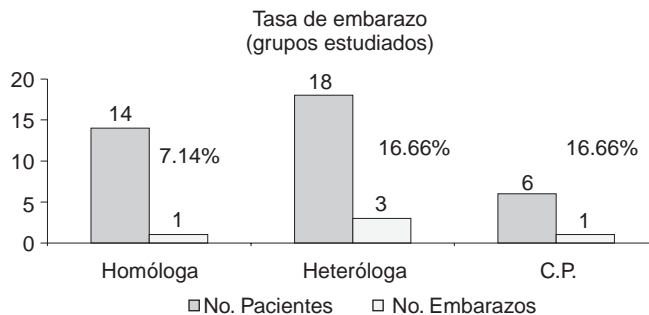


Figura 1. Estudio comparativo para tasa de embarazo en IUI homóloga vs heteróloga.

y cada 10 minutos, se repite la maniobra combinando la misma muestra seminal hasta obtener el efecto deseado. Una vez obtenido el volumen, las muestras espermáticas analizadas se dejan a temperatura ambiente por un lapso de 10 a 15 minutos; a continuación son expuestas a vapor de nitrógeno líquido por un tiempo de 30 minutos, llevándose a continuación la inmersión en este gas.⁶

Procedimiento de descongelación de las muestras

Las muestras espermáticas permanecieron en un tanque seco con nitrógeno líquido a una temperatura de -196°C . Las muestras seleccionadas fueron expuestas durante 10 segundos a temperatura ambiente ($25 \pm 2^{\circ}\text{C}$); posteriormente se sumergieron en un baño María a temperatura de $37^{\circ}\text{C} \pm 1^{\circ}\text{C}$ por un lapso de 15 a 20 minutos.

Cada muestra fue mezclada perfectamente con una pipeta estéril y se colocaron $10 \mu\text{L}$ en la cámara de Makler. Se espera de 2 a 3 minutos para estabilizar la temperatura y poder realizar el conteo espermático, así como valorar la movilidad.

Cuadro 1. Factor etiológico masculino vs femenino en IUI homóloga.

N° de casos	Inseminación homóloga	
	Factor femenino	Factor masculino
1	Normal	Alta viscosidad
2	Disfunción ovulatoria/CP no exitoso	Normal
3	Preselección sexo masculino	Normal
4	Disfunción ovulatoria/SOP	Alta viscosidad
5	CP no exitoso/edad (> 40 años)	Normal
6	SOP	Oligoastenozoospermia severa
7	CP no exitoso/edad	Normal
8	CP no exitoso	Normal
9	CP no exitoso	Normal
10	Disminución de la permeabilidad tubaria	Aglutinación espermática alta
11	Hiperprolactinemia/anovulación	Oligoastenozoospermia severa/hipospermia
12	CP no exitoso	Normal
13	Anovulación	Astenozoospermia/hipospermia
14	Edad	Oligoastenozoospermia moderada

Cuadro 2. Factor etiológico masculino vs femenino en IIU heteróloga.

N° de casos	Factor femenino	Inseminación heteróloga	Factor masculino
1	OTB Izquierda		Soltera/donador externo
2	SDP		Azoospermia
3	SDP		Azoospermia
4	SDP		Azoospermia/vasectomía
5	SDP		Azoospermia
6	SDP		Soltera
7	SDP		Oligozoospermia severa
8	SDP		Azoospermia
9	Disminución de permeabilidad tubaria bilateral		Oligoastenozoospermia severa
10	SDP		Azoospermia/vasectomía
11	SDP		Soltera
12	SDP		Azoospermia
13	Factor cervical		Azoospermia/vasectomía
14	SDP		Soltera
15	SDP		Azoospermia
16	SDP		Azoospermia
17	SDP		Azoospermia
18	SDP		Azoospermia

* SDP (Sin datos patológicos)

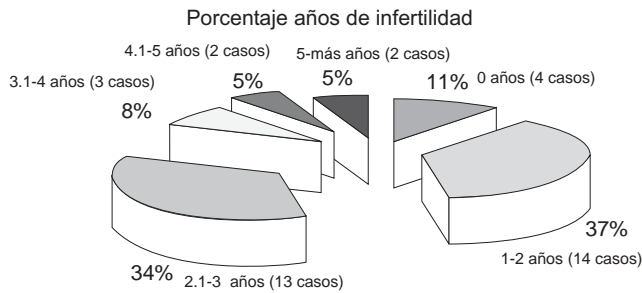


Figura 2. Análisis casuístico en años de infertilidad conyugal.

Material y métodos

La presente casuística consta de 38 pacientes, en las cuales se llevaron a cabo un total de 53 ciclos, utilizando esquemas individuales de inducción de ovulación. Dentro del total de pacientes, hemos incluido a seis que, por indicación, han concluido el tratamiento por coito programado.

Se trataron por inseminación homóloga a 14 pacientes que representaban el 36.84% del total, por inseminación heteróloga a 18 casos 47.36%, y a 6 parejas que han concluido su tratamiento por coito programado (15.78%). Éstos fueron divididos en tres grupos de acuerdo a resultados sobre tasa de embarazo (figura 1).

En el primer grupo se encuentran los que requirieron inseminación homóloga. La etiología (cuadro 1) fue: alteraciones espermáticas diversas (oligozoospermia, astenozoospermia, hipospermia), aumento en la viscosidad de la muestra, así como la presencia de aglutinación en la misma.

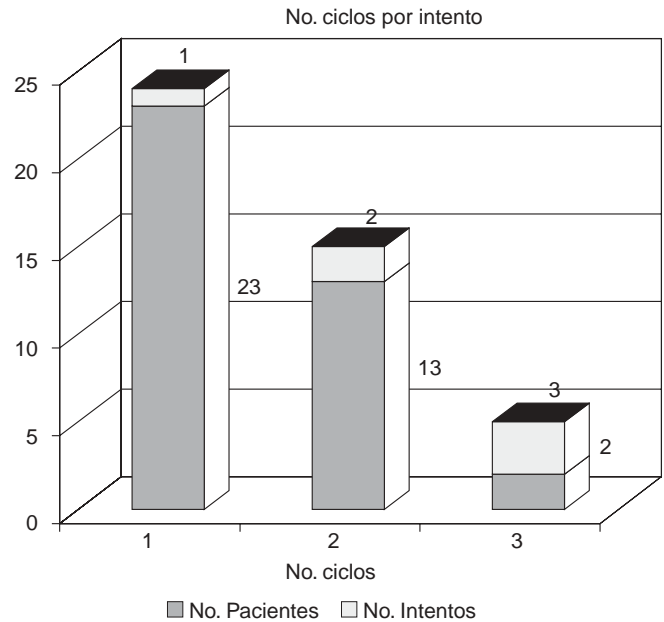


Figura 3. Ciclos para IIU conyugal (N° intentos).

Cuando la propuesta fue inseminación con donador (grupo dos), en su gran mayoría, la etiología fue la azoospermia, así como también para el tratamiento de mujeres solteras.

El promedio de años de infertilidad en los grupos estudiados oscilaba de 0 a 5 o más años; es importante mencionar que la mayor parte de estas pacientes iniciaban el tratamiento en un rango de 1 a 2 años (figura 2 y cuadro 2).

Técnica de lavado y capacitación espermática

Este procedimiento se considera en muestras con conteos de espermatozoides normales o para muestras con bajo porcentaje de motilidad. Posterior a la recolección (técnica convencional) la muestra ha permanecido en baño María por 10 minutos, a continuación se observa la muestra, colocándose 10 μ L de semen en una cámara de Makler para su evaluación microscópica inicial. Ésta consiste en conteo espermático por mL, porcentaje de movilidad y progresión. Posteriormente (de acuerdo al volumen) la muestra es depositada en uno o varios tubos, a los cuales se les adicionan 1:2 con HF10, para cada uno.⁷ Éstos son puestos en una centrífuga para la eliminación del plasma seminal durante 5 minutos a 1,800 rpm. Una vez eliminado el plasma seminal, al “botón” se le adiciona un mL de medio HF10, se coloca nuevamente en baño María (37°C) durante una hora para incubación.⁸ Se retira el sobrenadante, posteriormente se centrifuga por 5 minutos a 1,800 rpm para la lograr la concentración espermática. Por último se le adiciona al “botón” un promedio de 0.5 – 0.8 mL de HTF, se homogeniza y se colocan 10 μ L. de esta preparación en la cámara Makler para su conteo final.

Protocolo de inducción de ovulación

En los tres grupos se llevó a cabo inducción de ovulación individual de acuerdo al caso. Después de ser evaluados todos los factores que involucran a la fertilidad, y en los cuales no hemos detectado problema agregado alguno, se da inicio a la inducción. La paciente es evaluada por ultrasonografía el día tres del ciclo, esto con el propósito de descartar la presencia de algún folículo residual, quiste de ovario, hiperplasia endometrial, o alguna patología uterina (que haga descartar el inicio del tratamiento).⁹ En el momento que esto ha sido aprobado, se dan las indicaciones de tratamiento; es conveniente mencionar que esto será de acuerdo con cada caso en particular, así como los antecedentes de la paciente. Habitualmente utilizamos citrato de clomifeno, menotropinas, rFSH, rLH, así como HGC para lograr el “disparo” y la ruptura folicular¹⁰ como propósito final.¹¹

Resultados

La tasa de resultados (embarazo) fue la siguiente: inseminación homóloga con un 7.14%; para las parejas que requirieron inseminación con donador (banco de semen) fue del 16.66%, y para los casos de coito programado fue del 16.66%.

Es importante agregar que el número de ciclos promedio fue de 1.4 veces para la obtención de estos resultados (figura 3).

Es conveniente mencionar que los protocolos de inducción de ovulación no tuvieron diferencia alguna entre los dos

grupos analizados; en ambos las dosis y el medicamento prescrito fue de acuerdo a cada caso en particular. La evaluación se realizó a través de equipo ultrasonográfico de alta resolución y con transductor endovaginal, llevándose a cabo el estudio por el mismo médico, para evitar variaciones en el criterio de interpretación.¹²

Conclusiones

Este trabajo ha permitido poder dar a conocer que la inseminación heteróloga¹³ es una excelente alternativa en procedimientos de reproducción asistida de baja complejidad. También consideramos que, cuando contamos con parejas donde el factor masculino es el mayor inconveniente para la conclusión del proceso reproductivo, éstas deberán considerar la opción de la donación espermática, ya que como hemos aquí presentado, la tasa de embarazo es significativamente mayor con muestras que contengan la calidad necesaria, y no será factor determinante el que hayan permanecido congeladas.

Referencias

- Góngora A. Inseminación intrauterina y donación espermática. Alternativa ante la esterilidad de origen masculino. Revista del Hospital Juárez de México 2003; 70(2): 58-60.
- Cervantes G, Torrecillas. Infertilidad posterior a la quimioterapia antineoplásica. Gaceta Mexicana de Oncología 2004; 3: 1-7.
- Shinohara T et al. Birth of offspring following transplantation of cryopreserved immature testicular pieces and *in vitro* microinsemination. Hum Reprod 2002; 17: 3039-3045.
- Res U et al. Birth after treatment of a male with seminoma and azoospermia with cryopreserved -thawed testicular tissue: Case report. Hum Reprod 2003; 18: 2660-2667.
- Góngora A, Capilla G, Trejo P. Criopreservación espermática, impacto sobre la tasa de sobrevivencia y su repercusión al futuro. Acta Médica Grupo Ángeles 2003; 1(3): 133-137.
- Forma R, Rainborn J, Frydman R. Cryopreservation does not affect future of human fertilized eggs. Lancet 1986; 2: 569.
- Sunde A. Intrauterine insemination. Human Reprod 1988; 3: 97-99.
- WHO laboratory manual for the examination of human semen and sperm -cervical mucus interaction. Third edition published by Cambridge University Press 1992.
- Silverberg KM, Klein Na, Burna WN, Schenken RS, Olive DL. Consecutive *versus* alternating cycles of ovarian stimulation using human menopausal and chorionic gonadotropins. Hum Reprod 1992; 7: 940-944.
- Coker L et al. Follicular diameter and HGC administration do not affect pregnancy rates after clomiphene citrate and intrauterine insemination. Fert and Sterl 2003; 80(Suppl. 3):.
- Calatayud C, Ruiz M, Castellvi RM, Báez D. Intrauterine insemination *versus* superovulation in male infertility. Hum Reprod 1990; 5(Suppl. 1): 23.
- Sacks PC, Simon JA. Infectious complications of intrauterine insemination: A case report and literature review. Int J Fertile 1991; 36: 331-339.
- Gorus FK, Pipelleres DG. A rapid method for the fraction of human spermatozoa according to their progressive motility. Fertil Steril 1981; 35: 662-668.