

Caso clínico

Cistadenoma seroso gigante de ovario. Reporte de un caso y revisión de la bibliografíaMiguel Ángel Soto Miranda,¹ Alberto Goné Fernández,¹ Marco Antonio Calzada Ramos,² Andrés Romero y Huesca³¹ Departamento de Cirugía. Hospital de Especialidades, Centro Médico Nacional Siglo XXI, Instituto Mexicano del Seguro Social.² Cirujano General, Hospital de Oncología, Centro Médico Nacional Siglo XXI.³ Cirujano General. Hospital General de Zona 30, IMSS.**Introducción**

Los quistes gigantes de ovario son considerados así cuando pesan más de 12 kilos. Son una entidad rara en la actualidad.^{1,2} Por definición, un crecimiento quístico del ovario debe tener al menos 2.5 cm de diámetro para ser denominado quiste.³ En las décadas de los setenta y ochenta, se informaron en la bibliografía mundial 20 casos de quistes mayores de 20 kg.⁴ Gómez, et al, informa 14 casos de tumores gigantes de ovario, el mayor con un peso de 24.33 kg, de tipo pseudomucinoso.⁵ Machanda y cols⁶ describieron un caso que pesó 74 kg.

En México, el quiste gigante de ovario con mayor peso fue de 70 kg, reportado en el Hospital de la Mujer de la Ciudad de México en 1992.⁷

Reporte del caso

Femenino de 21 años, soltera, originaria de Tula, Hidalgo. Menarca a los 12 años, ritmo 30 x 3, eumenorreica, sin inicio de vida sexual.

Padecimiento actual de 8 meses de evolución con aumento progresivo de volumen abdominal, sensación de plenitud posprandial, sensación de pesantez pélvica, disnea de grandes esfuerzos sin cianosis y posteriormente hiporexia.

A la exploración física con peso de 75 kg, T.A. 110-70, F.C. 56 por minuto y F.R. 30 por minuto. Se observa mal conformada a expensas de crecimiento abdominal, disnea, deambulando con dificultad, sin presencia de cianosis. Buen estado de hidratación. Taquipnea, con disminución de los movimientos de amplexión y amplexación, campos pulmonares con murmullo vesicular sin fenómenos agregados. Abdomen globoso, se palpa tumor de bordes regulares de 30 x 30 cm, no doloroso, movilidad limitada, con matidez a la percusión. Miembros inferiores con edema +.

Se solicita ultrasonido abdominal que reporta quiste de ovario izquierdo de aproximadamente 31 x 28 x 19 cm. Exámenes de laboratorio con: Hb 13.2 g/dL, leucocitos 7,200/mm³, neutrófilos 68%, urea 19 mg/dL, creatinina 0.9 mg/dL,

Na⁺ 137 mmol/L, K⁺ 4.7 mmol/L, Cl⁻ 99 mmol/L, Ca⁺⁺ 10.8 mmol/L, P⁺ 6.5 mmol/L.

Laparotomía exploradora, incisión media de la sínfisis del pubis al apéndice xifoides, extrayendo tumor quístico dependiente de ovario izquierdo nutrido por la arteria ovárica. Se realizó salpingooforectomía izquierda sin complicaciones. Anexo contralateral sin alteraciones. El quiste pesó 32.3 kg (figuras 1 y 2).

Reporte histopatológico: Cistadenoma seroso de ovario con 33.5 x 28.5 x 21 cm, salpinge izquierda normal. Evolución posoperatoria sin complicaciones.

Discusión

Los tumores del ovario no son tan frecuentes como los del útero y de mama, pero constituyen el tercer grupo de tumores benignos y malignos de la mujer. Los tumores benignos del ovario no constituyen un grupo bien definido, pues si bien alrededor del 75-85%⁸ son evidentemente benignos, otros en su evolución pueden malignizarse. El riesgo de presentar tumores epiteliales se incrementa con la edad, ya que a pesar que la disminución de la función ovárica, el ovario humano nunca pierde su capacidad para generar tumores.⁸

Dentro de la clasificación de los tumores de ovario, el cistadenoma seroso es el más frecuente de aquellos que provienen del epitelio celómico superficial.⁹ Representan los tumores ováricos más frecuentes, constituyendo del 20 a 50% de todos los tumores ováricos. El cistadenoma seroso tiene potencial de malignizarse, fenómeno que ocurre con una frecuencia cercana al 30%.¹⁰ Por lo general el tamaño varía entre 5 a 20 cm, y el 20% son bilaterales.³ Macroscópicamente la característica típica son las prolongaciones papilares de su superficie que a veces son tan numerosas que adquieren aspecto de coliflor. En general no alcanzan el gran tamaño de los mucinosos.¹¹

Los tumores quísticos gigantes se han confundido en pacientes muy obesas o con ascitis.^{4,12,13} La mejor forma de confirmar el diagnóstico de estas grandes masas es por ul-

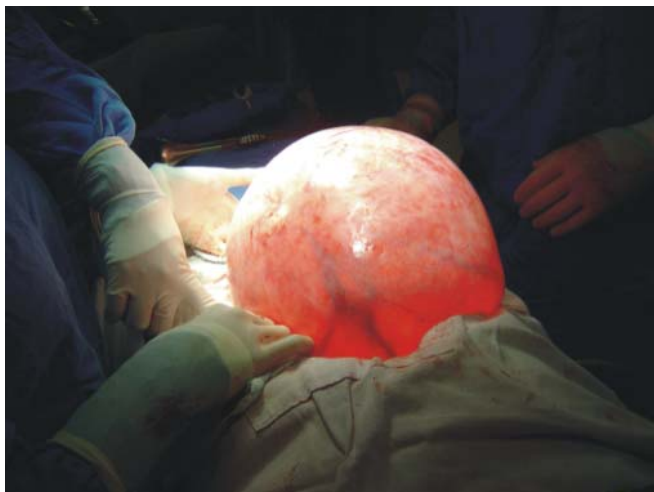


Figura 1. Quiste de ovario, su cápsula delgada donde se transparentan sus vasos nutricios y el contenido líquido transparente después de movilizarlo y aislar la cavidad.

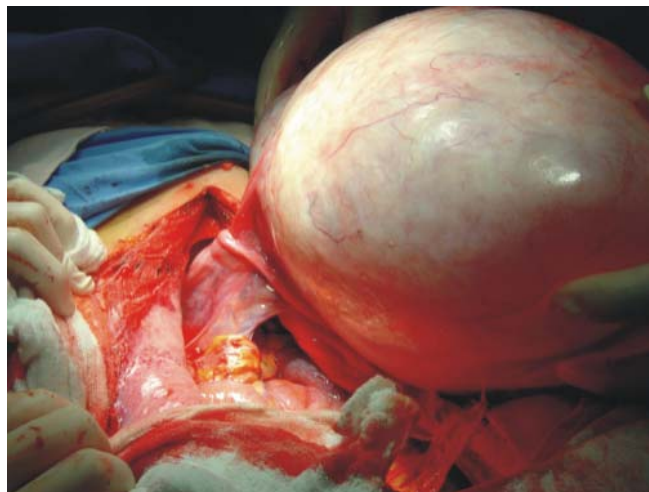


Figura 2. El quiste de ovario aún unido a la salpinge por su pedículo vascular.

trasonido. Así mismo el diagnóstico se puede corroborar por TAC y el estudio histopatológico transoperatorio. La determinación de marcadores tumorales como el antígeno Ca – 125 específico de tumores epiteliales no mucinosos de ovario es de utilidad. Además predice enfermedad recidivante cuando es mayor de 35 U/mL, y permite monitorear el tratamiento de la pacientes con cáncer de ovario. Rara vez se eleva en tumores benignos como en este caso. Su sensibilidad se eleva en pacientes posmenopáusicas, ya que en premenopáusicas puede estar elevado en múltiples padecimientos de origen benigno como salpingitis, embarazo y otros.¹⁴

En relación al tratamiento quirúrgico, no es confiable la inspección macroscópica simple para determinar si un quiste ovárico es benigno o maligno. Es necesario realizar la escisión completa del ovario, aun cuando no haya evidencia definitiva de malignidad.² Bezjian y cols¹⁵ recomiendan la descompresión preoperatoria con extracción posterior de la cápsula si hay compromiso cardiovascular; sin embargo en cáncer de ovario existe el riesgo de diseminación. La extracción intacta del tumor evita la diseminación.

Recientemente, el manejo laparoscópico de los quistes ováricos se ha convertido en el estándar de oro para su resolución quirúrgica. Aunque tradicionalmente se ha considerado el tamaño de los quistes como limitante para el manejo laparoscópico a quistes menores de 10 cm, Sagiv R y cols¹⁷ demostraron que con una selección adecuada de las pacientes, el tamaño de un quiste no necesariamente constituye una contraindicación para la cirugía laparoscópica.

Referencias

- Bernal MS, Luna BI, Olivares VC et al. Quiste de ovario gigante. Informe de un Caso. *Ginec Obstet Mex* 2001, 69(7): 259-261.
- Dotters DJ, Katz VL, Currie J. Masive ovarian cyst: A comprehensive surgical approach. *Obstet Gynaecol* 1988; 43: 191-196.
- Sutton GP, Rogers RE, Hurd WW. *Gynecology In: Principles of Surgery*, MvGraw-Hill 1999; 1833-1876.
- Ottensen M, Rose M. Giant ovarian cyst masked by obesity. *Acta Obstet Gynecol Scand* 1994; 73: 349-51.
- Gómez AE, Camacho MA, Álvarez VM et al. Tumores gigantes del ovario. *Ginec Obstet Mex* 1975; 37: 137-143.
- Machanda R, Kriplani A. Giant malignant ovarian tumor: a case report. *International Journal of Gynecological Cancer* 2005; 15(6): 1135-1137.
- Zamora GM. Giant ovarian cyst: Case report. *Am J Obstet Gynecol* 1992; 166: 1247-1248.
- Jones HW, Went AC, Bromet LS et al. *Tumores del ovario en: Tratado de Ginecología de Novak. 1ª. Edición. Interamericana. 1998.*
- Disaia PJ, Creasman WT. *Oncología Ginecológica Clínica. 5a ed. Madrid, España Edit. Harcourt Brace. 1999: 255-83.*
- González MJ, González BJ. *Ginecología Oncológica. 2da ed. Barcelona, España. Edit. Masson. 2000: 383-386.*
- Fox H, Langley FA. *Tumors of the ovary. 1st edit. Great Britain 1976: 29-36.*
- Menahem S, Shvartzman P. Giant ovarian cyst mimicking ascites. *J Fam Pract* 1994; 39: 479-481.
- Berkowitz R. Massive ovarian enlargement in a obese patient. *Obstet Gynecol* 1976; 48: 183-185.
- Cruishank DJ. The clinical significance of preoperative CA-125 in ovarian cancer. *Br J Obstet Gynecol* 1987 94: 692.
- Bezjian AA. A massive ovarian tumor preoperative siphonage and excision. A case report. *Obstet Gynecol* 1971; 38(2): 214-216.
- Fisher EL. Management of a large ovarian tumor. Report of a case. *Obstet Gynecol* 1965; 26(3): 417-419.
- Sagiv R, Golan A, Glezerman M. Laparoscopic management of extremely large ovarian cysts. *Obstetrics and Gynecology* 2005; 105(6): 1319-1322.