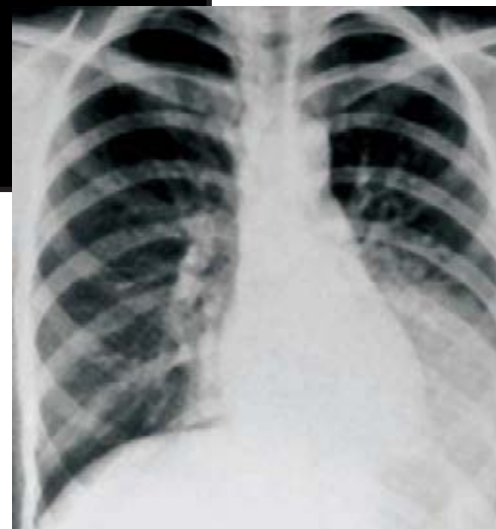
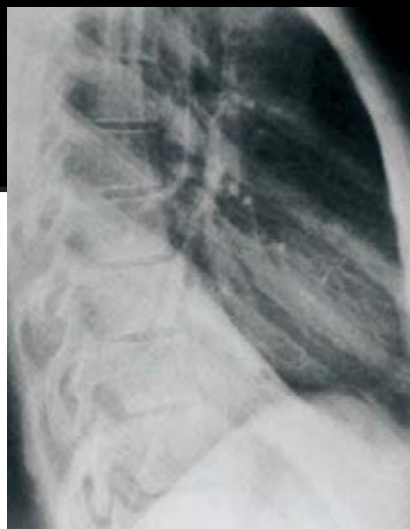


Haga su diagnóstico

José Luis Ramírez Arias*



Varón de 38 años de edad con fiebre y dolor torácico.

1. El estudio de imagen que está observando es:

- a) Tórax AP y lateral
- b) Tórax PA y lateral
- c) Tórax óseo y lateral
- d) Tomografía lineal
- e) Tomografía computada

2. La afectación está localizada en:

- a) Corazón
- b) Diafragma
- c) Mediastino
- d) Pulmón
- e) Aorta

3. El Diagnóstico más probable es:

- a) Atelectasia

- b) Derrame pleural
- c) Neoplasia
- d) Eventración diafragmática
- e) Neumonía lobar aguda

4. Para el control de este paciente usted recomendaría

- a) Control radiográfico diario
- b) Manejo con antibióticos y control en 10 días
- c) Quimioterapia y tomografía computada
- d) Terapia respiratoria y tomografía computada
- e) Punción diagnóstica y tomografía computada

5. El segmento afectado es:

- a) Lóbulo inferior izquierdo
- b) Lígula

- c) Lóbulo medio
- d) Lóbulo inferior derecho
- e) Lóbulo de la ácigos

BIBLIOGRAFÍA

Boiselle PM, Tocino I, Hooley RJ, et al. Chest radiograph interpretation of Pneumocystis carinii pneumonia, bacterial pneumonia, and pulmonary tuberculosis in HIV-positive patients: accuracy, distinguishing features, and mimics. J Thorac. Imaging. 1997;12:47-53.

- 5. a) Lóbulo inferior izquierdo
- 4. b) Manejo con antibióticos y control en 10 días
- 3. e) Neumonía lobar aguda
- 2. d) Pulmón
- 1. b) Tórax PA y lateral

Respuestas:

*Jefe del Servicio de Radiología. Hospital Ángeles del Pedregal.