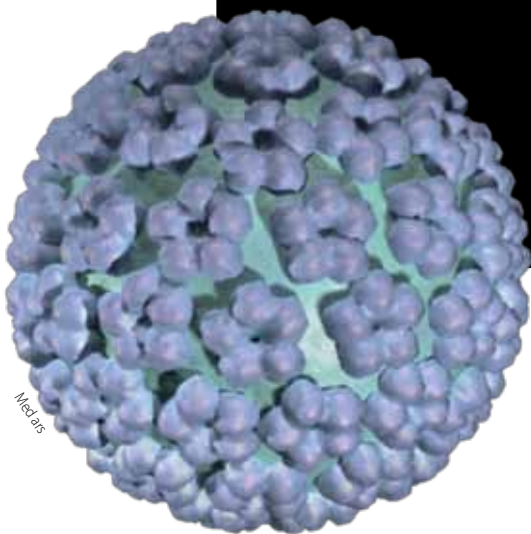


# Infección por virus del papiloma humano

## Caso de la CONAMED

*María del Carmen Dubón Peniche\**



A fin de que la ciudadanía cuente con mecanismos que sin perjuicio de la actuación de las instancias jurisdiccionales en la solución de conflictos, contribuya a tutelar el derecho a la protección de la salud, así como a mejorar la calidad en la prestación de los servicios de atención médica, fue creada la Comisión Nacional de Arbitraje Médico.

### SÍNTESIS DE LA QUEJA

La paciente refirió que se le diagnosticó virus del papiloma humano (VPH), por ello en el hospital demandado se inició manejo mediante criocirugía y después con rayo láser; posteriormente consultó a un ginecólogo privado, quien informó que el tratamiento otorgado no fue el adecuado, lo que provocó hipotrofia y adelgazamiento del cérvix.

### RESUMEN CLÍNICO

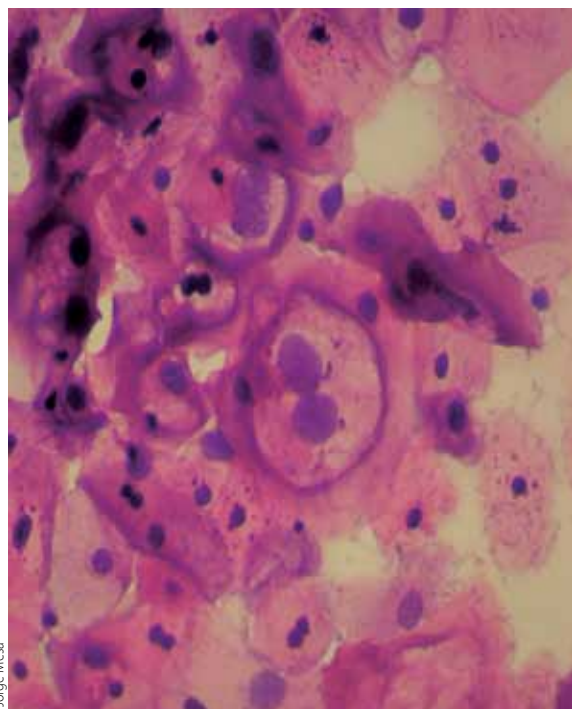
Mujer de 23 años de edad, nulípara, que el 31 de julio de 2009 se efectuó ultrasonido pélvico, el cual reportó útero en anteversión, de contornos regulares, 56×33×35 mm en sus ejes longitudinal, anteroposterior y transversal, respectivamente; cérvix de contornos regulares con longitud de 25 mm, cuyo diagnóstico fue: útero y ovarios en parámetros normales.

El 11 de agosto de 2009 asistió a Consulta Externa del hospital demandado, donde se reportó colposcopia con infección del VPH en cérvix, vagina y vulva, por ello se solicitó interconsulta a ginecología.

La nota quirúrgica del 22 de octubre de 2009 señala que se realizó colposcopia y se encontraron en el radio de las 12 puntillito fino, bordes definidos, superficie lisa; se efectuó criocirugía sin complicaciones. El 22 de diciembre del mismo año, se reportó cérvix eutrófico con abundante leucorrea grumosa y aplicación de ácido acético, el diagnóstico fue de infección por VPH, por lo cual se indicó manejo mediante láser.

El citado tratamiento se efectuó el 27 de enero de 2010; la nota quirúrgica reportó: cérvix eutrófico, epitelio acetoblanco tenue, bordes definidos, superficie micropapilar, puntillito fino, sin mosaico, localización en radio 11-1. Se aplicó anestesia local por infiltración y xilocaína en spray, vaporiz-

\*Arbitraje médico. Comisión Nacional de Arbitraje Médico (CONAMED).



Jorge Mesa

zación con láser y electrofulguración del lecho quirúrgico, sin complicaciones ni accidentes.

El Servicio de Anatomía Patológica, el 4 de febrero de 2010, reportó un estudio de biopsia con asa diatérmica con diagnóstico de infección por herpes virus, cambios citopáticos compatibles con infección por virus de papiloma humano, cervicitis crónica.

Conforme a la nota médica del 27 de marzo de 2010, se realizó colposcopia y se reportaron alteraciones inflamatorias, por ello se indicó tratamiento mediante Sufrexal® (ketanserina) vía vaginal; el diagnóstico fue infección por VPH, en vagina y cérvix.

Por su parte, el ultrasonido pélvico efectuado el 23 de abril de 2010 por un ginecólogo particular reportó: útero en anteversión, lateralizado a la izquierda, paredes homogéneas, contornos regulares; cavidad regular, eco medio parcial, de ecogenicidad normal, espesor de 4 mm. Dimensiones uterinas: 55, 29 y 35 mm, en sus ejes longitudinal, antero-posterior y transversal, respectivamente. Cérvix de contornos regulares con longitud de 10 mm. Ovarios dentro de los parámetros normales. Asimismo, dicho facultativo realizó colposcopia directa, en la

La neoplasia intraepitelial cervical (NIC) se desarrolla a partir de la unión cilindro-malpighiana, así como de la zona de transformación anormal, y precede a los carcinomas epidermoides que constituyen de 80 al 90% de las alteraciones invasivas del cuello uterino. Se trata de un grupo de patologías caracterizadas por desorganización estructural y proliferación de células atípicas, cuya evolución no siempre es progresiva.

cual reportó: cérvix plano, cupulizado, hipotrófico, cubierto por epitelio de color rosa (excepto una zona central de color rojo), superficie lisa, orificio externo de primípara y cubierto por exudado vaginal blanco.

### ANÁLISIS DEL CASO

Para el estudio del caso se estiman necesarias las siguientes precisiones:

Atendiendo a la literatura de la especialidad, la neoplasia intraepitelial cervical (NIC) se desarrolla a partir de la unión cilindro-malpighiana, así como de la zona de transformación anormal, y precede a los carcinomas epidermoides que constituyen de 80 al 90% de las alteraciones invasivas del cuello uterino. Se trata de un grupo de patologías caracterizadas por desorganización estructural y proliferación de células atípicas, cuya evolución no siempre es progresiva.

Debido a la historia natural de estas alteraciones preneoplásicas, el cáncer de cuello uterino es una patología particularmente accesible para su detección precoz; el período de progresión (generalmente largo) de las alteraciones preinvasivas, permite la repetición de exámenes de detección con intervalos periódicos.

Entre los estudios para el procedimiento diagnóstico, se encuentran la colposcopia y la biopsia. La literatura médica especializada refiere la clasifica-

ción de la neoplasia intraepitelial cervical con una puntuación de las alteraciones entre 1 y 3, establecida de la siguiente forma:

- *NIC 1 (leve)*. Existe maduración celular con mínimas anomalías nucleares y pocas figuras mitóticas. Las células indiferenciadas están en las capas epiteliales más profundas (tercio inferior). Pueden observarse cambios citopáticos, debidos a infección de virus del papiloma humano (IVPH).
- *NIC 2 (moderada)*. Se caracteriza por cambios celulares displásicos restringidos, sobre todo a la mitad o los 2 tercios inferiores del epitelio, con anomalías nucleares mayores que en la NIC 1.
- *NIC 3 (severa)*. La diferenciación y la estratificación pueden faltar por completo. Las anomalías nucleares aparecen en todo el espesor del epitelio.

La colposcopia desempeña un papel fundamental en el procedimiento diagnóstico de las pacientes que presentan citología anormal. Resulta indispensable para dirigir las biopsias y permite precisar la topografía de las alteraciones, así como definir los límites y la situación de la zona de transformación del cuello. Asociada a la citología y al examen histológico (biopsia dirigida), contribuye a la elección del tratamiento.

Los VPH, tienen preferencias específicas por el epitelio que infectan. El VPH, de acuerdo con su capacidad para producir neoplasia cervical, se clasifica en: VPH de bajo riesgo (tipo 6 y 11), que rara vez se reconocen en el cáncer cérvico-uterino preinvasor o invasor. Por el contrario, en la NIC de alto grado, se clasifican como virus de alto riesgo los tipos 16, 18, 31, 33, 35, 39, 45 y 51. Los prototipos de VPH de alto riesgo son los 16 y 18. En combinación, esos tipos virales están presentes en más del 90% de las alteraciones precancerosas de alto grado y más del 80% de las formas invasoras de la enfermedad.

Los criterios para el tratamiento de la enfermedad cérvico-uterina preinvasora, dependen del diagnóstico histopatológico, así como de la localización y tamaño de la afectación por colposcopia, además de la distancia desde el conducto endocer-

vical hasta ella. Para NIC 2 o 3, el tratamiento puede ser mediante resección o destrucción.

Las técnicas destructivas no aportan ningún espécimen tisular, entre ellas están: evaporización con láser y criocirugía. Dicho tratamiento requiere estudio colposcópico satisfactorio, la identificación de la zona de transformación y el área afectada en toda su extensión.

Las técnicas excisionales (resección), aportan mayor tejido para revisión histopatológica, entre ellas se encuentran: conización con bisturí o técnica excisional mediante láser.

En atención al potencial evolutivo de las NIC de bajo grado, la literatura especializada refiere que una proporción importante experimenta remisión espontánea de 1 a 3 años (70 a 90% de los casos) en mujeres jóvenes, por ello no requieren tratamiento alguno. Así mismo, refiere que en mujeres jóvenes con NIC leve e IVPH puede usarse criocirugía.

Cabe mencionar que en la criocirugía se emplea frío extremo para congelar tejidos del cuello uterino, con lo que se logra que la temperatura de las células descienda entre  $-20^{\circ}$  y  $-40^{\circ}$  C, mediante aplicación de criodo. Durante el procedimiento deben efectuarse 2 fases de congelación, separadas por un intervalo de 5 minutos, con el fin de optimizar la crionecrosis tisular, cuya profundidad debe ser inferior a 5 mm. Los principales inconvenientes, radican en la falta de control de la profundidad de la destrucción y la dificultad de aplicación de los criodos, por ello, este método generalmente se reserva para afectaciones pequeñas, sin extensión endocervical.

El seguimiento de la citología y colposcopia se debe realizar a los 6 meses. Si en este lapso persiste el IVPH y NIC 1, se debe instaurar criocirugía y vaporización con láser. Ahora bien, en términos de la literatura especializada, en mujeres jóvenes con NIC 1, no debe realizarse vaporización con láser, ni conización cervical.

La vaporización con láser, consiste en destrucción tisular obtenida mediante un haz luminoso monocromático infrarrojo, unidireccional y de elevada densidad de energía, la cual provoca vaporización tisular, debido a la ebullición de las moléculas de agua en las células. Una densidad de energía más

baja, obtenida al reducir la potencia de emisión del haz, es suficiente para la hemostasia de los vasos de pequeño calibre.

En el tratamiento debe conservarse al máximo el epitelio y estroma viables, para preservar la función del cuello uterino y evitar repercusiones en el embarazo (aborto, parto pretérmino, ruptura prematura de membranas, entre otras), así como alteraciones funcionales.

En el presente caso, la paciente acudió al Servicio de Consulta Externa del demandado, se reportó colposcopia con diagnóstico de infección por VPH en cérvix, vagina y vulva, por ello se solicitó interconsulta a ginecología, según lo acredita la nota médica. No se observaron irregularidades por cuanto a esta atención se refiere.

El 22 de octubre de 2009, se realizó colposcopia y se reportó en el radio de las 12 puntilleo fino, bordes definidos, superficie lisa; ese mismo día se efectuó criocirugía, sin complicaciones, tal como lo señala la nota quirúrgica.

Al respecto, como se mencionó en párrafos anteriores, la literatura especializada establece que de las neoplasias intraepiteliales de bajo grado, una proporción importante experimenta remisión espontánea, por esta razón sólo debe efectuarse el seguimiento de la paciente, pues no es necesario emplear tratamiento alguno. Así mismo, refiere que en mujeres jóvenes con neoplasia intraepitelial cervical leve e infección por VPH, pudiera estar justificado el empleo de criocirugía.

En ese sentido, el personal médico del demandado, efectuó el procedimiento quirúrgico (criocirugía) atendiendo a su libertad prescriptiva.

El 22 de diciembre de 2009, bajo visión colposcópica, se observó endocérnix, pared vaginal derecha, fondos de saco anterior y posterior con múltiples lesiones, con lo que se diagnosticó infección por VPH, y se programó tratamiento con láser, como lo acredita la nota médica de esta atención.

Así, el 27 de enero de 2010 se realizó vaporización con láser. La nota quirúrgica establece que bajo visión colposcópica, se observó cérvix eutrófico con epitelio acetoblanco tenue, bordes definidos, superficie micropapilar, puntilleo fino, sin mosaico, localización r 11-1. Se aplicó anestesia local

por infiltración en los 4 cuadrantes y xilocaína en spray; se realizó vaporización con láser. Al término del procedimiento, se electrofulguró el lecho quirúrgico y se dejó gasa sobre el mismo. Se dio por terminado el procedimiento, sin complicaciones, y se reportó extensión a fondos de saco anterior, posterior y pared vaginal.

En esos términos, el personal médico del demandado incumplió sus obligaciones de medios de diagnóstico y tratamiento, con lo que incurrió en mala práctica, por negligencia e impericia, pues de acuerdo con la literatura médica de la especialidad, no era necesario emplear dicho tratamiento.

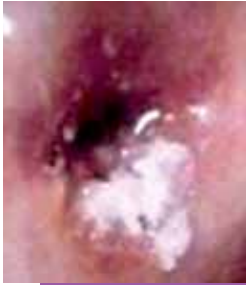Para abundar más, se tomó una biopsia con asa diatérmica, que sólo reportó infección por herpes virus, cambios citopáticos compatibles con infección por virus de papiloma humano y cervicitis crónica. Es decir, el estudio citado no acredita que la paciente presentara neoplasia intraepitelial cervical.

Esto es un elemento más para tener por cierta la mala *praxis* en que incurrió el demandado, pues la vaporización con láser que efectuó no fue sustentada en términos de la *lex artis* de la especialidad.

En su queja, la paciente manifestó que consultó a un ginecólogo privado, quien informó que el tratamiento no fue el adecuado y le provocó hipotrofia y adelgazamiento del cérvix. Esto lo acreditó mediante resultado de colposcopia directa, de 23 de abril de 2010, en el cual se reporta cérvix plano, cupulizado e hipotrófico. Por su parte el resultado del ultrasonido efectuado en la misma fecha, es concluyente al señalar que la paciente presenta cérvix con longitud de 10 mm.

En esos términos, fue acreditado que debido a la negligencia e impericia observadas por el demandado, se efectuó una vaporización con láser que ocasionó a la paciente un acortamiento del cérvix. En efecto, el resultado de ultrasonido pélvico del 31 de julio de 2009 acredita que la paciente presentaba cérvix con longitud de 25 mm y, conforme al ultrasonido de 23 de abril de 2010, ahora la longitud cervical es de 10 mm.

En ese sentido, el cérvix de la paciente fue multitratado, con lo que se le condicionó una profundidad de 15 mm, esto por la mal *praxis* del demandado.



La colposcopia desempeña un papel fundamental en el procedimiento diagnóstico de las pacientes que presentan citología anormal. Resulta indispensable para

dirigir las biopsias y permite precisar la topografía de las alteraciones, así como definir los límites y la situación de la zona de transformación del cuello. Asociada a la citología y al examen histológico (biopsia dirigida), contribuye a la elección del tratamiento.

El reporte del estudio de la biopsia del cérvix con asa diatérmica del 4 de febrero de 2010, confirmó el acortamiento del cérvix en la paciente. Dicho documento también demuestra que, además de la vaporización con láser, el personal del demandado efectuó conización con asa diatérmica, procedimiento que ni siquiera fue reportado en las notas médicas.

### APRECIACIONES FINALES

La negligencia e impericia observadas por personal médico del hospital demandado ocasionó acortamiento del cérvix en la paciente.

Al margen de lo establecido por la literatura médica especializada, a la paciente se le efectuó vaporización con láser, y no se observó que durante dicho procedimiento deben conservarse al máximo el epitelio y estroma viables para preservar la función del cuello uterino y evitar repercusiones en el embarazo (aborto, parto pretérmino, ruptura prematura de membranas, entre otras), así como alteraciones funcionales.

No se realizaron pronunciamientos de la atención brindada por el facultativo que no era el demandado, al no ser parte de la controversia.

### RECOMENDACIONES

Debido a que en México el perfil epidemiológico muestra un incremento en la incidencia de esta en-

fermedad, se considera un problema de salud pública, por lo que es necesario que el personal de salud en las distintas unidades públicas, privadas y sociales, realicen acciones de prevención, diagnóstico, tratamiento, control y vigilancia del cáncer cérvico uterino conforme a lo establecido por la Norma Oficial Mexicana NOM-014-SSA2-1994.

Las unidades que brindan servicios de atención médica deben instaurar programas de capacitación y actualización del personal (médicos ginecoobstetras, patólogos, citotecnólogos, citólogos, colposcopistas, entre otros), para afrontar este padecimiento con mayor compromiso y eficiencia. ●

### BIBLIOGRAFÍA

- Alvarado D, Mantilla D, González M. Lesión intraepitelial de bajo grado en endocervix: conducta. *Rev Obstet Ginecol Venez.* 2009;69(1):41-7.
- Baldauf J, Hamid D, Ritter J, Walter P. Neoplasias intraepiteliales del cuello uterino. *Encycl Méd Chir.* 2003;597-A-10:1-20.
- Boardman L, Kennedy C. Management of Atypical Squamous Cells, Low-Grade Squamous Intraepithelial Lesions, and Cervical Intraepithelial Neoplasia 1. *Obstet Gynecol Clin.* 2008;35(4):599-614.
- Cabezas E. Conducta frente a la neoplasia intraepitelial cervical (NIC). *Rev Cubana Obstet Ginecol.* 1998;24(3):156-60.
- Gentry D, Baggish M, Brady K, Walsh P, Hungler M. The Effects of Loop Excision of the Transformation Zone on Cervical Length: Implications for Pregnancy. *Am J Obstet Gynecol.* 2000;182(3):516-20.
- Lau S, Franco E. Management of Low-Grade Cervical Lesions in Young Women. *Can Med Assoc.* 2005;173(7):771-4.
- Moore K, Cofer A, Elliot L, Lanneau G, Walker J, Gold M. Adolescent Cervical Dysplasia: Histologic Evaluation, Treatment, and Outcomes. *Am J Obstet Gynecol.* 2007;197(2):141.e1-6.
- Moscicki A. Management of Adolescent Who Have Abnormal Cytology an Histology. *Obstet Gynecol Clin.* 2008;35(4):633-43.
- Moscicki A, Shiboski S, Hills N, Powell K, Jay N. Regression of Low-Grade Squamous Intra-epithelial Lesions in Young Women. *Lancet.* 2004;364(9446):1678-83.
- Noller K. Intraepithelial Neoplasia of the Lower Genital Tract: Etiology, Screening, Diagnostic Techniques, Management. *Katz: Comprehensive Gynecology*, 5<sup>th</sup> ed. 2007.
- Norma Oficial Mexicana NOM-014-SSA2-1994, Para la prevención, detección, diagnóstico, tratamiento, control y vigilancia epidemiológica del cáncer cérvicouterino.
- Sheets E. Atención de la Paciente con frotis de papanicolaou anormal. En: *Danforth: Tratado de obstetricia y ginecología*. 9ª ed. p.2005:997-1007.