

Haga su diagnóstico

José Luis Ramírez Arias*

Masculino de 40 años, con dolor abdominal intenso y fiebre.

1. El estudio que se observa es de:

- a) Ultrasonido
- b) Tomografía computada simple
- c) Tomografía computada contrastada
- d) Resonancia magnética simple
- e) Resonancia magnética con gadolinio

2. El tejido que rodea a ambos riñones es:

- a) Cápsula perirrenal
- b) Tejido graso perirrenal
- c) Hematoma perirrenal
- d) Proceso inflamatorio perirrenal
- e) Proceso neoplásico

3. En la región pancreática se observa:

- a) Imagen neoplásica
- b) El páncreas es normal
- c) Lipoma pancreático
- d) Adenoma pancreático
- e) Absceso pancreático

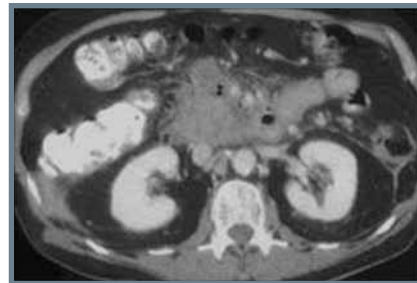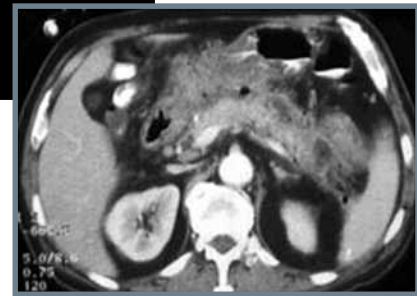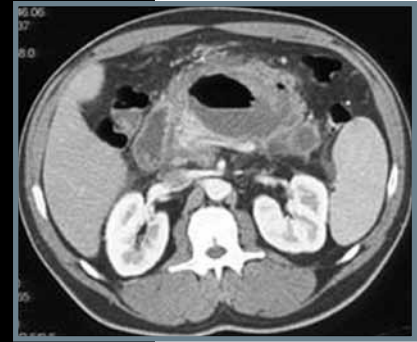
4. El diagnóstico probable de este paciente es:

- a) Adenomatosis pancreática
- b) Adenocarcinoma
- c) Pancreatitis
- d) Páncreas normal
- e) Malformación del páncreas

5. La complicación torácica más frecuente de padecimientos inflamatorios de órganos del abdomen superior es:

- a) Elevación de los diafragmas
- b) Eventración diafragmática
- c) Derrame pleural
- d) Neumonía
- e) Fistulización

*Jefe del Servicio de Radiología. Hospital Ángeles del Pedregal. México, DF.



Imágenes otorgadas por los autores del artículo

BIBLIOGRAFÍA

Bollen TL, Van Santvoort HC, Besselink MG, Va Es WH, Gooszen HG, Van Leeuwen MS. Update on acute pancreatitis: ultrasound, computed tomography and magnetic resonance imaging Features. Semin Ultrasound CT MR. 2007;28: 371-83.

1. (c) Tomografía computada contrastada
2. (b) Tejido graso perirrenal
3. (e) Absceso pancreático
4. (c) Pancreatitis
5. (c) Derrame pleural

Respuestas: